日消外会誌　36（12）：1694～1697，2003年

症例報告

残胃癌術後3年目にみられた脾転移の1手術例

山梨大学第1外科
須貝　英光　　河野　浩二　　藤井　秀樹

症例は63歳の男性．1970年に胃潰瘍に対して広範胃切除（Billroth-II法吻合）が施行された．平成10年10月15日残胃に発生した残胃癌（B-30-A，3型，T3（SE），N3（NoJ2），H0, P0, M0）に対し，残胃全摘術，横行結腸部分切除術，胆嚢摘出術を施行した．小腸間膜への広範なリンパ節転移のため，根治術は困難と判断し，癒着の強い脾臓は温存した．術後，抗癌剤の経口投与により経過観察していたところ，平成13年10月に残胃癌術前に高値であったCEAが再上昇し，腹部CT検査にて脾上極に径3cmの低吸収域を認め，精査後11月29日脾摘出術を施行した．術後病理検査では，残胃癌同様の腺癌の転移巣を確認し，残胃癌の脾転移と診断した．現在術後15か月経過しているが再発傾向は認められていない．胃癌術後の異時性脾転移を切除した報告は極めてまれであり，文献的考察を加えて報告した．

はじめに

一般に残胃癌は予後が悪いと報告されている[1]．今回われわれは，残胃癌を手術し，3年経過した後に発見された脾転移の1手術例を報告する．

症　例

症例：63歳，男性

主訴：特になし．

家族歴：特記すべきものなし．

既往歴：1970年，胃潰瘍に対して広範胃切除術を施行された．

現病歴：貧血を主訴として精査し，残胃癌の診断のもと，平成10年10月15日開腹手術を施行した．なお，術前の画像診断，術中所見では脾の異常は指摘されなかった．開腹時，腹膜播種性転移，肝転移は認められなかった．原発巣は，残胃吻合部を占居し，漿膜浸潤，広範なリンパ節転移を認めた（B-30-A，3型，T3（SE），N3（NoJ2），H0, P0, MO）．ここで定型的な根治手術は困難であると判断，また脾の横隔膜への癒着が高度であったため，脾摘術は行わず，残胃全摘術，横行結腸合併切除，胆嚢摘出術を施行し，Roux en Y法にて再建した．切除標本では，腫瘍は6×3cm大，3型の中分化腺癌で，漿膜浸潤，脈管浸潤と小腸間膜リンパ節転移を認めた（tub2, t3（se），ly1, v3, n3（NoJ2））．術後5'-DFUR 600mg/日の経口投与を中心とする化学療法を行っていたが，平成13年10月，残胃癌術後正常化していたCEA値の再上昇を認め，腹部CT検査を行ったところ脾の異常陰影を指摘され，再入院となった（**Fig. 1**）．

Fig. 1　Transition of CEA serum in progression before and after the operation.

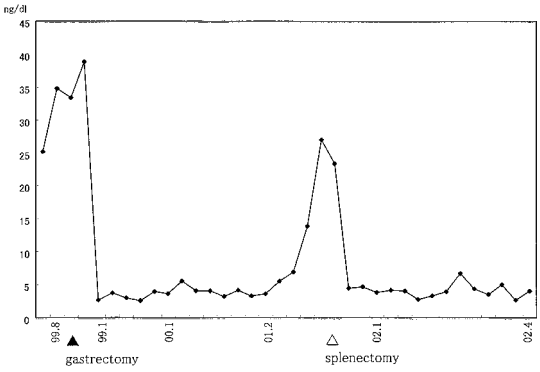

入院時現症：上腹部正中に手術創あり．

入院時検査所見：末梢血液検査，血液生化学検査では，大きな異常は認められなかった．腫瘍マー

＜2003年7月23日受理＞別刷請求先：須貝　英光
〒409-3898　山梨県中巨摩郡玉穂町下河東1110　山梨大学第1外科

Fig. 2 Abdominal enhanced CT showed slightly enhanced clear low density area with a diameter of 3 cm at the upper spleen.

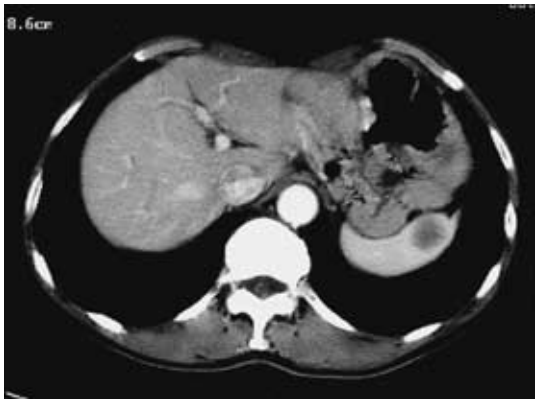

Fig. 3 A：Abdominal enhanced MRI showed slightly enhanced low intensity area of T1 with a diameter of 3cm at the upper spleen.
B：Abdominal enhanced MRI showed strong high intensity area of T2 with a diameter of 3cm at the upper spleen.

Fig. 4 Macroscopic findings of the resected specimen showed white elastic hard tumor at the upper spleen.

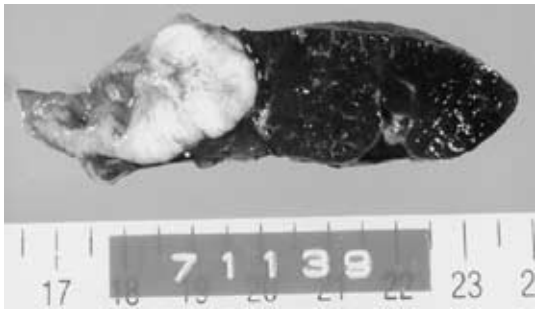

カーはCEAが23.4ng/dlと上昇していたが，AFP，CA19-9, CA 125は正常であった．

腹部CT検査所見：脾上極に径3.0cmの内部不均一，辺縁整，境界明瞭な低吸収域認め，造影効果は乏しかった（**Fig. 2**）．

腹部MRI検査所見：脾上極に径3.0cmの内部不均一，辺縁整，境界明瞭なT1強調像（**Fig. 3A**）で淡い低信号，T2強調像（**Fig. 3B**）では強い高信号像を呈しdynamic studyでは辺縁部の被膜様構造は動脈相より強く染まっていた．いずれも腺癌の転移で矛盾はなかった．

消化管内視鏡検査：食道，空腸および吻合部に再発を示す異常所見は認められなかった．

以上より，残胃癌の脾転移と診断し手術を施行した．

術中所見：脾上極に弾性硬な白色結節を認め，横隔膜に癒着していた．正中切開で開腹したが癒着剥離のため左開胸となった．その他，腹腔内にリンパ節転移，腹膜播種性転移は認められなかった．一部横隔膜を合併切除し脾摘出術を行った．

摘出標本肉眼所見：肉眼的に脾腫瘍は，最大割面で3.5×2.5cmで白色弾性硬，境界は明瞭であった（**Fig. 4**）．

病理組織学的所見：平成10年の残胃摘出時の標本では，腫瘍は小型の腺管構造と不明瞭化した腺管構造をもち，核は類円形から不整形を呈しクロマチンが豊富であった．一部に印環細胞型の異型細胞がみられ，高分化から中分化の腺癌であっ

Fig. 5　Histopathologic features of remnant gastric cancer. The tumor was well and moderately adenocarcinoma. H. E. staining 40.



Fig. 6　A histopathologic feature of spleen tumor. The tumor was well and moderately adenocarcinoma. It was compatible splenic metastasis from remnant gastric cancer. H.E. staining 40.

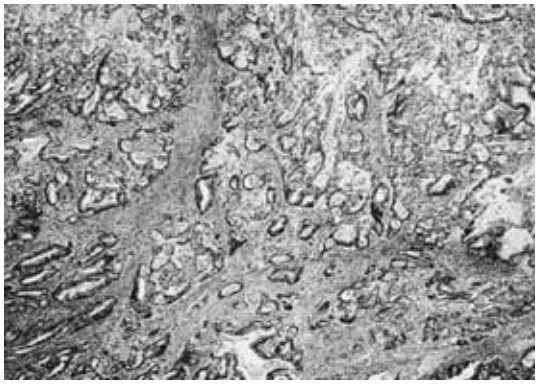

た（**Fig. 5**）．脾腫瘍においても同様の分化度を示す腺癌の所見であり，脾実質内を置換性に発育する像より，残胃癌の脾転移と診断された（**Fig. 6**）．術後，テガフール300mgの経口投与を中心とする化学療法を継続しているが，CEAは正常値となり（**Fig. 1**），脾摘術後15か月の現在まで再発を認めていない．

考　察

悪性腫瘍の脾転移は，剖検例において0.3～7.1%[2)3)]と報告されており，中でも胃癌の脾転移は1.6～12.7%[4)]と報告されている．しかし，そのほとんどが癌の末期状態においてであり，他臓器転移を伴うことが多い．一方，残胃癌の異時性の孤立性脾転移は非常に少なく，本邦では医学中央雑誌の文献検索で10例[5)]の報告を見るのみである．脾転移の起こりにくい理由としてはいくつか挙げられており，①脾にはリンパ組織の発達が少ない②脾は免疫学的に抗腫瘍作用を有しているとも言われている[1)6)]．また，転移経路については血行性，リンパ行性双方の意見があり，はっきりとした結論は出ていない．自験例では初回手術が残胃癌であったこと，脾門部にリンパ節転移を認めなかったこと，脾摘出標本において，肉眼的に脾内に限局した腫瘍であったことより残胃癌の血行性脾転移と考えた．

自験例では脾摘術後15か月ではあるが再発傾向は認めていない．

胃癌の脾転移切除例のうち報告されている死亡例では，ほぼ全例肝転移，肺転移をきたしている[7)]．現在肺，肝転移に十分注意して外来経過観察中である．胃癌の弧立性脾転移は非常にまれであり，治療としては，報告されているすべての症例で切除が行われており，化学療法，放射線療法などの記載は見られなかった．本症例は，高度進行残胃癌に対し，長期間化学療法を続けたことによりリンパ節再発，腹膜播種性再発を認めず，3年後に切除可能な脾転移のみの再発が明らかとなったという極めてまれな経過をたどった．さらに，脾摘術，術後補助化学療法により脾摘術後15か月以上の無再発生存が得られており，胃癌の異時性脾転移の診断・治療を選択する上で大変興味深い症例である．

以上，残胃癌術後に見られた脾転移の1例を報告した．一般に胃癌の脾転移は予後不良の症例が多いが，自験例のごとく胃切除後長期経過して発見された異時性孤立性と考えられる症例では，手術と化学療法により1年以上生存可能な症例もみられ，積極的な治療が有効と考えられた．

文　献

1）森　匡，清家洋二，西村　正ほか：脾転移をきたした残胃癌の1切除例．日臨外医会誌　**54**：1044－1048, 1993
2）Warren S, Davis AH：Studies on tumor metasta-

sis V：The metastasis of carcinoma to the spleen. Am J Cancer **21**：517—533, 1934
3）Berge T：Splenic metastases：Frequencies and patterns. Acta Pathol Microbiol Scand〔A〕**82**：499—506, 1974
4）竹林正孝，万木英一，岡本恒之ほか：脾転移がみられた胃癌手術例の1例．癌の臨 **29**：1703—1705, 1983
5）藤島則明，開発展之，浜口伸正ほか：孤立性脾転移をきたした残胃癌の1例．高知医師会医誌 **6**：102—105, 2001
6）藤田正弘，山崎総一郎，盛岡元一郎ほか：脾転移のみられた残胃再発癌の1例．癌の臨 **35**：855—860, 1989
7）高橋 祐，長谷川洋，小木曽清二ほか：胃癌術後の異時性孤立性脾転移の1切除例．臨外 **54**：797—800, 1999

Spleen Metastasis Occurred in 3 years after Resection of Remnant Gastric Cancer

Hidemitsu Sugai, Koji Kono and Hideki Fujii
First Department of Surgery, University of Yamanashi

We report a resected case of metachronous splenic metastasis from remnant gastric cancer in 63-year-old man who had undergone distal gastrectomy reconstructed with the Billroth-II method for a gastric ulcer in 1970. In October 1998, he suffered from advanced gastric cancer（B-30-A, Type 3, T3（SE), N3（NoJ2）H0, P 0, MO）in the remnant stomach, necessitating total resection of the remnant stomach followed by Roux-en-Y reconstruction and partial resection of the transverse colon. He was followed up and treated by systemic chemotherapy. After 26 months, computed tomography showed a solitary splenic tumor 3cm in diameter with increased CEA tumor marker. Under a diagnosis of splenic metastasis from the remnant gastric cancer, we conducted a splenectomy. Histopathological examination showed well and moderately differentiated adenocarcinoma in the spleen, histologically compatible with the metastasis from remnant gastric cancer. He remains recurrence free 15 months later.

Key words：remnant gastric cancer, spleen metastasis

〔Jpn J Gastroenterol Surg 36：1694—1697, 2003〕

Reprint requests：Hidemitsu Sugai First Department of Surgery, University of Yamanashi
1110 Shimokato, Tamahocho, Nakakomagun, Yamanashi, 409-3898 JAPAN