日消外会誌　36（12）：1703～1707，2003年

症例報告

腸閉塞症で発症した成人回腸迷入膵の１例

屋島総合病院外科，同　内科*，香川県立医療短期大学臨床検査学科**
辻　　和宏　　池田　宏国　　三谷　英信
斉藤　　誠　　岡原　正幸*　　平川栄一郎**

症例は76歳の女性．肺癌（高分化腺癌，IB期）の手術既往がある．開腹歴はない．腹痛，嘔吐を主訴に腸閉塞症の診断で入院し，保存的に一時改善したが腸閉塞が再発したため手術を行った．回腸末端から約150cmの回腸壁が瘢痕状に狭窄しており同部の小腸を切除した．切除標本では腸間膜反対側に径20×15mmの粘膜下腫瘍を認めた．病理組織学的所見では，粘膜下層から漿膜の脂肪組織にかけて多数の膵組織を認め，ランゲルハンス島，腺房細胞，膵導管を有しておりHeinrich I型迷入膵と診断した．迷入膵は胃，十二指腸など上部消化管に好発し，回腸迷入膵は比較的まれである．自験例は，開腹歴のない減圧処置に抵抗性の腸閉塞であり，さらに肺癌の小腸転移の可能性も考慮する必要があり，示唆に富む症例であった．

はじめに

迷入膵は胃，十二指腸など上部消化管に好発する疾患で，回腸に発生することは比較的まれである[1)～3)]．また，回腸迷入膵は小児期に腸重積症を引き起こすことが多く成人発症例は少ない．今回，肺癌の手術既往のある成人例で，腸閉塞症にて発症した回腸迷入膵の１例を経験したので報告する．

症　　例

症例：76歳，女性

主訴：腹痛，嘔吐

既往歴：2002年１月肺癌にて左上葉切除術．高分化腺癌，p-T2N0M0：Stage IB.

現病歴：数十年前から１年に4～5回腹痛，嘔吐があったが，食事を控えることで自然に軽快していた．2002年10月中旬から間欠的な腹痛，悪心があり，さらに嘔吐が出現したため11月１日当院内科を受診，腸閉塞症の診断で入院した．

入院時現症：身長148.5cm，体重46kg，体温37.3℃，血圧130/70mmHg，眼瞼および眼球結膜に貧血，黄疸は認めなかった．左胸部に手術痕はあるが，心音呼吸音に異常は認めなかった．腹部は軽度膨隆しており臍周囲に圧痛を認めたが腫瘤は触知しなかった．

入院時検査成績：一般採血，生化学検査および腫瘍マーカーに異常所見は認めなかった．腹部超音波検査およびCTでは回腸と思われる腸管の狭窄とそれより口側の拡張があったが，明らかな腫瘤像は認めなかった（**Fig. 1**）．

入院後経過：腸閉塞症に対しイレウス管を挿入し保存的治療を行った．小腸造影では回腸に閉塞像が認められ，時間とともにわずかな造影剤の肛

Fig. 1　Abdominal CT scan showed the small intestinal stenotic lesion causing ileus（arrow）.

＜2003年６月25日受理＞別刷請求先：辻　　和宏
〒761-0113　高松市屋島西町1857―1　屋島総合病院外科

Fig. 2　Small intestinal series showed severe stenosis of the ileum but no tumor detected.

Fig. 3　Macroscopic findings of the resected specimen showed the cicatricial stenosis（arrow）from serosal aspect（a）, and a submucosal tumor（b）.

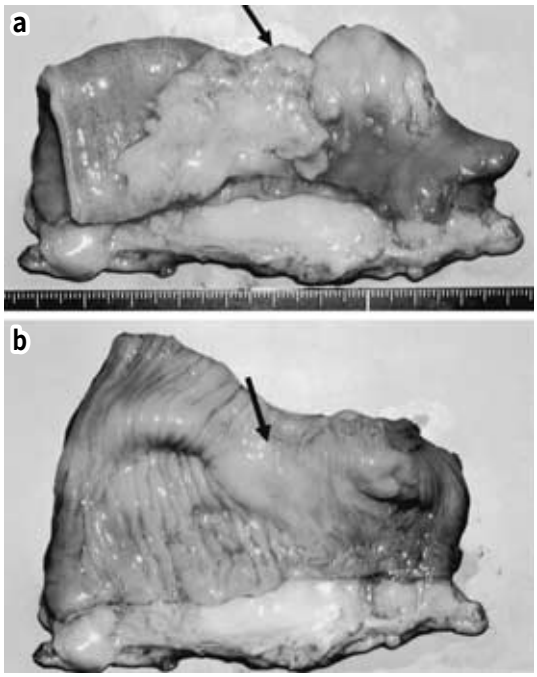

側への流出はあったが腫瘤像は認めなかった（**Fig. 2**）．腹部症状は軽快し，排ガスも認めたため

Fig. 4　（a）The cut surface of the resected specimen.（b）Microscopic findings showed the heterotopic pancreatic tissue of Heinrich type I（HE×200）.

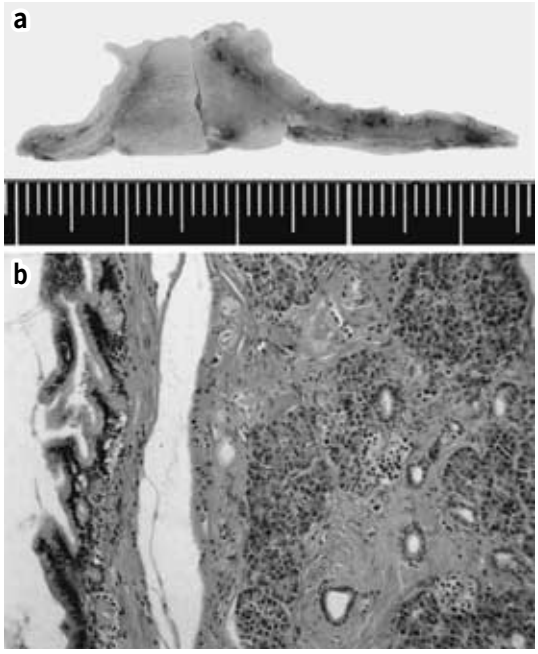

入院8日目に経口摂取を再開した．しかし，その9日後に再度イレウス状態になりイレウス管を挿入したが軽快しないため，難治性の腸閉塞症として当科を紹介された．本症例は開腹歴がない腸閉塞症であり，また肺癌の小腸転移も考慮に入れ2002年12月2日開腹術を行った．

手術所見：臍を中心に腹部正中切開にて開腹した．少量の腹水を認めたが細胞診では悪性細胞陰性であった．回腸末端から約150cmの回腸壁が限局性に瘢痕状に引きつり狭窄していた．腸重積は起こしておらず，腸間膜リンパ節の腫大は認めなかった．漿膜面からは腫瘤は触知しなかった．狭窄部を含め約10cmの小腸を切除した．

切除標本肉眼所見：狭窄部に一致した腸間膜対側に弾性軟の粘膜下腫瘍（20×15mm）があり，粘膜面にはわずかな陥凹を認めるが潰瘍形成はなかった（**Fig. 3a，b**）．

病理組織学的所見：粘膜下層から漿膜外の脂肪織にかけて結節性に多数の膵組織が認められた．腺房細胞，膵導管，ランゲルハンス島を認め，Hein-

rich 分類 I 型の迷入膵と診断した（**Fig. 4a，b**）.

術後経過は良好で, 3 か月目の現在腹痛, 嘔吐などは認めていない.

考　察

迷入膵とは，解剖学的にも支配血管からも正常膵と連続性を欠き，異所性に存在する膵組織を称している[1]．病因としては, 一定の見解は得られていないが，発生期の背側膵原基が異所性に迷入したとする迷芽説を支持する論文が多い[4)5)].

発生頻度は，本邦では開腹手術例の 1.1%，剖検例の 2.5% と報告されている[6]．発生部位は胃，十二指腸，空腸など膵に近接する臓器ほど多く，自験例のような回腸迷入膵は比較的まれである．森野ら[7]の集計によると回腸迷入膵の本邦報告例は自験例を含めて 56 例である．発症年齢は 15 歳までの小児例が 38 例（67.9%）で成人例は 18 例（32.1%）と少なく，発生部位では 80.6% が回腸末端部より 100cm の部位までの回腸に発生している．したがって，自験例のように成人発症の近位部回腸迷入膵は比較的まれであると考えられる.

迷入膵自体に特有の臨床症状はなく，特に小腸迷入膵の多くは無症状に経過する[1]．小児においては迷入膵を先進部とする腸重積症を合併する頻度が高いが[8)9)]，成人においては他疾患の検索や手術の際に偶然発見される場合も多い[10)~12)]．自験例の場合, 腸閉塞症にて発症したが術前の画像診断, 術中所見から腸重積症は起こしてはいなかった．しかし，病歴聴取から自験例は数十年前から腸閉塞様症状を繰り返しており，また腫瘤自体は偏在性であったにもかかわらず病変部位の腸管が全周性に狭窄していた．このことから自験例での発症原因を考察すれば，迷入膵が先進部となり腸重積症を繰り返し，それよる慢性的な刺激により腸管が瘢痕狭窄を来し，結果として腸閉塞症を発症したものと考えられた.

回腸迷入膵の診断は極めて困難である[1)13)]．小腸造影検査や腹部超音波検査にて小腸の隆起性病変として描出できた症例もあるが，術前の確定診断は得られていないのが現状である[14)15)]．自験例も繰り返し行った小腸造影検査，超音波検査，CT でも腫瘤像は得られず，術前確定診断はできなかった.

迷入膵の病理組織学的分類としては，Heinrich 分類[16]が用いられている．すなわち，I 型は腺房細胞，導管およびランゲルハンス島を有するもの，II 型はランゲルハンス島を欠くが腺房細胞と導管を有するもの, III 型は分泌細胞へのある程度の分化傾向を認めるが，ランゲルハンス島，腺房細胞，導管を欠くものと分類されている．自験例では I 型であったが，森野ら[7]は，回腸迷入膵の各分類型間の発生頻度の差および発症年齢との関連性は認めなかったとしている.

一方，今回の症例で鑑別診断として最も重要なものに肺癌の小腸転移があった．原発性肺癌は遠隔転移を起こしやすく，臓器別では肺，肝，骨などへの転移率が高いが，最近の報告では消化管転移は 18% でその内小腸転移は 8.8% であったとされる[17]．血行性転移により粘膜下層あるいは筋層に転移初発巣を形成し，臨床症状としては腸重積，穿孔，出血，狭窄など急性腹症で発症することが多く迷入膵同様特徴的な症状はない．治療としては患者の QOL を考慮すれば，全身状態が良好な場合には積極的な外科的治療の適応であるとする意見が多い[18)~20)]．自験例の場合，数十年前から腹痛を認めていたため前年手術を受けた肺癌の小腸転移と考えるのは時間的に矛盾はあるが，症状が似ているため鑑別診断として考えざるをえなかった．肺癌小腸転移と考えたとしても，術前検査では再発，遠隔転移の所見はなく，全身状態も良好であり手術適応とした.

一般的に，回腸迷入膵の治療としては術前の確定診断が極めて困難である以上，合併症としての腸重積症，腸閉塞症あるいは出血に対する治療として腫瘍切除あるいは腸切除術が必要になることが多い．迷入膵から発生した癌の報告はあるが極めてまれであり[21)22)]，癌化ないしは発癌に関与するという視点からの切除の必要性は低いと考えられている[22]．自験例では開腹歴のない反復性の腸閉塞症であり，発症 9 か月前に肺癌の手術既往があるためその小腸転移も考慮しなければならず治療に対する考え方は複雑であったが，手術適応としたことには妥当性があるものと考えられた.

文　献

1) 原田直彦，千々岩芳春：空腸，回腸，盲腸，結腸，直腸，腸迷入膵．別冊日本臨牀　領域別症候群6．日本臨牀社，大阪，1994, p578―580
2) Barbosa JJ, Dockerty MB, Waugh JM：Pancreatic heterotopia：Review of the literature and report of 41 authenticated surgical cases, of which 25 were clinically significant. Surg Gynecol Obstet **82**：527―542, 1946
3) Pearson S：Aberrant pancreas. Review of the literature and report of three cases, one of which produced common and pancreatic duct obstruction. Arch Surg **63**：168―184, 1951
4) Copleman B：Aberrant pancreas in the gastric wall. Radiology **81**：107―111, 1963
5) 北　陸平，中村積方，松島康博ほか：迷入膵の臨床病理学的検討．消外　**6**：1507―1512, 1983
6) Nakao T, Yanoh K, Itoh A：Aberrant pancreas in Japan. Review of the literature and report of 12 surgical cases. Med J Osaka Univ **30**：57―63, 1980
7) 森野茂行，重政　有，羽田野和彦ほか：回腸迷入膵の1切除例．日消外会誌　**35**：1693―1697, 2002
8) 杉野圭三，奥川浩一，稲垣和郎ほか：迷入膵に起因した乳児回腸重積症の1例．日臨外医会誌　**50**：1185―1187, 1989
9) 藤本陽子，早川昌弘，梶田光春ほか：イレウス症状を呈した空腸迷入膵の1例．小児臨　**42**：2471―2475, 1989
10) 原田直彦，田中　晃，古藤和浩ほか：回腸迷入膵の1例．日消病会誌　**89**：1391―1393, 1992
11) 竹島彰彦，勝見康平，久保田英嗣ほか：腸閉塞が診断の契機となった回腸迷入膵の一例．名古屋病紀　**19**：49―52, 1996
12) 中村浩之，茂出木成幸，西崎泰弘ほか：下血を契機に発見された回腸迷入膵の1例．日消病会誌　**98**：549―552, 2001
13) Hsia CY, Wu CW, Lui WY：Heterotopic pancreas：A difficult diagnosis. J Clin Gastroenterol **28**：144―147, 1999
14) Tanigawa K, Yamashita S, Tezuka H et al：Diagnostic difficulty in a case of heterotopic pancreatic tissue of the ileum. Am J Gastroenterol **88**：451―453, 1993
15) 岩瀬和裕，武田智美，桧垣　淳ほか：イレウス発症時の超音波検査により発見された回腸迷入膵の1例．外科　**60**：965―968, 1998
16) Heinrich H：Ein Beitrag zur Histologie des sogen. akzessorischen Pankreas. Vichows Arch Pathol Anat **198**：392―401, 1909
17) 峰　豊，中野正心，伊藤直美ほか：剖検例からみた肺癌消化管転移の検討．日胸臨　**49**：819―824, 1990
18) 花井雅志，小林陽一郎，宮田完志ほか：肺癌の小腸転移による腸重積の1例．日臨外会誌　**61**：693―697, 2000
19) 芝原一繁，尾山佳永子，荒能義彦ほか：下血を呈した肺癌小腸転移の2例．日臨外会誌　**61**：2093―2097, 2000
20) 飯塚敏郎，堤　謙二，木ノ下義宏ほか：急性腹症にて発症した肺癌小腸転移4例．日消外会誌　**32**：2586―2590, 1999
21) Arao J, Fukui H, Hirayama D et al：A case of aberrant pancreatic cancer in the jejunum. Hepatogasrtoenterology **46**：504―507, 1999
22) 上村佳央，小林研二，吉田浩二ほか：空腸迷入膵より発生した腺癌の1例．日消外会誌　**34**：249―253, 2001

An Adult Case of Heterotopic Pancreas of the Ileum

Kazuhiro Tsuji, Hirokuni Ikeda, Hidenobu Mitani, Makoto Saito,
Masayuki Okahara* and Eiichiro Hirakawa**
Department of Surgery and Department of Internal Medicine*, Yashima General Hospital
Department of Medical Technology, Kagawa Prefectural College of Health Sciences**

We describe a case of heterotopic pancreas of the ileum causing ileus. A 76-year-old woman operated on for p-StageIB adenocarcinoma of the left lung and admitted with abdominal pain and vomiting was found in abdominal US, CT, and a small intestinal series to have ileal obstruction whose etiology was obscure. Intubation with an intestinal tube resolved symptoms, but the ileus recurred after extubation. Exploratory surgery found the ileum 150 cm orally from the ileocecal valve to be stenotic cicatricially, and the lesion was resected segmentally. Histopathological examination of the lesion showed heterotopic pancreatic tissue, Heinrich type I. It was difficult to obtain a definite diagnosis of heterotopic pancreas, and it was necessary to consider the lung cancer metastasis to the small intestine. This rare abnormality of the ileum is thus difficult to diagnose.
Key words：heterotopic pancreas, ileus, ileum

〔Jpn J Gastroenterol Surg 36：1703—1707, 2003〕

Reprint requests：Kazuhiro Tsuji Department of Surgery, Yashima General Hospital
1857-1 Yashimanishimachi, Takamatsu, 761-0113 JAPAN