日消外会誌　37（2）：147～152，2004年

症例報告

TS-1投与が著効した進行胃癌の2例

防衛医科大学校外科学第1講座，防衛医科大学校病院検査部*

浅川　英輝　市倉　隆　辻本　広紀　小川　敏也
間嶋　崇　菅澤　英一　三枝　晋　緒方　衝*
相田　真介*　望月　英隆

症例1：58歳の男性．内視鏡検査で胃体上部後壁に3型腫瘍を，胃前庭部にIIc病変を認め，生検の結果おのおの低分化腺癌，高分化腺癌であった．入院待機期間を利用してTS-1 100 mg/日を1クール投与したところ，胃体上部の腫瘍は，浅い陥凹のみとなり，前庭部の病変は消失した．胃全摘，D2郭清術を施行．手術標本においても腫瘍細胞は検出されず，組織学的にCRと診断した．症例2：87歳の男性．内視鏡検査において胃噴門部の2型腫瘍を認め，生検にて乳頭腺癌の診断をえた．高齢であること，併存症が多いこと，本人が手術を希望しなかったことから，TS-1 100 mg/日を開始．投与開始後19日目の内視鏡検査では，原発巣の周堤は明らかに縮小し，潰瘍も軽快傾向であり，140日目には，原発巣は潰瘍瘢痕となり，組織診でも腫瘍細胞は検出されなかった．胃癌に対するTS-1投与は，CRがえられた報告も散見され，外科手術の危険性が高い症例などでは，侵襲の少ない治療として選択肢の1つとなりえると考えられた．

はじめに

胃癌に対するTS-1の奏功率は40%以上と高く[1]，進行・再発胃癌に対する有用な抗癌剤として注目されている．今回我々は，胃癌患者に対して，短期間のTS-1内服治療によりCRがえられた2例を経験したので報告する．

症　例

症例1：58歳，男性

主訴：特になし．

現病歴：平成11年11月，検診の上部消化管内視鏡検査で胃体上部後壁に3型腫瘍を指摘され，生検にて低分化腺癌の診断をえたため，加療目的で当科に紹介となった．

家族歴：特記すべきことなし．

既往歴：50歳より　糖尿病，高脂血症，高血圧（いずれも内服加療中）

来院時現症：身長160cm，体重51kg．眼瞼・眼球結膜に貧血，黄疸なく，腹部は平坦・軟で腫瘤は触知せず．リンパ節腫大は触知しなかった．

検査所見：血液生化学検査では，WBC 3,100/μlと軽度低下を認め，空腹時血糖164mg/dl，ヘモグロビンA1cは7.3%と上昇していた．また腫瘍マーカーはいずれも正常範囲内であった．胸腹部単純X線検査，腹部超音波，および腹部CT検査において，遠隔転移およびリンパ節転移を疑わせる所見は認めなかった．

治療経過：入院待機期間を利用して平成12年11月24日よりTS-1 100 mg/日を1クール（4週）投与した．化学療法による有害事象は認めなかった．

上部消化管内視鏡検査：化学療法前の上部消化管内視鏡検査では，胃体上部後壁に白苔を伴う径約5 cmの3型腫瘍，さらに胃前庭部前壁に径1.2 cmのIIc病変を認め，深達度はおのおのT2(SS)，T1（M）と判断した．また腫瘍からの生検では，おのおの低分化腺癌，高分化型管状腺癌の診断をえた（**Fig. 1**）．

TS-1内服開始から53日後の1月15日には，化学療法前に認められた胃体上部の3型腫瘍は，わ

＜2003年9月24日受理＞別刷請求先：辻本　広紀
〒359-8513　所沢市並木3―2　防衛医科大学校第1外科

Fig. 1　Gastrointestinal endoscopic findings of the case 1
A gastrointestinal endoscopic examination revealed two ulcerative lesions at the body（A）and the antrum（B）of the stomach.

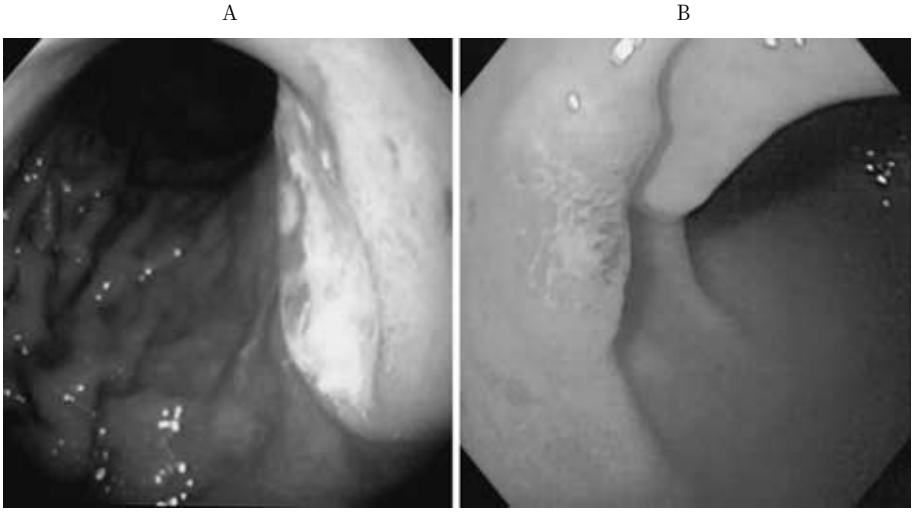

ずかな発赤を伴う浅い陥凹を認めるのみとなり，前庭部の IIc 病変は指摘することはできなかった．生検では，いずれの部位も腫瘍細胞は検出されなかった．

手術：TS-1 治療後，内視鏡下生検では腫瘍細胞が検出されていないものの腫瘍細胞の遺残は否定できないことから，本人の希望により，平成 13 年 1 月 19 日，胃全摘，D2 郭清術を施行した．

病理組織学的所見：切除胃後壁に 2.5×1.8cm の陥凹性病変を認めたが(**Fig. 2A**)，組織学的に上皮には再生性変化を，また粘膜下層には線維組織や小血管の増生，リンパ球，形質細胞，組織球浸潤を認めるものの，腫瘍細胞を認めなかった(**Fig. 2B**)．また，胃前庭部の病変については，周囲組織の詳細な検討にもかかわらず，異型細胞，腫瘍細胞は認められなかった． 組織学的効果 Grade III, complete response（CR）と判断した．

術後の経過：術後合併症なく経過し，第 27 病日に軽快退院した．術後 3 年経過した現在，再発兆候なく外来通院中である．

症例 2：87 歳，男性

主訴：食欲不振

現病歴：上記主訴にて近医受診．上部消化管内視鏡検査で胃噴門部に 2 型腫瘍を指摘され，生検にて乳頭腺癌の診断をえたため，平成 14 年 4 月 22 日，加療目的で当科に紹介となった．

家族歴：特記すべきことなし．

既往歴：50 歳頃より糖尿病（食事療法），50 歳頃より喘息(内服加療中)，70 歳時に心筋梗塞，75 歳より高血圧(内服加療中)，86 歳時に喉頭癌(放射線治療で軽快)

来院時現症：身長 158cm，体重 59kg．眼瞼・眼球結膜に貧血，黄疸なく，腹部は平坦・軟で腫瘤は触知せず．リンパ節腫大は触知しなかった．また performance status は 2 であった．

検査所見：血液生化学検査では，Hb 11.2g/dl と軽度の貧血を認め，空腹時血糖 150 mg/dl，ヘモグロビン A1c は 7.4% と上昇していた．腫瘍マーカーはいずれも正常範囲内であった．心電図検査では胸部第 1〜3 誘導に異常 Q 波を認め，心エコー検査で壁の運動性の低下を軽度認めた．呼吸機能検査では 1 秒率 45.3% と閉塞性障害を認めた．胸腹部単純 X 線検査，腹部超音波，および腹部 CT 検査では明らかな病変の指摘はできず，遠隔転移を疑わせる所見は認めなかった．

治療経過：高齢であり，併存症が多く，手術リ

Fig. 2　A photomacrograph and a photomicrograph of the surgical specimen of the case 1
A：A photomacrograph of the surgical specimen showed a shallow and depressive lesion on the body of stomach. B：A photomicrograph of the lesion on the body of stomach revealed no cancer cells in the resected specimen.（HE stain ×200）

A　　B

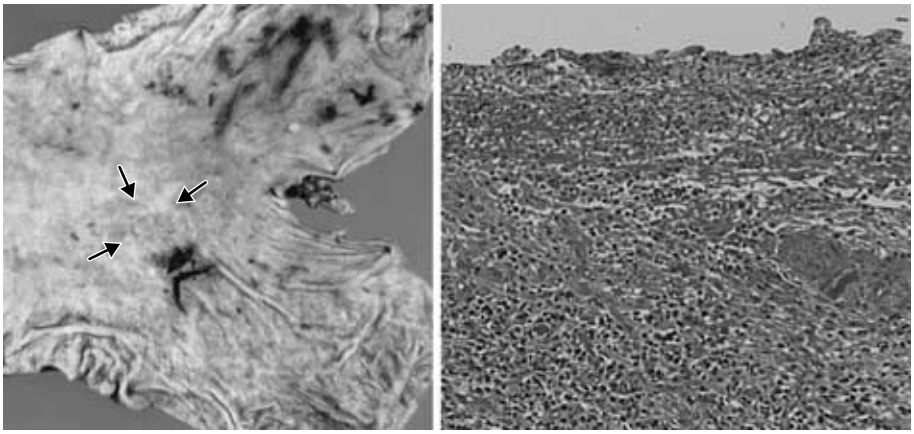

Fig. 3　Endoscopic findings of advanced gastric cancer during TS-1 treatment of the case 2
A gastrointestinal endoscopic examination revealed an ulcerative lesion at the upper side of the stomach before the treatment（A）, and showed the obvious reduction of the tumor size（B）, and the primary tumor was reduced to an ulcer scar with slight depression（C）after the treatment.

A：13, May　　B：31, May（19 days）　　C：30, September（140 days）

スクが高いことを説明したところ，本人は手術を希望せず，抗癌剤による化学療法を選択した．平成 14 年 5 月 13 日より TS-1 100 mg/日を，1 クール 4 週投薬，2 週休薬として開始した．1 クール目は軽度の白血球数の低下を認めたが，その他の副作用は認めなかった．2 クール目終了直前で白血球数の低下（2,600/μl）と強い全身倦怠感を訴えたため，投薬中止とした．

Fig. 4　Pathological examination of the biopsy specimen in the case 2
Histological examination of the biopsy specimen before the treatment（A）and after the treatment（B）；pathological finding showed papillary adenocarcinoma before the treatment, and we can not detect any cancer cells in the biopsy specimen after the treatment.

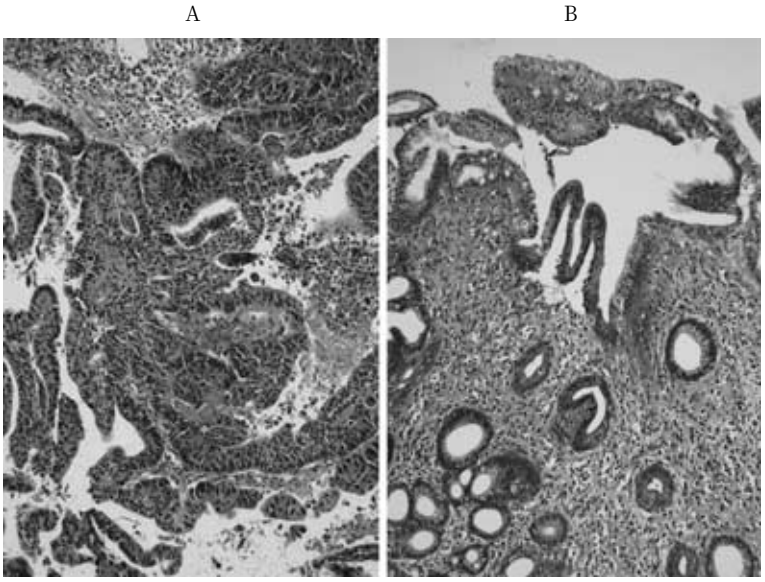

Table 1　Reported cases of advanced gastric cancer obtained CR by TS-1 administration in Japanese articles

Age	Gender	Location	Macroscopic type	Histology	Dose (mg/day)	Course for obtaining CR	Duration of CR (Month)
68[3]	M	U	2	tub	120	1	7
68[4] †	M	M	3	—	80	2	9
77[5]	M	U	2	sig	100	3	3
70[6]	M	M	2	por	100	2	6
74[7]	F	U	2	por	100	4	12
71[8]	F	M	3	pap	100	2	5
72[9]	M	L	2	por	100	1	4
64[10]	M	U	4	tub	50	1	18
58 ＊（Case 1）	M	U, L	3, Ⅱc	por, tub	100	1	36
87（Case 2）	M	U	2	pap	100	2	12

† The treatment course of this case consisted of a two-week administration followed by a drug-free week, and those of the others consisted of a four-week administration followed by two drug-free weeks.
＊ A total gastrectomy was performed in this patient.

上部消化管内視鏡検査：化学療法開始前の 5 月 13 日の上部消化管内視鏡検査では，胃噴門部に周提を形成し，白苔を伴う径約 5 cm の 2 型の腫瘍を認め，生検では，乳頭腺癌と診断された．内視鏡的に深達度は T3（SE）と診断した（**Fig. 3A, 4A**）．TS-1 内服開始から 19 日後の 5 月 31 日には，周提は明らかに縮小し，生検において腫瘍細胞は検出されなかった（**Fig. 3B**）．さらに投与開始から 140 日目の 9 月 30 日には，腫瘍はわずかな陥凹を呈する潰瘍瘢痕のみであり，同部位からの生

検では，上皮に再生性変化がみられ，肉芽化を示す間質が認められており，腫瘍細胞は検出されなかった（**Fig. 3C，4B**）.

その後の経過：11月10日からはTS-1 50 mg/日の減量投与を行っているが，白血球数の低下などの副作用は認めておらず，12月2日に施行された内視鏡検査においても，わずかな陥凹を呈する潰瘍瘢痕のみであり，生検においても腫瘍細胞は検出されなかった.

考　察

進行胃癌に対し，短期間のTS-1内服治療により著効を示した2例を経験した．特に症例1では切除標本において腫瘍細胞の消失，すなわち組織学的にCRが得られた.

TS-1は，5-fluorouracil（5-FU）のプロドラッグであるtegafur（FT）に，5-FUの分解酵素であるdihydropyrimidine dehydrogenase（DPD）の拮抗阻害剤である5-chloro-2, 4-dihydroxypyrimidine（CDHP）と，5-FUによる消化管毒性を抑制するmonopotassium 1, 2, 3, 4-tetrahydro-2, 4-dioxo-1, 3, 5-triazine-6-carboxylate（Oxo）という2種類のmodulatorを配合した経口抗癌剤である[2]．TS-1は胃癌に対する前期・後期第II相試験において，それぞれ53.6%，44.6%と単剤としては画期的な奏効率を示した[1]．しかし後期第II相試験におけるCRは101例中1例にとどまっていた．また毒性に関しても，Grade 3以上の副作用の出現頻度は白血球減少2%，血色素量減少5%と，経口5-FU製剤などの従来の化学療法剤と比べても遜色ない[1]．症例2は超高齢かつ糖尿病や陳旧性心筋梗塞を併存しており慎重投与症例であったが，厳重な経過観察のもと通常量を投与した．2クール目終了時点で白血球数の軽度低下と強い全身倦怠感があったことから，本人の希望により投薬を中止することとした.

本邦でのTS-1単独投与によりCRがえられた進行胃癌の論文報告例は自験例を除き8例であった[3)〜10)]（**Table 1**）．自験例2例を加えて検討すると，年齢，性，占居部位，肉眼型，組織型には明らかな傾向を認めなかった．全例で2クール以内にPRまたはCRと判定されており，CRがえられるまでの期間は最短で1クール，最長でも4クール以内と比較的短期間にCRがえられていた．またCR継続期間は3〜36か月，平均で10か月を超えていた．有害事象は，1例にGrade 3の好中球減少がみられたのみで，ほかはいずれもGrade 2以下の消化器症状であった．自験症例1のごとく組織学的にCRと診断されたものは出口らの報告した1例のみで[5]，他の報告例は，胃癌再発例や手術不能な進行胃癌であり，いずれも画像診断上，CRと診断されたものであった.

TS-1は在宅治療を可能とし，その高い奏効率と併せ進行・再発胃癌患者の予後改善に寄与しうるものと考える．また症例1のようにTS-1単独の短期投与のみで組織学的にCRがえられる症例も存在することから，術前補助化学療法への応用が期待され，現在TS-1とCDDPによる術前補助療法の臨床治験も開始されつつある．さらに症例2のような超高齢者や，併存症を合併したpoor risk症例においては，侵襲の少ない治療として選択肢の1つとなりえると考えられた.

文　献

1）前原喜彦，杉町圭蔵，栗原　稔ほか：進行・再発消化器癌に対する新規経口抗癌剤ティーエスワンカプセル（TS-1）の臨床成績．血腫瘍　**38**：468―475, 1999

2）Shirasaka T, Shimamoto Y, Fukushima M：Inhibition by oxonic acid of gastrointestinal toxicity of 5-fluorouracil without loss of its antitumor activity inrats. Cancer Res **53**：4004―4009, 1993

3）山田好則，宮川　健，豊田　元ほか：TS-1投与によりCRを30週以上継続中の胃癌リンパ節再発の一例．癌と化療　**27**：2139―2143, 2000

4）土居貞幸，柳沢　哲，間狩洋一ほか：TS-1の2週投与1週休薬法が著効した胃癌肝転移の1症例．癌と化療　**28**：1133―1136, 2001

5）出口義雄，梨本　篤，藪崎　裕ほか：TS-1によりCRの得られた残胃癌の一例．癌と化療　**28**：1449―1452, 2001

6）山田哲司，森下　実，吉田貢一ほか：TS-1による術後癌化学療法が奏効した進行胃癌の1例．癌と化療　**28**：1909―1912, 2001

7）渡辺明彦，頼木　領，仲川昌之ほか：TS-1により12か月間CR継続中の大動脈周囲リンパ節転移胃癌の1例．癌と化療　**28**：1913―1916, 2001

8）中村　貴，山崎和文，森川俊一ほか：TS-1が著効した進行胃癌の1例．癌と化療　**29**：927―932,

2002
9）矢野達哉，小野仁志，渡部祐司ほか：TS-1 により CR の得られた胃癌術後局所再発の 1 例．癌と化療　**29**：1461―1464, 2002
10）阿部定範，小島正夫，栗原博明ほか：TS-1 半量投与により遺残病変が消失した食道浸潤を伴う残胃癌の 1 例．癌と化療　**29**：1421―1426, 2002

Two Cases of Patients with Advanced Gastric Cancer Completely Responding to the TS-1 Treatment

Hideki Asakawa, Takashi Ichikura, Hironori Tsujimoto, Toshiya Ogawa,
Takashi Majima, Hidekazu Sugasawa, Susumu Saigusa, Sho Ogata*,
Shinsuke Aida* and Hidetaka Mochizuki
Department of Surgery I, National Defense Medical College
*Department of Laboratory Medicine, National Defense Medical College Hospital

Patient 1：a 58-year-old man visited to the hospital for treatment of double gastric cancers on the body and antrum of the stomach. He received daily oral administration of 100 mg TS-1, a novel oral anticancer agent, the treatment course of which consisted of a four-week administration followed by two drug-free weeks before the operation. A pathological examination revealed no cancer cells in the resected specimen, and that was considered as complete response（CR）. Patient 2：An 87-year-old man, who had diabetes mellitus, asthma, hypertension, an old myocardial infarction, and early laryngeal cancer followed by radio therapy, visited the hospital because of progressive appetite loss. A gastrointestinal endoscopic examination revealed an ulcerative lesion at the upper side of the stomach, and the pathological examination of the biopsy specimen showed papillary adenocarcinoma. He chose the TS-1 chemotherapy, rather than an operation in consideration of the risk of his age and multiple complications, and received a daily oral administration of 100 mg TS-1. This treatment was, however, stopped because of leukocytopenia and severe fatigue just before completion of two courses. An endoscopic examination showed that the tumor size was dramatically reduced at the 19th day after the start of this treatment, and the primary tumor was reduced to an ulcer scar with pathological confirmation of a complete disappearance of the cancer tissue at the 140th day. TS-1 treatment for an advanced gastric cancer may be recommended as one of the therapeutic strategies especially for a patient with a high surgical risk.

Key words：gastric cancer, high surgical risk, TS-1

〔Jpn J Gastroenterol Surg 37：147―152, 2004〕

Reprint requests：Hironori Tsujimoto　Department of Surgery I, National Defense Medical College
3-2 Namiki, Tokorozawa, 359-8513 JAPAN