日消外会誌　37（2）：181～186，2004年

症例報告

膵頭部癌を合併した膵体尾部脂肪置換の１切除例

名古屋第一赤十字病院外科
山田　達治　　小林陽一郎　　宮田　完志　　米山　文彦
太田　英正　　竹内　英司　　小森　康司　　高山　祐一
渡邊　真哉　　北尾　俊典

症例は73歳の女性で，以前に腹部CTで膵体尾部実質の非描出およびERCP検査で短小な主膵管を認め，膵体尾部欠損症の診断を受けていた．今回は閉塞性黄疸のために入院し，膵頭部癌と診断された．膵体尾部欠損症に合併した膵頭部癌の診断で手術を行った．手術所見では，膵体尾部は分厚い脂肪組織に置換し，膵実質を認めなかった．亜全胃温存膵頭十二指腸切除を行い，門脈左縁の脂肪置換部を膵切離ラインとし，再建は行わなかった．術後の内分泌機能は良好で，インスリンの使用は必要としなかった．組織学的には，脂肪置換部にラ氏島を散在性に認めた．以上のように，膵体尾部脂肪置換に合併した膵頭部癌に対して亜全胃温存膵頭十二指腸切除を行い，術後経過の良好な症例を経験したので報告する．

はじめに

後天性に膵体尾部が脂肪置換した症例を“いわゆる膵体尾部欠損症”と呼称し[1)2)]，先天性膵体尾部欠損症と混同された報告もみられるが，本来発生学的な機序から区別すべきである[3)]．また，膵体尾部脂肪置換はまれな病態であり，その成因についても不明な点が多い[4)5)]．今回，われわれはこの膵体尾部脂肪置換に合併したと思われる膵頭部癌に対して膵頭十二指腸切除術（膵の再建は行わず）を行い，脂肪置換部に残存するラ氏島のために術後糖尿病に陥らなかった症例を経験したので，文献的考察を加えて報告する．

症　　例

患者：73歳，女性

主訴：腹痛，黄疸

既往歴：平成13年10月に一過性黄疸のために精査入院した．腹部造影CTで，膵頭部領域に正常大の膵実質像を認めたが（**Fig. 1A**），脾静脈の腹側には膵実質像は認めなかった（**Fig. 1B**）．ERCPでは，主膵管は短小で膵頭部でなめらかに丸く途絶し，副膵管の造影も認めたが，胆管像には異常

Fig. 1　CT shows normal pancreatic head, but pancreatic body and tail is not recognized.

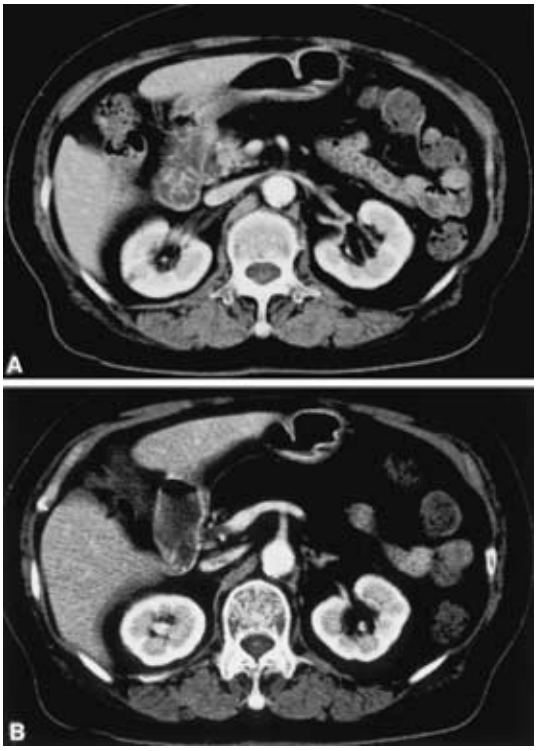

＜2003年9月24日受理＞別刷請求先：山田　達治
〒453-8511　名古屋市中村区道下町3―35　名古屋第一赤十字病院外科

Fig. 2　ERP shows smooth tapering of the main pancreatic duct at the pancreatic head（arrow）.

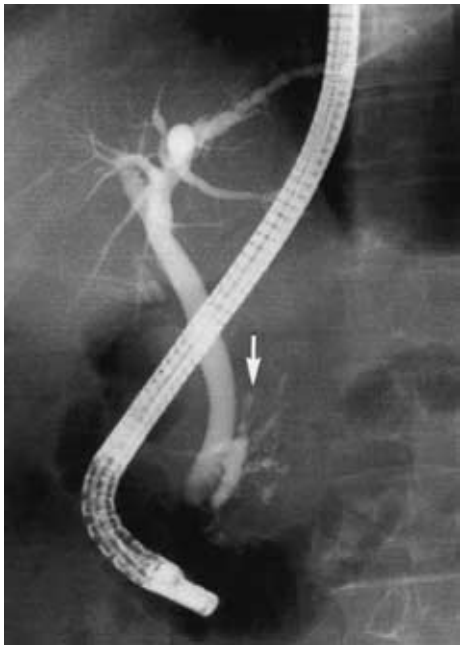

Fig. 3　After about 8 months, ERP shows the main pancreatic duct is occluded near the major papilla, and the bile duct is severely stenosed at the intrapancreatic level.

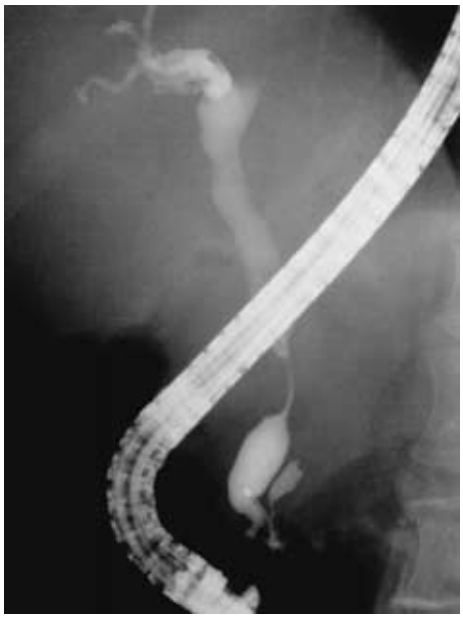

を認めなかった（**Fig. 2**）．以上の検査所見より，膵体尾部欠損症と診断した．その後黄疸は自然に改善した．

現病歴：10 日前より続く腹痛・嘔吐のため，平成 14 年 6 月 21 日に当院を受診した．血液検査上，黄疸と肝胆道系酵素の上昇を認め入院した．

入院時現症：眼瞼結膜や皮膚に黄染を認めた以外に特記すべき所見はなかった．

入院時血液検査所見：T. Bil 8.7 mg/dl，AST 766 IU/*l*，ALT 879 IU/*l*，LDH 502 IU/*l*，ALP 5,244 IU/*l*，γ-GTP 1,435 IU/*l* と黄疸および肝胆道系酵素の上昇を認めた．腫瘍マーカーは CEA 3.7 ng/ml，CA19-9 24 U/ml と正常範囲内であった．

ERCP：主膵管は主乳頭よりすぐの所で途絶し，副膵管の造影も認めなかった．また，下部胆管に全周性の狭窄を認めた（**Fig. 3**）．

腹部造影 CT 検査：前回同様，膵体尾部には膵実質像を認めないが，膵頭部に約 3cm の辺縁不整な低吸収域の病変を認めた（**Fig. 4**）．

腹部 US 検査：膵頭部に低エコーの腫瘍を認め，膵体尾部は脾静脈腹側にやや高エコー帯として描出された．

Fig. 4　CT shows a low density tumor about 3 cm in diameter with irregular margin.

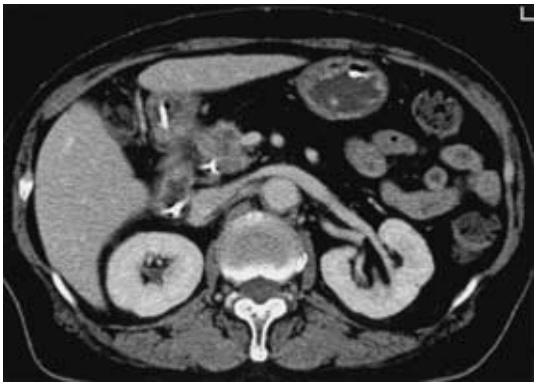

腹部血管造影検査：胃十二指腸動脈に encasement を認めた．膵体尾部領域の支配血管である背側膵動脈や大膵動脈，横行膵動脈は造影されな

Fig. 5 Celiac arteriography reveals encasement of gastroduodenal artery (arrows), but dorsal, greater, and transverse pancreatic arteries are not detected.

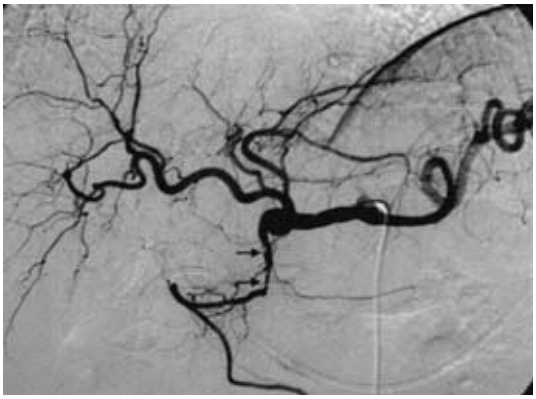

Fig. 6 The surgery revealed that the hard tumor was present with shrinkage at the pancreatic head (T), and thick adipose tissue was found at the site corresponding to the pancreatic body and tail.

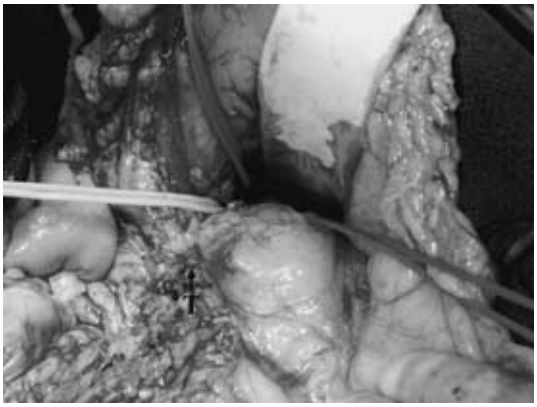

かった（**Fig. 5**）.

以上の所見より，膵体尾部欠損症を伴う膵頭部癌の術前診断で，平成 14 年 7 月 15 日に手術を施行した.

術中所見：膵頭部に硬い腫瘤を触知し，膵前方被膜に引きつれを伴っていた．また，膵体尾部は周囲の脂肪組織とは均一で境界は不明瞭だが，一層分厚く盛り上がった脂肪組織に置換されていた（**Fig. 6**）．亜全胃温存膵頭十二指腸切除を行い，膵は門脈左縁の脂肪組織を切離ラインとし，再建は

Fig. 7 Cut surface of the resected specimen shows that cut edge of the pancreas reveals fatty replacement（arrows）.

Fig. 8 Histological findings of fatty replacement show that Langerhans islets remain sporadically in the fat.

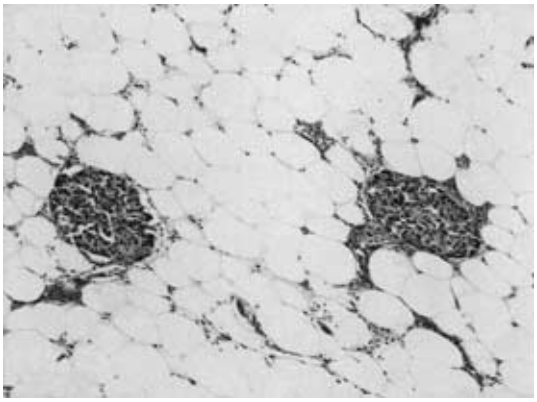

行わなかった．切離中は脂肪組織のみで膵管と思われる組織は認めなかった.

切除標本割面：膵頭部十二指腸近傍に正常膵をわずかに認めるのみで，その他は約 3cm 大の腫瘍がほぼ占居した．膵切離部には脂肪置換した組織がみられた（**Fig. 7**）.

病理組織学的所見：腫瘍は浸潤性膵管癌（高分化型管状腺癌）であり，INFβ，ly1, v1, ne2, mpd（－）の所見であり，上膵頭後部リンパ節にリンパ節転移を認め，n1（＋）の所見であった．膵切離部に相当する脂肪組織内には，ラ氏島を散在性に認めた（**Fig. 8**）.

Table 1　Reported cases of fatty replacement of the pancreatic body and tail

Case	Author（Year）	Age/Sex	Laparotomy	Langerhans islands	Operative procedure	Co-exsisting disease（location）	Preoperative DM	Postoperative DM
1	Yokota(1975)	52/F	＋	＋	PD	Islet cell tumor(Ph)	－	－
2	Yokota(1975)	50/F	＋	＋	MP	Islet cell tumor(Pb)	－	－
3	Yokota(1975)	59/F	＋	－	PD	Mucinous cystadenocarcinoma(Ph)	－	＋
4	Onishi(1982)	69/F	＋	－	choledocholithotomy	Choledocholithiasis	－	
5	Obara(1988)	62/F	＋	＋	PD	Tumor-forming chronic pancreatitis(Ph)	－	－
6	Tanaka(1988)	78/M	－				＋	
7	Yoshinari(1988)	75/F	＋	－	gastrectomy	Gastric cancer	－	
8	Konemori(1989)	59/M	＋	＋	DP		－	
9	Saito(1991)	46/F	－				＋	
10	Yanagawa(1991)	53/F	＋	＋	biopsy	Tumor-forming chronic pancreatitis(Ph)	－	
11	Hirano(1992)	71/F	＋	＋	TP	Islet cell tumor(Ph)	＋	
12	Sasaki(1992)	59/F	＋	＋	PD	Mucinous cystadenocarcinoma(Ph)	－	＋
13	Sasaki(1992)	51/F	＋	＋	DP	Pancreatolithiasis(Ph)	－	－
14	Ishida(1993)	42/M	＋	＋	DP	Mucinous cystadenoma(Ph)	－	－
15	Kameyama(1994)	48/M	＋	－	papilloplasty	maljunction of PBD	－	－
16	Ito(1994)	68/F	－				－	
17	Ito(1994)	63/M	－				－	
18	Fujii(1995)	69/F	－				－	
19	Kishinaka(1997)	59/M	＋	＋	TP	Malignant endocrine tumor(Ph)	＋	
20	Kunihiro(1998)	61/F	＋	＋	gastrectomy	Gastric cancer	＋	
21	Kuroki(1999)	75/M	＋	－	PD	Pancreatic cancer(Ph)	－	－
22	Futamura(2001)	28/F	＋	－	enucleation	Solid cystic tumor(Ph)	＋	
23	Nio(2001)	72/F	＋	－	upper PD	Pancreatic cancer(Ph)	－	－
24	Our case(2003)	73/F	＋	＋	PD	Pancreatic cancer(Ph)	－	－

PD：pancreaticoduodenectomy, MP：middle pancreatectomy, DP：distal pancreatectomy, TP：total pancreatectomy, Ph：pancreatic head, Pb：pancreatic body, DM：diabetes mellitus

術後経過：術後経過は胃排出遅延以外は問題なく，術後の内分泌機能も良好であり，インスリンの使用は必要としなかった．第43病日に退院し，術後約7か月の現在，通常の日常生活を送り，再発兆候は認めていない．

考　察

膵は，胎生4週に前腸肛側に腹側膵原基と背側膵原基が相対して発生し発育する．腹側膵原基は十二指腸の回転，発育に伴って総胆管とともにその右側から背側へ回り，胎生6〜7週頃に背側膵原基と癒合する[6)7)]．したがって，背側膵原基は主に膵頭上部と膵体尾部を，腹側膵原基は主に膵頭下部と膵鉤部を形成する．膵体尾部欠損症とは最も初期の段階である背側膵原基の無形成によるものと考えられている．しかし，臨床的には膵体尾部欠損症の概念には混乱がみられ，報告例の中には以下の3つの病態，すなわち①背側膵原基が完全に欠如して無形成のもの，②先天性の背側膵原基の不完全欠損による低形成，そして③後天的な膵体尾部の脂肪置換が含まれている．しかし，発生学的な機序を考慮すると，狭義の膵体尾部欠損症である背側膵原基の完全欠損，すなわち副乳頭，副膵管ともに欠損する病態である①に加え，副膵管を認める背側膵原基の低形成による②までを広義の膵体尾部欠損症とみなすのは妥当であろう．一方，後天的な膵体尾部の萎縮，脂肪置換である③は本質的には膵体尾部欠損症とは区別すべきであり，これらを含めたより広義な意味での膵体尾部欠損症を一括して漠然と“いわゆる膵体尾部欠損症”と呼称している[1)]．われわれが検索しえた限りでは，膵体尾部欠損症は44例の本邦報告例を認め，背側膵原基の無形成は6例，低形成は13例，

膵体尾部の脂肪置換は23例,無形成か低形成か不明なものが2例であった．しかし，無形成と報告されているものの中にも，術中に膵体尾部に相当する部位に脂肪組織を認めたものが2例，ERCPで副膵管が造影されなかったという理由で診断し膵管癒合不全の合併も考慮しなかったものが2例あり，実際に切除標本でも副乳頭が存在せず，厳密な意味で無形成と断定できるものは2例のみであった[8)9)]．

膵の小葉間や小葉内への脂肪浸潤は加齢,肥満,慢性膵炎，膵実質萎縮などに伴ってしばしばみられる．しかし，膵実質が広範囲にかつ完全に脂肪置換される症例はまれである．本邦報告23例[1)2)4)5)10)～22)]の膵体尾部脂肪置換症例に自験例も加えて検討した(**Table 1**)．平均年齢60±12歳，男女比は7：17,以前に糖尿病の既往があった症例は6例であった．画像診断としてUSやCTに加えて，ERPでの診断が不可欠であり，田中ら[23)]が行った膵体尾部欠損症における膵管像の検討で，主膵管がなめらかに途絶するIV型が膵体尾部脂肪置換症に相当するものと報告している．また，MRIの脂肪抑制T1強調画像[17)]や超選択的血管造影検査[12)]が診断に有用であったと報告されている．開腹手術を行い肉眼的に膵体尾部の脂肪置換を確認しえたものは19例であり，そのうち12例で病理組織学的に脂肪置換部にラ氏島の存在が確認できた．

膵体尾部の広範な脂肪置換の機序として，実験的には膵管閉塞のみでは脂肪変性は生じえず，前田[24)]はイヌによる動物実験で，膵管遮断では線維化がみられるのみで，膵管と動脈の同時遮断により線維化の増強に加え膵脂肪置換が出現したと報告している．以上より膵管の閉塞とともに膵の循環障害が重要な因子と考えられるが，実験モデルでは急性の膵管閉塞についての検討しかできず，詳細は不明である．一方，臨床的には長期間に及ぶ緩徐な膵管狭窄が関係しているものと報告されている[4)5)]．実際に膵体尾部脂肪置換をきたした報告例24例の中には，膵島腫瘍3例[4)14)]，粘液嚢胞性腫瘍3例[4)5)15)]，腫瘤形成性膵炎2例[10)13)]，膵石症1例[5)]solid cystic tumor 1例[21)]と頭部側の病変に随伴した長期にわたる膵管狭窄を有するものが多い(**Table 1**)．発症機序としては，長期に及ぶ虚血や膵管の狭窄により腺房細胞が変性をきたし脂肪細胞へ置換し，ラ氏島のみが抵抗して残存しているものと考えられる．一方，自験例も含め膵頭部癌を発症した3例[20)22)]は,元々膵体部脂肪置換のあった膵頭部に癌が発症したものと考えられる．

膵体尾部に脂肪置換を伴った膵頭部腫瘍の場合の切除術式としては，脂肪置換部にラ氏島が残存しているものと考えられ，根治的に膵頭十二指腸切除が必要であれば，膵の再建を行わなくとも膵頭十二指腸切除を行うのが妥当と考えられる．以前の報告例のように膵全摘を行い膵体尾部の脂肪置換部も切除してしまう[14)18)]のは,過剰手術であり術後の耐糖能異常で苦労するであろう．また，術後の耐糖能低下を危ぐした膵温存術式の報告もみられる[20)22)]が,手術が煩雑で根治性も落ちる可能性があるため薦められるものとは言い難い．実際，本例のように膵頭十二指腸切除（膵の再建は行わず）を行った症例は術後経過も良好で，術後に糖尿病がみられなかったり，みられてもコントロール良好であったと報告されている[4)5)10)]．

文　献

1）善成雅彦，谷木利勝，佐尾山信夫ほか：いわゆる膵体尾部欠損症の1例．日消外会誌　**21**：2308―2311, 1988

2）小根森元，川西昌弘，畠　二郎ほか：膵体尾部欠損症の1例．広島医　**42**：1547―1550, 1989

3）桐山勢生，中野　哲：膵体尾部欠損症．胆と膵　**18**：229―233, 1997

4）横田　峻，水本龍二，本庄一夫：尾側膵脂肪化を伴った膵頭部領域腫瘍の3切除例．最新医　**30**：2247―2250, 1975

5）佐々木幸則，伊藤順造，新井元順ほか：膵脂肪置換の2例と文献的考察．膵臓　**7**：547―554, 1992

6）Gray SW, Skandalakis JE：Embryology for surgeons－The embryological basis for the treatment of congenital defects. W.B.SAUNDERS, Philadelphia, London, 1972, p263―281

7）Kamisawa T, Koike M, Okamoto A：Embryology of the pancreatic duct system. Digestion **60**：161―165, 1999

8）深田代造，田中千凱，伊藤隆夫ほか：膵体尾部欠損症に合併した膵頭部癌の1例―膵全摘術をした症例について―．消外　**14**：771―776, 1991

9）古市　哲，内田隆寿，永田康浩ほか：膵体尾部欠損症に発生した膵頭部癌の１例．胆と膵　**17**：583―588, 1996
10）小原則博，有田　敏，小原長生ほか：膵体尾部が完全に脂肪置換した慢性膵炎の１例．胆と膵　**9**：511―516, 1988
11）田中明隆，尾関規重，伊藤重範ほか：興味ある膵管像を呈した膵脂肪置換と思われる１例．膵臓　**3**：119―124, 1988
12）斉藤裕輔，小原　剛，佐藤綱利ほか：後天性膵体尾部置換の１例．胆と膵　**12**：561―566, 1991
13）柳川憲一，西野裕二，鄭　容錫ほか：腫瘤形成性膵炎に伴った膵体尾部脂肪置換の１例．膵臓　**6**：47―52, 1991
14）平野　誠，村上　望，花立史香ほか：膵脂肪置換を伴った膵頭細胞腫の１例．胆と膵　**13**：1033―1038, 1992
15）石田達郎，森田須美春，長谷川修ほか：膵脂肪置換を合併した膵頭部粘液性嚢胞腺腫の１例．膵臓　**8**：429―434, 1993
16）伊藤万寿雄，向島　偕，水口直樹ほか：膵体尾部脂肪置換の２例と本邦報告例の検討．胆と膵　**15**：265―272, 1994
17）藤井保治，毛利郁朗，山川　治ほか：膵体尾部脂肪置換症の１例．肝胆膵　**30**：545―549, 1995
18）岸仲正則，西浦三郎，河崎秀樹ほか：膵体尾部欠損症に発生した悪性膵内分泌腫瘍の１例．外科　**59**：1269―1272, 1997
19）國廣　理，細井英雄，上田倫夫ほか：肝左葉および脾動静脈欠損を伴った膵体尾部欠損症の１例．膵臓　**13**：286―291, 1998
20）黒木直哉，島山俊夫，池田拓人ほか：膵癌を合併した膵体尾部欠損症の１手術例．手術　**53**：801―804, 1999
21）二村直樹，鬼束惇義，山田卓也ほか：膵頭部癌に solid cystic tumor を合併した“いわゆる膵体尾部欠損症”の１例．日消外会誌　**34**：239―243, 2001
22）仁尾義則，寺倉正幸，遠藤真一郎ほか：膵体尾部欠損症に発症した膵頭部癌に対し全胃幽門輪温存膵頭十二指腸上部切除術を施行した１症例．手術　**55**：437―441, 2001
23）田中明隆，尾関規重，伊藤重範ほか：膵体尾部欠損症の２例および本邦報告例の膵管像に関する考察．膵臓　**4**：59―65, 1989
24）前田治伸：膵の線維化と脂肪置換に関する実験的研究．日消病会誌　**83**：2580―2587, 1986

A Resected Case of Pancreatic Head Cancer with Fatty Replacement of Panceatic Body and Tail

Tatsuharu Yamada, Yoichiro Kobayashi, Kanji Miyata, Fumihiko Yoneyama,
Hidemasa Ohta, Eiji Takeuchi, Koji Komori, Yuichi Takayama,
Shinya Watanabe and Toshifumi Kitao
Department of Surgery, Japanese Red Cross Nagoya First Hospital

A 73-year-old woman diagnosed with pancreatic body and tail deficiency by CT and ERCP was admitted for obstructive jaundice. She underwent surgery based on a diagnosis of pancreatic head cancer with pancreatic body and tail deficiency after further examination. Surgery showed thick fatty replacement at the site corresponding to the pancreatic body and tail. We dissected the pancreas and fatty replacement at the left ventral site of the portal vein and subtotal stomach-preserving pancreaticoduodenectomy without pancreatic reconstruction was performed. After surgery, her panceratic endocrine function was good because the islets of Langerhans remained sporadically in the fatty replacement of the pancreatic body and tail.

Key words：fatty replacement of panceatic body and tail, pancreatic head cancer

〔Jpn J Gastroenterol Surg 37：181―186, 2004〕

Reprint requests：Tatsuharu Yamada　Department of Surgery, Japanese Red Cross Nagoya First Hospital
3-35 Michishita-cho, Nakamura-ku, Nagoya, 453-8511 JAPAN