日消外会誌　37（2）：202～207，2004年

症例報告

大量出血により緊急手術を施行したCrohn病の5例

弘前大学第2外科
小山　基　森田　隆幸　村田　暁彦　佐々木睦男

大量下血により緊急手術を施行したCrohn病の5例を経験したので報告する．内訳は男性4例，女性1例．手術時の平均年齢は25.8歳，病型別では小腸型2例，小腸大腸型2例，大腸型1例であった．緊急手術時の下血量は平均3,100mlで，血圧を維持するために必要とした輸血量は平均2,040mlであり，2症例でショック状態を呈した．術前検査および術中所見で出血点が同定できなかった1症例で，術中大腸内視鏡検査を施行した．切除範囲は出血点を含む主要病変部の小範囲切除とした．切除標本所見では地図状～不整形の深い潰瘍底からの出血が特徴的であり，組織学的にUL-II～IVの潰瘍および裂溝形成が認められた．潰瘍底近傍に中等度の動脈がみられ，潰瘍底血管の破綻が大量下血の原因であった．若い年代に発症した下血症例で，内視鏡的に地図状～不整形の深い潰瘍形成が認められる場合は，大量下血を引き起こす危険性があることを念頭に，治療にあたるべきである．

はじめに

Crohn病に対する手術適応として，腸閉塞，穿孔，膿瘍形成などがあるが，大量下血によるショック状態で緊急手術となる症例はまれである[1)～4)]．今回，大量下血により緊急手術を行ったCrohn病の5例を経験したので，これら症例の病理学的所見を検討し，大量下血を合併したCrohn病の治療や手術適応について文献的考察を加えて報告する．

症　例

症例：大量下血により緊急手術を施行したCrohn病5例の内訳は男性4例，女性1例で，手術時の年齢は平均25.8（17～32）歳，病型は小腸型2例，小腸大腸型2例，大腸型1例であった．5例中3例で術前にCrohn病と診断されていたが，残る2例はいずれも非特異性多発性小腸潰瘍の診断であった（**Table 1**）．

発症から手術までの罹患期間は平均5.9年（9か月～10年）で，大量下血の回数は平均3.2回（2～6回），手術直前のIOIBDスコアーは平均5.6点（4～7点）であった．Crohn病と診断されていた症例2, 3, 5の病脳期間は，それぞれ1, 7, 10年で，いずれも手術の既往は認めなかった．3症例とも1～2回の大量下血による入院治療歴があり，経腸栄養療法，salazosulfapyridine（以下，SASP），steriodの投与や完全静脈栄養法による内科的治療で止血されたため，手術には至らなかった．今回は，内科的治療が無効であり緊急手術となった．

緊急手術時の下血量は平均3,100ml（1,800～6,690ml）で，Hb値は平均6.5g/dl（4.9～8.2g/dl）であり，血圧を維持するために必要とした輸血量は平均2,040ml（1,000～3,600ml）であった．2症例（症例2, 5）でショック状態を呈し，症例2は一時的に心肺停止状態となった．また，症例4は，術前に急性腎不全を合併し血液透析を必要とした．

診断：出血部位の診断として，症例2, 3の大腸病変からの出血例は，大腸内視鏡検査で出血点を同定できた．症例4, 5の回腸末端部の小腸出血例は，大腸内視鏡を回腸末端部から口側に挿入して出血を確認し，さらに逆行性回腸造影検査を施行して，主要病変部を同定した．しかし，症例1では腹部血管造影および出血シンチグラム（^{67}Ga, ^{99m}Tc）を施行したが，出血部位は同定できなかった．

手術所見：術前に出血部位を同定することので

＜2003年9月24日受理＞別刷請求先：小山　基
〒036-8562　弘前市在府町5　弘前大学第2外科

Table 1 Five cases undergoing emergent surgery for Crohn's disease with life-threatening hemorrhage.

Case	Age/Sex	Site of disease	IOIBD score	Preoperative diagnosis	Preoperative therapy	Operative procedure
1	26M	small intestine	4	non-specific multiple ulcers of the small intestine	TPN	partial resection of the ileum
2	17F	large intestine	4	Crohn's disease	TPN＋ED＋SASP	subtotal colectomy
3	25M	small and large intestine	6	Crohn's disease	TPN＋ED＋SASP	subtotal colectomy
4	32M	small intestine	7	non-specific multiple ulcers of the small intestine	TPN	ileocecal resection
5	29M	small and large intestine	7	Crohn's disease	TPN＋ED＋SASP	rt. hemicolectomy strictureplasty

M：male, F：female, IOIBD：international organization for the study of inflammatory bowel disease, TPN：total parenteral nutrition, ED：elemental diet, SASP：salazosulfapyridine.

Table 2 Clinicopathological features of five cases undergoing emergent surgery for Crohn's disease with life-threatening hemorrhage.

Case	Site of bleeding	Operative findings	Macroscopic findings	Microscopic findings
1	ileum from 90cm Bauhin's valve	stenosis fat wrapping	longitudinal ulcer serpiginous and scattered ulcer	UL-Ⅱ fissuring ulcer
2	transverse colon (splenic flexure)	blood coagula into the colon fat wrapping	discontinuous ulcer inflammatory polyposis	UL-Ⅱ. Ⅲ, ruptured artery transmural inflammation
3	transverse colon (splenic flexure)	stenosis intestinal thickness	longitudinal ulcer scattered ulcer	UL-Ⅲ. Ⅳ transmural inflammation
4	ileum from 30cm Bauhin's valve	stenosis fat wrapping	deep longitudinal ulcer discontinuous ulcer	UL-Ⅱ, fissuring ulcer transmural inflammation
5	ileum from 10-20cm Bauhin's valve	stenosis, fat wrapping intestinal edema	deep longitudinal ulcer serpiginous ulcer	UL-Ⅳ, fissuring ulcer transmural inflammation

きた4症例は，腸管の狭窄，fat wrapping，腸管の肥厚・浮腫や腸管内凝血塊などの術中所見から出血部位を最終的に確認することができた．術前に出血部位を同定できなかった症例1では，術中所見でも軽度の腸管狭窄を認めるだけであったため，術中に大腸内視鏡を経肛門的に挿入し，腹腔側からの用手的補助を行い大腸から回腸までを観察し，回盲部から90cmの出血部位を確認した（**Table 2**）．

手術時の切除範囲は，主な潰瘍，出血が認められた病変部の小範囲切除としたが，出血部位が大腸病変であった症例2,3では，出血部位である横行結腸のほかに，高度の狭窄病変が多発していた上行結腸と下行結腸を含め大腸亜全摘術を施行した．症例5では主病変から離れた小腸の狭窄病変に対してstrictureplastyを併施した（**Table 1**）．

切除標本所見：全症例で腸間膜側に多発性の深い線状潰瘍や活動性の縦走潰瘍がみられ，症例2,3では炎症性ポリープ，敷石状所見も認められた（**Table 2**）．出血部位をみると，症例1, 2, 3では地図状あるいは不整形潰瘍の深い潰瘍底に一致して凝血塊がみられ，症例4,5では局所的に開放性となった深い縦走潰瘍の潰瘍底に凝血塊が認められた（**Fig. 1a，b**）．

病理組織学的所見：5症例で非乾酪性類上皮細胞肉芽腫と全層性炎症が認められ，活動性のCrohn病の診断が得られた（**Fig. 2a**）．症例3,4,5では潰瘍底周囲を中心にリンパ球集簇像がみられた．出血病変部では，UL-IIからUL-IVの潰瘍と漿膜に達する裂溝形成が認められ（**Table 2**），深い潰瘍底の近傍に中等度の動脈がみられ，潰瘍底血管の破綻が大量下血の原因であった（**Fig. 2b**）．

考　察

Crohn病の手術適応として，腸閉塞（45.2%），

Fig. 1　a：Resected specimen of case 1 showed the serpiginous and scattered ulcer with blood coagula in the ileum from 90 cm Bauhin's valve. b：Resected specimen of case 5 showed deep longitudinal and serpiginous ulcer in the ileum.(arrows)

a

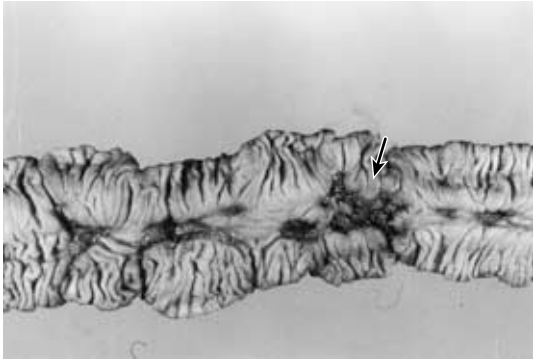

b

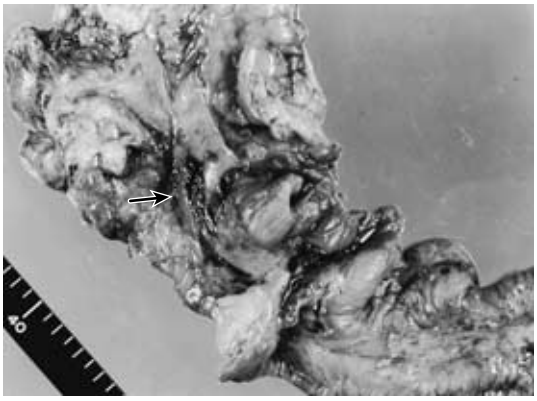

Fig. 2　a：Microscopic findings of case 2 showed transmural inflammation and multinucleated giant cells without caseous necrosis in submucosa.（H.E. ×200）b：Ulceration extended into the submucosa and eroded moderate sized vessel was seen in the bottom of the ulcer（arrow）.（H.E. ×40）

a

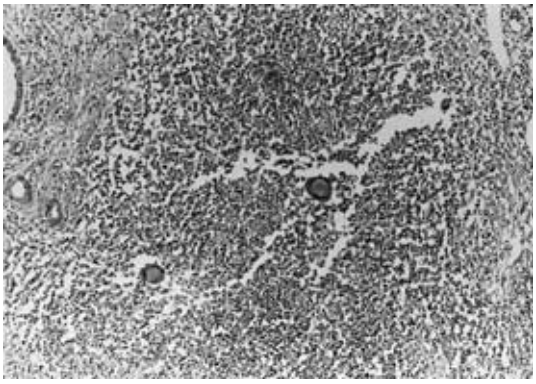

b

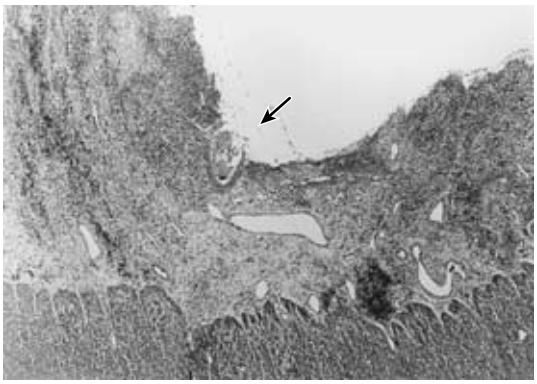

内科治療抵抗（16.4%），肛門周囲の合併症（13.7%），内瘻形成（12.3%），大出血（1.4%），癌合併（1.4%），穿孔（1.4%）などが挙げられるが，実際に出血が原因で手術となった症例は少ない[5]．近年，下血の報告例は増加しているが，ショックをきたし輸血を必要とする大量下血例の頻度は1.0%～6.0%である[2)6)]．さらに，大量出血の定義として，①血圧を維持するために輸血を要する[6]，②4単位以上の輸血を要する[2)7)]，などの条件を満たす報告例はごくまれである．自験例は全例で，血圧を維持するために4単位以上の輸血を要したが，ショック状態から一時的に心肺停止を呈した症例もみられた．Crohn病の大量下血に対して手術が施行された例は，医学中央雑誌にて検索しえた限りでは，自験例5例を含め本邦では30例が報告されているのみであり[3)8)～14)]，特に若い男性で回腸を出血部位とする報告例が多く，大腸からの大量下血例はみられていない（**Table 3**）．

一般的にCrohn病の病変部では，腸間膜側のvasa rectaの虚血性変化により，潰瘍形成が起こると考えられ[15]，下血は決してまれな症状ではないが，大量出血をきたすことは少ない[1)2)]．大量下血の原因として血管の脆弱性や第VIII因子の低下などの報告もあるが[16)17)]，深い潰瘍形成に伴い中等度の大きさの血管が侵されて起こるとの報告

Table 3 Reported cases undergoing emergent surgery for Crohn's disease with life-threatening hemorrhage.

No	Author/Year	Age/Sex	Type	Site of bleeding	Treatment
1	Fuji/1977	31/M	small and large intestine	ileum	ICR
2	Watahiki/1980	21/M	small intestine	ileum	ICR
3	Nakayama/1983	28/F	small and large intestine	ileum	ICR
4	Fujishima/1984	23/F	small and large intestine	ileum	PI＋TC
5	Makisumi/1985	33/M	small intestine	ileum	PI
6	Nosaka/1988	36/M	small intestine	ileum	PI
7	Asakura/1985	16/M	small intestine	ileum	PI
8	Hirakawa/1986	20/M	small and large intestine	ileum	ICR
9	Ohtsuru/1986	24/M	small intestine	ileum	PI
10	Ikeda/1988	27/M	small and large intestine	ileum	ICR＋SD
11	Kiyomatsu/1989	20/M	small and large intestine	ileum	PI
12	Yamaoka/1989	20/M	small and large intestine	ileum	PI
13	Yoshida/1992	17/M	small intestine	ileum	PI
14	Onizuka/1992	24/M	small and large intestine	ileum	PI
15	Akiyama/1992	26/M	small intestine	ileum	PI
16	Yamamoto/1995	31/M	small and large intestine	ileum	PI
17	Yamamoto/1995	33/M	small intestine	ileum	PI
18	Yamamoto/1995	18/M	small intestine	ileum	PI
19	Ishikawa/1997	45/M	small intestine	ileum	PI
20	Moriya/1999	23/M	small intestine	ileum	PI
21	Suzuki/2000	27/M	small intestine	ileum	PI
22	Uchino/2000	37/M	small and large intestine	ileum	PI
23	Hara/2001	25/F	small intestine	ileum	PI
24	Yasumura/2002	16/M	small intestine	ileum	PI
25	Kawashima/2002	30/F	small and large intestine	ileum	ICR
26	Present case	26/M	small intestine	ileum	PI
27	Present case	17/F	large intestine	colon	STC
28	Present case	25/M	small and large intestine	colon	STC
29	Present case	32/M	small intestine	ileum	ICR
30	Present case	29/M	small and large intestine	ileum	RHC

M：male, F：female
ICR：ileocecal resection, PI：partial resection of the ileum, TC：total colectomy, STC：subtotal colectomy, SD：sigmoidectomy, RHC：rt. hemicolectomy

が多い[12)18)]．自験例でも，腸間膜側の虚血性変化によって潰瘍や裂溝の形成が深層に進展し，粘膜下層以深の中等度の動脈が破綻され，大量下血を引き起こしたと考えられた．また，出血部周囲の組織標本をみると比較的炎症性変化に乏しく，急激な炎症が局所的に発生していたことが示唆された．大量出血をきたすCrohn病は若年発症例が多い．高齢者では慢性的な炎症のため線維化や壁の肥厚がみられるのと対照的に，若年者では粘膜下層を主体とした病変が線維化を起こすことなく急性に深層へ波及しやすいためと考えられた．一方，切除標本の肉眼所見をみると，小腸からの出血症例では，深い縦走潰瘍のうち局所的に開放性となった不整形潰瘍からの出血であり，大腸からの出血例では地図状の潰瘍からの出血が特徴的であった．したがって，若年者に発症したCrohn病の下血症例で，内視鏡的に地図状ないし不整形の深い潰瘍形成が認められる場合は，大量下血を引き起こす危険性がある．

また，若年者の原因不明の下血症例ではCrohn病を鑑別することが必要である．自験例でも2症例は大量出血以外にCrohn病特有の臨床症状に

欠けており，術前診断ができなかった．これらの症例では，術前にCrohn病の診断がえられていれば，経腸栄養療法などの内科的治療により手術を回避できた可能性も考えられた．

大量下血を合併したCrohn病の治療では，病変部や出血部の性状・分布を把握しておくことは術式選択の決定上も重要である．急性出血の場合は，大腸内視鏡検査が第1選択で，大腸内視鏡下に出血部位をクリッピングできた症例も報告されている[19]．出血部位が回腸末端部より口側にある場合は，大腸内視鏡を利用した逆行性回腸造影検査が主要病変部の同定に有用である．また，出血源の検索方法として，近年では腹部血管造影や出血シンチグラムによる検査が施行される．また腹部血管造影下での経カテーテル的止血術やバゾプレッシン動注療法の有用性も報告されてはいるが限界がある[10)〜13)20)]．自験例でも，一時的に心肺停止を呈した症例2では，ショック状態になる前の大腸内視鏡検査で出血点が同定されていたため，不確実な血管造影による止血術ではなく，緊急手術を選択した．

Crohn病の大量下血における初期治療として，内科的治療が優先されるが，保存的治療の35〜58%に再出血が認められ[3)4)]，最終的に大量下血をきたした症例の70〜80%に手術が必要である[1)3)4)]．これに対し手術を施行した症例の再出血率は3.5〜10%である[2)〜4)]．両者を単純には比較できないものの，Cirocco ら[4)]の報告によると出血死亡が13%，保存止血例の30%が死亡している．自験例5例の平均8年（3〜15年）の術後追跡期間において，経腸栄養療法とSASPの内科的治療により，再出血やCrohn病の病変増悪はみられていない．

自験例では循環不全から急性腎不全，DICへ移行し透析治療を必要とした1例を経験した．大量出血時にはCrohn病本来の病態に加え，循環不全，急速大量輸血による敗血症やDICなど重篤な合併症を併発しやすい状態であるため，慎重な術後管理が必要である．

文　献

1）眞武弘明，松井敏幸，八尾恒良：炎症性腸疾患―Crohn病―．日臨　**56**：2349―2353, 1998

2）Robert JR, Sachar DB, Greenstein AJ et al：Severe gastrointestinal hemorrhage in Crohn 's disease. Ann Surg **213**：207―211, 1991

3）石川健二，貞廣荘太郎，向井正哉ほか：大量下血で発症したCrohn病の1例．手術　**51**：1881―1886, 1997

4）Cirocco W, Reilly J, Rusin L et al：Life-threatening hemorrhage and exsanguination from Crohn 's disease. Report of four cases. Dis Colon Rectum **38**：85―95, 1995

5）福島恒男，土屋周二：Crohn病の病態とその治療．外科治療　**50**：368―374, 1984

6）Homan WP, Tang CK, Thorbjarnarson B：Acute massive hemorrhage from intestinal Crohn s̆ disease. Arch Surg **111**：901―905, 1976

7）Turnbull RJ, Fazio V, Hoffman G et al：Massive bleeding in Crohn 's disease. Perspect Gen Surg **2**：153―166, 1991

8）山本雅由，杉田　昭，山内　毅ほか：大量下血を伴ったクローン病の4例：治療法の検討を中心に．日本大腸肛門病会誌　**48**：446―451, 1995

9）森屋秀樹，柳田優子，中崎久雄ほか：大量下血を契機に発見された小腸Crohn病の1例．日臨外会誌　**60**：439―443, 1999

10）鈴木昌義，大井田尚継，仁木基裕ほか：大量下血に対し術前血管造影および術中内視鏡で出血部位と病変部位を特定しえた小腸Crohn病の1例．手術　**54**：1312―1315, 2000

11）内野　基，池内浩基，楠　正人ほか：大量下血にて緊急手術を要したクローン病の1例．日腹部救急医会誌　**20**：461―465, 2000

12）原　拓央，魚津幸蔵，大和太郎ほか：大量下血のみを臨床症状とした小腸Crohn病の1例．日臨外会誌　**62**：2205―2209, 2001

13）安村幹央，飯田辰美，後藤全宏ほか：大量下血によるショックで発症した小腸クローン病の1例．日消外会誌　**35**：413―417, 2002

14）河島秀昭，石後岡正弘，樫山基矢ほか：大量下血により繰り返し手術を行ったCrohn病の1例．日臨外会誌　**63**：1709―1712, 2002

15）舟山裕士，佐々木巌，内藤広郎ほか：微細血管造影による正常腸管の血管構築の検討―とくにCrohn病の潰瘍形成機序に関連して―．日本大腸肛門病会誌　**40**：839―844, 1987

16）Chamouard P, Grunebaum L, Wiesel ML et al：Significance of diminished factor in Crohn s̆ disease. Am J Gastroenterol **93**：610―614, 1998

17）Wisen O, Gardlund B：Hemostasis in Crohn s̆ disease；low factor levels in active disease. Scand J Gastroenterol **23**：961―966, 1988

18）Renison DM, Forouhar FA, Levine JB et al：Fili-

form polyposis of the colon presenting as massive hemorrhage ; an uncommon complication of Crohn 's disease. Am J Gastroenterol **78**：413―416, 1983
19）神長憲宏，佐竹儀治，片倉重弘ほか：クリッピング法にて止血しえた小腸型クローン病出血の１例．消内視鏡の進歩 **36**：357―359, 1990
20）Podolny GA：Crohn's disease presenting with massive lower gastrointestinal hemorrhage. Am J Roentgenol **130**：368―370, 1978

Emergent Surgical Treatment of Five Cases with Massive Lower Gastrointestinal Bleeding in Crohn 's Disease

Motoi Koyama, Takayuki Morita, Akihiko Murata and Mutsuo Sasaki
Second Department of Surgery, Hirosaki University School of Medicine

We experienced five cases (mean age 25.8 years；4 males, 1 female) in which emergent surgery was performed for the treatment of acute massive lower gastrointestinal bleeding in patients with Crohn's disease. The location of the bleeding was the small intestine in 2 cases, the small and large intestine in 2 cases, and the large intestine in one case. The mean amount of hemorrhage was 3,100ml, and an average of 2,040ml of blood was required per patient. We performed an intra-operative colonoscopy in one case where the bleeding point had not been detected. A short resection margin involving the bleeding point was planned. Macroscopically, the bleeding sites appeared as serpiginous, scattered and deep longitudinal ulcers. The pathological findings suggested that the severe hemorrhages had resulted from ulceration extending into the submucosal or transmural layers and the erosion of moderate-sized vessels. These cases suggest that careful follow-up and treatment is required in younger patients with Crohn's disease who have serpiginous, scattered and deep longitudinal ulcers that could lead to life-threatening hemorrhage.

Key words：Crohn's disease, massive bleeding, emergent operation

〔Jpn J Gastroenterol Surg 37：202―207, 2004〕

Reprint reguests：Motoi Koyama　Second Department of Surgery, Hirosaki University School of Medicine
5 Zaifu-cho, Hirosaki, 036-8562 JAPAN