日消外会誌　37（3）：296～300，2004年

**症例報告**

# 粘膜下腫瘍の発育形態を示した胃癌肉腫の１例

磐田市立総合病院外科[1)]，同　病理[2)]，浜松医科大学第１病理学講座[3)]
森　直治[1)]　北村　宏[1)]　岩瀬　正紀[1)]
伴野　仁[1)]　谷岡　書彦[2)]　椙村　春彦[3)]

胃癌肉腫はまれな疾患で，なかでも肉腫成分が明確な非上皮性悪性腫瘍へ分化し，癌腫成分との間に移行のない真性癌肉腫の報告は少ない．今回我々は，粘膜下腫瘍様の発育形態をとった胃の真性癌肉腫を経験した．症例は67歳の男性で，背部痛を主訴に当院を受診，腹部CTで胃体部小彎に壁内外性に発育する直径7cm大の腫瘤を認めた．胃内視鏡を施行したところ，胃体部小彎に，不整な潰瘍をともなった粘膜下腫瘍様の隆起性病変を認めた．胃粘膜下腫瘍の診断で，胃局所切除術を行った．病理組織学的検索の結果，腫瘍は癌腫成分と肉腫成分の混在する癌肉腫であった．肉腫部分の細胞は，間葉系細胞マーカーに陽性である一方，上皮性細胞マーカーに陰性であり，腺癌との移行も認められず，真性癌肉腫と診断した．患者は術後2年6か月を経た現在，再発の兆候なく健在である．

## はじめに

胃の癌肉腫はまれな疾患で，本邦における報告は40例に満たない[1)2)]．なかでも，肉腫成分がある特定の非上皮性細胞への分化を示す真性癌肉腫と診断されたものは極めてまれである[2)]．今回我々は，粘膜下腫瘍様の発育形態をとった胃真性癌肉腫の１例を経験したので報告する．

## 症　例

患者：67歳，男性

主訴：背部痛

既往歴：特記すべきことなし．

家族歴：特記すべきことなし．

現病歴：平成12年6月29日背部痛を自覚し当院を受診した．腹部CTで胃体部小彎に腫瘤を認め，精査入院となった．

入院時現症：体格栄養良，表在リンパ節を触知せず，腹部は平坦軟であった．

入院時検査所見：腫瘍マーカーも含め，特記すべき異常を認めなかった．

腹部CT：胃体部小彎に胃壁内外性に発育する7cm大の腫瘤を認めた．腫瘤は単純CTではやや不均一な軟部組織濃度で，造影では不均一に染まっていた（**Fig. 1**）．

**Fig. 1**　Contrast-enhanced CT scan revealed a tumor at the lesser curvature of the gastric body.

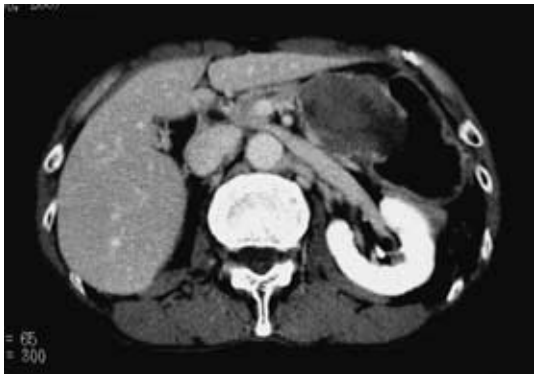

胃X線検査：胃体部小彎に隆起性病変を認め，隆起の表面は軽度の凹凸がみられた（**Fig. 2**）．

胃内視鏡検査：胃体部小彎に，中心に不整な潰瘍が露出した粘膜下腫瘍様の隆起性病変を認めた．潰瘍部の生検からは壊死組織しか採取されなかった（**Fig. 3**）．

以上から，胃粘膜下腫瘍と診断し，平成12年7月25日手術を行った．

＜2003年10月29日受理＞別刷請求先：森　直治
〒438-8550　磐田市大久保512―3　磐田市立総合病院外科

**Fig. 2** Double contrast radiograph shows an elevated lesion in the body of the stomach.

**Fig. 3** Gastrointestinal endoscopy showed an elevated lesion growing like submucosal tumor with an irregular ulcer.

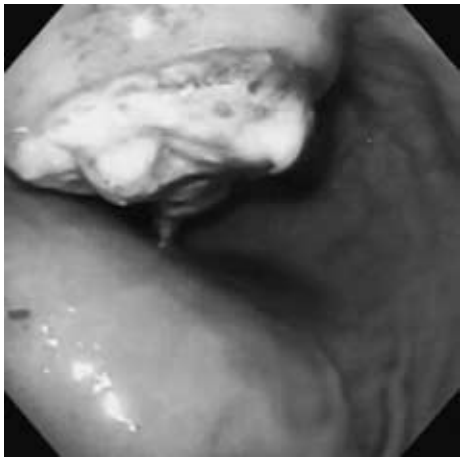

手術所見：腫瘍は胃体部から胃角にかけ，小彎中心に半球状に胃壁外発育する弾性軟な小児手拳大腫瘤で，肝転移，腹膜播種は認めなかった．腫瘍近傍の腫大する小彎リンパ節を，術中迅速病理診断に提出したが悪性所見は認めなかった．手術は胃局所切除を行った．

切除標本肉眼所見：腫瘍は大きさ6.8×5.5×4.8 cmで柔らかく，漿膜側は白色分葉状で，胃粘膜側に潰瘍を形成していた（**Fig. 4**）．割面では，腫瘍は薄い被膜に覆われ，内部は白色の充実成分で，粘膜側は部分的に壊死に陥っていた．

病理組織学的所見：腫瘍は，異型の強い類円形および多形性細胞が密に増殖し，一部に紡錘形細胞の増殖もみられ，異型腺管が散在していた（**Fig. 5**）．肉腫成分と癌腫成分から構成される癌肉腫と診断した．組織学的にリンパ節転移は認めなかった．免疫組織染色では，肉腫部分の多形性細胞にDesmin，Myoglobin，Muscle Actin（HHF35）が強陽性で，紡錘形細胞には陽性ないし弱陽性であった（**Fig. 6**）．一方，これらの細胞は，CEA，Epithelial Membrane Antigen（以下，EMAと略記），Keratin（AE1/AE3）の上皮性マーカーに陰性であった．異型腺管はCEA，EMA，Keratin（AE1/AE3）が陽性であった．以上の所見から横紋筋肉腫性分化を示す真性癌肉腫と診断した．

術後経過は良好で，手術後2年6か月を経過した現在再発の兆候無く，外来通院中である．

## 考　察

癌肉腫は，上皮性悪性腫瘍である癌腫成分と，非上皮性悪性腫瘍である肉腫成分からなる腫瘍で，食道，子宮等における報告は少なくないが胃の癌肉腫の報告はまれである[3)4)]．本腫瘍は組織診断学的見地から真性癌肉腫と“いわゆる”癌肉腫に分類され，真性癌肉腫は肉腫部分が横紋筋や，骨，軟骨成分などのあきらかな間葉系組織への分化を示すものとされる[3)]．林らはこれが認められない場合には間葉系と考えられる細胞に，間葉系細胞のマーカーであるMyoglobinやDesmin，Vimentinなどが存在し，上皮細胞のマーカーが存在しないことを確認する必要があるとしている．また，肉腫に相当する部分の組織が明らかな間葉系の形態を示さず，前述の免疫組織学的特徴を有さないものは“いわゆる”癌肉腫とされ，間葉系組織にみえる紡錘形細胞は，癌細胞が形態変化により紡錘形化したものと考えられている[3)]．自験

**Fig. 4**　Serosal surface of the resected spiecimen showed white lobulated shape（A）.
Ulcer formation was recognized on mucosal side of the tumor（B）.

例は腫瘍の間葉系と考えられる細胞が，間葉系細胞のマーカーに陽性である一方，上皮性細胞マーカーに陰性であり，真の癌肉腫と診断した．本邦における胃の癌肉腫報告例の多くが‘いわゆる’癌肉腫に相当すると考えられ[2]，1998 年に井上ら[2]は，胃真性癌肉腫の症例報告で，本邦で報告された胃癌肉腫 30 例のうち真性癌肉腫は，彼らの経験した一例を含め 4 例にすぎなかったとしている[2)5)7)8)]．自験例は，本邦における 5 例目の胃真性癌肉腫の報告と考えられる．

癌肉腫の組織発生については諸説があり，上皮組織と間質組織の同時悪性化による衝突腫瘍説，癌に対する間質の偽肉腫様反応によるものとする偽肉腫様間質反応説，上皮性悪性細胞の肉腫様変化によるとする上皮性腫瘍説，多分化能をもった未熟な幹細胞から癌と肉腫が同時に発生したとする幹細胞由来説等が提唱されてきた[2)~4)6)]．これらのうち，本例の組織像で癌腫成分と肉腫成分が複雑に混在しており，癌腫部分と肉腫部分の衝突像や，移行像がみられないことから腫瘍衝突説や上皮性腫瘍説は否定的と考えられ，また，本例が真性の癌肉腫であることから，偽肉腫様間質反応説も否定される．本例の発生機序としては，未熟な幹細胞から癌と肉腫が発生した幹細胞由来説が有力であると考えられた．

本腫瘍の発育形態は，Borrmann 1 型のような隆起性病変，あるいは潰瘍形成を認める病変であっても腫瘍の境界が明瞭な Borrmann 2 型を呈することが多い[2)3)6)]．自験例は胃粘膜下腫瘍様に発育し，術前には胃原発の非上皮性腫瘍と考え，手術を行った．我々の検索しえた限りにおいて，過去の報告例でこのような形態をとったものはみられなかった．本症例は間葉系細胞成分が腫瘍の主体を占め，ここに癌腫成分である異型腺管が散在するという組織像をとっており，腫瘍における癌腫成分の占める腫瘍内の肉腫成分が多く，あたかも非上皮性腫瘍のような発育形態をとりえたと推察した．

胃の癌肉腫は，腫瘍径が 8cm を超える巨大なものが多く，発見時には遠隔転移を伴った高度進行例が少なくないため予後は一般に不良である[2)3)5)6)]．外科的切除以外に有効な治療法の報告はなく，ほとんどの症例で胃癌と同等の手術がおこなわれている．これは，本疾患の術前診断が困難で，生検で肉腫部分が採取され，胃肉腫と診断されたものを除き，肉眼形態や生検結果から胃癌と

**Fig. 5**　a), b) The sarcomatous area shows sheets of round, oval and spindle cells. c) The carcinomatous area consists of adenocarcinoma-forming tubular galandar structures among sarcomatous components. (H-E stain, ×400)

a)
b)
c)

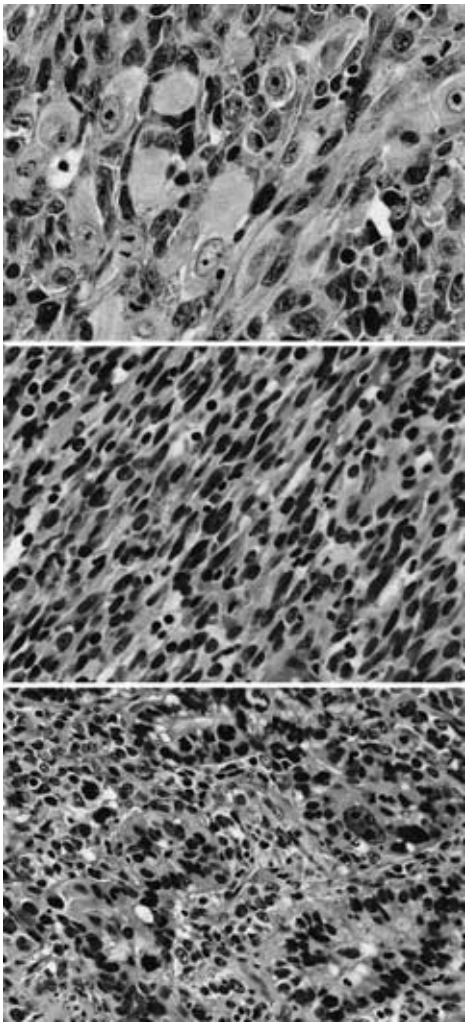

**Fig. 6**　The round cells in sarcomatous component of the tumor, showed strong immunostaining for desmin (a), myoglobin (b) and muscle actin (HHF 35) (c).

a)
b)
c)

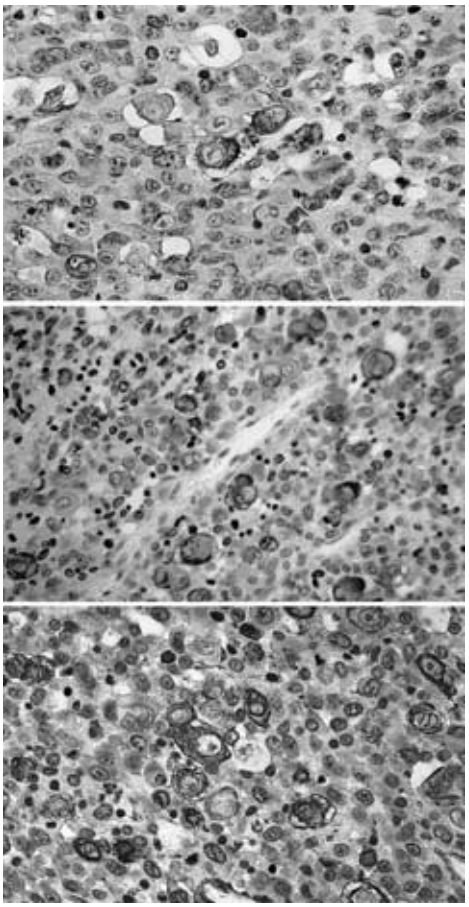

術前診断され，手術を受けているためである[3]．癌肉腫は腺癌部分と肉腫部分がそれぞれ転移のポテンシャルを有し[6]，腺癌部分のリンパ節転移を認めた症例も少なくない[2]．症例により癌腫部分と肉腫部分の比率や組織分化度は異なり，リンパ節転移や血行性転移を生じるポテンシャルも異なると推察されるが，本腫瘍が癌腫と肉腫の両者の性格を有すことから，現状において胃癌に準じた切除術を選択するのが妥当と考える．自験例は過去の報告と同様，術後の組織検索において癌肉腫と判明したが，術前に非上皮性腫瘍と診断しており，手術は胃局所切除にとどまっていた．病理診断結果から，再手術，追加切除につき患者側と相談したが，同意がえられずこのまま経過を観察するに至った．術後２年６か月を経過した現在再発を認めておらず，良好な経過をとっているが，今後とも慎重な経過の観察が必要と考える．

## 文　献

1) 斉藤次六：胃のカルチノザルコームの一例供覧．日病理会誌　**6**：757―760, 1916

2）井上真也，吉見富洋，登内　仁ほか：胃癌肉腫の1例．日消外会誌　**31**：945―949, 1998
3）林　繁和，佐竹立成：胃癌肉腫．別冊　日本臨床領域別症候群5消化管症候群(上)．日本臨床社，大阪，1994, p364―366
4）森永正二郎：癌肉腫の組織発生．病理と臨　**14**：1108―1115, 1996
5）町田哲夫，高橋通宏，武田鉄太郎ほか：胃の癌肉腫の一例．癌の臨　**27**：1763―1768, 1981
6）蘆田啓吾，和又俊也，菅沢　章ほか：胃の“いわゆる癌肉腫”の一例．日臨外会誌　**59**：702―706, 1998
7）Tanimura H, Fukura M：Carcinosarcoma of the stomach. Am J Surg **113**：702―709, 1967
8）Kyougoku M, Okukubo T, Aoki S et al：An aotopsy case of carcinosarcoma which originated in the stomach. Gann **51**：278―279, 1960

## A Case of Gastric Carcinosarcoma Presenting an Appearance of Submucosal Tumor

Naoharu Mori, Hiroshi Kitamura, Masanori Iwase, Hitoshi Tomono,
Fumihiko Tanioka[+] and Haruhiko Sugimura[*]
Departments of Surgery and Pathology[+], Iwata City Hospital；First Department of Pathology[*],
Hamamatsu University School of Medicine

Carcinosarcoma is uncommon neoplasm, and true carcinosarcoma showing definite differentiation toward a specific tissue is very rare in the stomach. We report a case of true gastric carcinosarcoma presenting a submucosal tumor-like appearance. A 67-year-old man visited our hospital because of back pain. Abdominal CT revealed a tumor at the lesser curvature in the gastric body. Gastrointestinal endscopy showed an elevated lesion suspected of being a submucosal tumor with an irregular ulcer. Under the suspected diagnosis of a gastric submucosal tumor, local gastric resection was performed. The tumor was histologically composed of both carcinomatous and sarcomatous components. The round and spindle shape cells, the sarcomatous components of the tumor, were immunohistochemically stained with desmin, myoglobin and muscle actin. These findings indicate that the pathologic diagnosis of the tumor was true carcinosarcoma. The patient is well with no evidence of recurrence 30 months after the operation.

**Key words**：carcinosarcoma, gastric neoplasms, stomach neoplasms

**〔Jpn J Gastroenterol Surg 37：296―300, 2004〕**

**Reprint requests**：Naoharu Mori　Department of Surgery, Iwata City Hospital
512-3 Okubo, Iwata, 438-8550 JAPAN