日消外会誌　37（4）：394～399，2004年

症例報告

多発性早期胃癌に合併した悪性腹膜中皮腫の１例

総合病院水島中央病院外科
岡田　富朗　　國政　賢哉　　竹内　龍三　　森本　接夫

多発性早期胃癌に合併した悪性腹膜中皮腫の１例を経験したので報告する．症例は70歳の男性で，幽門前庭部に２個のＩ型病変，および胃角部大彎にIIa＋IIc型病変の，計３か所の胃粘膜病変を認めた．生検の結果，３か所の病変はすべて腺癌であった．幽門側胃切除術を施行したが，術中所見にて，両側横隔膜下，大網，小網，横行結腸の漿膜面，および横行結腸間膜に，肥厚，硬化し，白苔を伴った結節性病変を散在性に認めた．胃癌の腹膜播種を疑い，病変の一部を生検目的で切除した．術後の病理組織診の結果，胃の３か所の病変はすべて早期胃癌であった．また腹膜播種を疑い切除した結腸間膜の病変は，高分化型の悪性腹膜中皮腫と診断された．悪性腹膜中皮腫と，胃癌などの消化器癌の腹膜播種との鑑別は肉眼的には困難であり，腹膜播種が疑われる症例であっても，腹膜病変の生検を行うことは有意義であると考えられた．

はじめに

多発性早期胃癌に合併した悪性腹膜中皮腫の１例を経験したので，若干の文献的考察を加えて，報告する．

症　例

患者：70歳，男性

主訴：上腹部痛，嘔吐，吐血

家族歴：特記すべきことなし．

既往歴：アスベスト被爆歴あり．

現病歴：2000年２月初旬より，全身倦怠感，上腹部痛が出現した．２月９日には，嘔吐，吐血を伴うようになったため，当院を受診，入院となった．

入院時現症：身長162cm，体重49kg，体温36.4℃，脈拍72/min，血圧100/40mmHg．眼瞼結膜に貧血あり．眼球結膜に黄疸なし．表在リンパ節は触知せず．腹部は平担．上腹部に圧痛あり．筋性防御なし．肝，腫瘤は触知しなかった．

入院時検査成績：軽度の貧血を認めた他には，腫瘍マーカーを含めて，異常所見は認めなかった．

入院後経過：入院時の胃内視鏡検査にて胃体部小彎に出血性胃潰瘍を認め，内科的治療（PPI，H_2-blockerなど）を施行し，腹部症状は次第に軽快した．入院後９日目に再検した上部消化管内視鏡検査では，胃潰瘍は改善していたが，幽門前庭部前壁に径15mmと径10mmの２個のＩ型病変，および胃角部大彎にIIa＋IIc病変の，計３か所の粘膜病変を認めた．生検を施行したが，３か所の病変はすべて腺癌であった．このため胃切除術を施行することとし，出血性胃潰瘍の治癒を待って2000年４月８日，開腹術を施行した．

Fig. 1　The schema during operation shows several peritoneal lesion we thought dissemination of gastric cancer.（Gray zone）

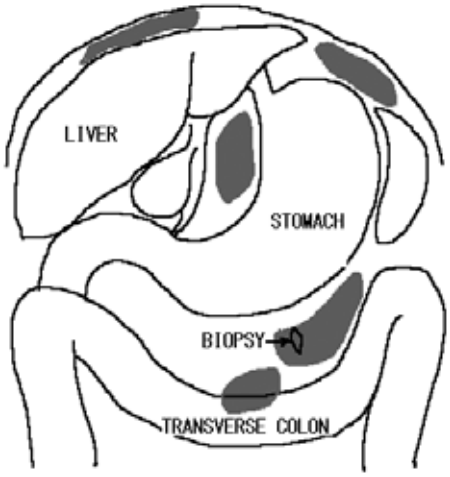

＜2003年11月26日受理＞別刷請求先：岡田　富朗
〒712-8064　倉敷市水島青葉町４―５　総合病院水島中央病院外科

術中所見：胃の３か所の病変は早期胃癌と思われ，肉眼的リンパ節転移も認めなかった．胃幽門側 1/2 切除術（＋D1 郭清）を施行したが，術中検索にて，両側横隔膜下，大網，小網，横行結腸の漿膜面，横行結腸間膜に，境界がやや不明瞭に肥厚，硬化し，白苔を伴った結節性病変を散在性に認めた（**Fig. 1**）．胃癌の腹膜播種性転移を疑ったが，胃癌進行度と合致しなかったため，横行結腸間膜の結節性病変の一部を生検目的で切除した．腹水貯留はなく，肝に異常所見はなかった．

胃癌の摘出標本所見：幽門前庭部に I 型の 1.5 cm×1.0cm (a) と 1.5cm×1.2cm (b)，胃角部大彎に IIa＋IIc 型の 2.5cm×2.0cm (c) の計３病変を認めた（**Fig. 2**）．

胃癌の病理組織学的所見：組織学的には３か所の病変はすべて高分化型腺癌であり，深達度は(a)と (b) は m，(c) は sm2 と，すべて早期癌であった．また (a) (b) (c) の３病変間に組織学的連続性は認めなかった（**Fig. 3**）．

結腸間膜病変の病理組織学的所見：脂肪織内において，立方状，あるいはやや扁平な細胞で裏打ちされた，不規則に癒合する腔隙を多数認める．

Fig. 2　Resected stomach showed two mucosal lesions of I-type at the anterior wall of the antrum (a) (b) and a mucosal lesion of IIa＋IIc-type at the great curvature of the angle (c).

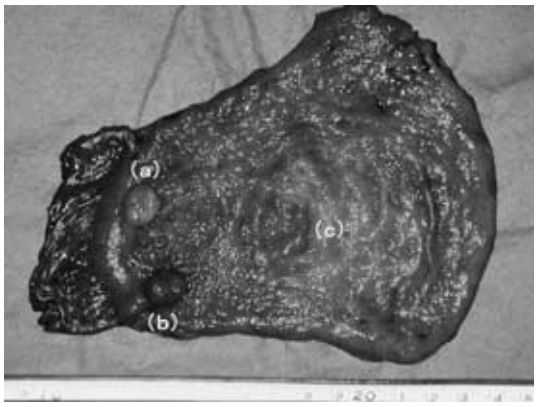

Fig. 3　Microscopic findings of the three mucosal lesions showed that all of these were well differentiated adenocarcinoma with early type and no pathological relation. ((a) (b) (c) HE stain, upper×20, lower×80)

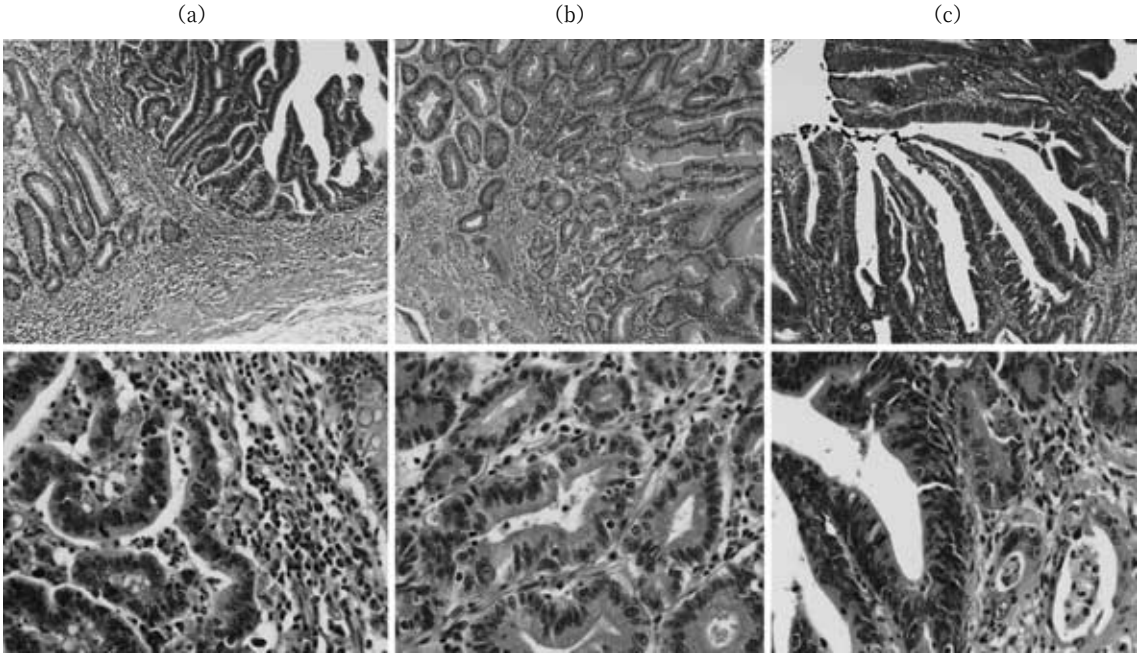

免疫組織学的検索では，サイトケラチン(＋)，ビメンチン（＋），CEA（－）であった．これらの所見より，中皮細胞の増生と判断され，一部で細胞異型がみられる点，脂肪織内に主として管腔形成を伴いながら発育している点などから，高分化型の悪性腹膜中皮腫と診断された（**Fig. 4,5**）．

術後経過：術後経過は良好であり，術後21日目に退院となった．なお，当初家族の希望により悪性腹膜中皮腫の告知は患者本人にはせず，化学療法も行わず，経過観察を行うこととした．また術後に確認したところ，本症例は16歳時より約5年間，断熱工事に従事した経験があり，アスベスト被爆歴を有していた．また入院時の胸部X-Pにて肺野には異常所見を認めなかったが，両側横隔膜に石灰沈着を認め，アスベスト肺の既往があったと考えられた（**Fig. 6**）．また，術後測定した血中ヒアルロン酸値は正常であった．退院後は，外来通院を行っていたが，術後1年が経過した2001年3月頃より，腹水の貯留が出現し，徐々に増加，腹水の減量の目的でCDDPの腹腔内投与などを行ったが，腹水の貯留はさらに増強し（**Fig. 7**），肺炎を併発し2002年1月16日，術後1年9か月後に死亡した．

Fig. 4　Low power view of the resected specimen of the mesenterium transversum showed the nest of the tumor cell in the adipose tissue.（HE stain, ×2）

考　察

悪性中皮腫は体腔の漿膜の中皮細胞層から発生する腫瘍であり，転移，再発を来たす予後不良な疾患である．発生部位は，胸膜（64.7%），腹膜（27.8%），心膜(7.4%)，精索などである[1]．肉眼的分類はびまん型（60%），限局型（40%）に大別さ

Fig. 5　Microscopic findings of the resected specimen of the mesenterium transversum（(a) HE stain, ×66）
Immunohistochemical stain：The tumor cells were positive for cytokeratin (b) and vimentin (c).（×66）

(a)　(b)　(c)

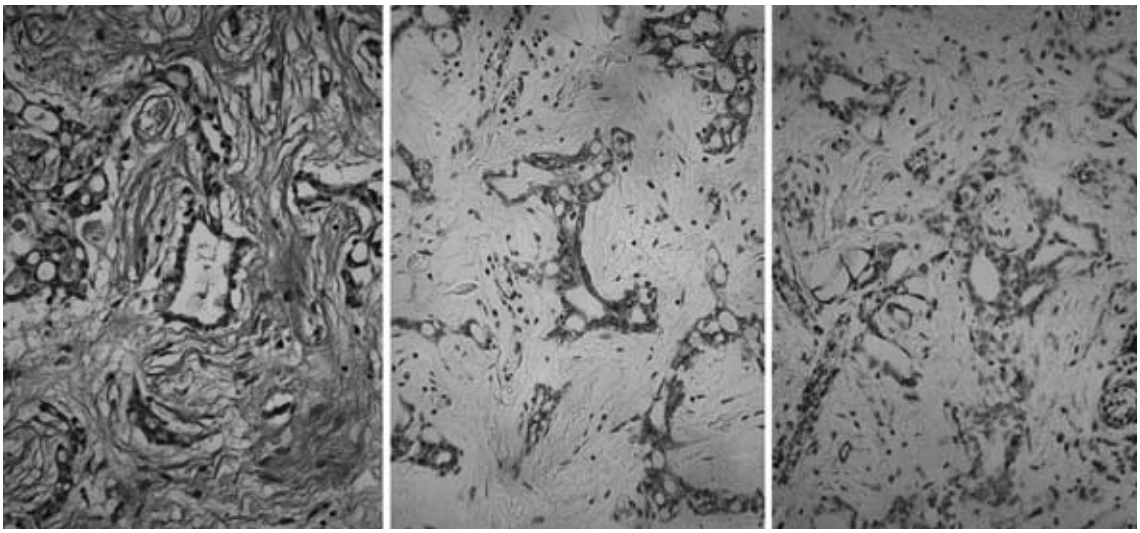

れており[2]，組織学分類は上皮型（75%），線維型（2.4%），混合型（22%）に分類されている[3]．診断は，病理組織学的診断にてなされるが，加えてアルシアンブルー染色，ヒアルロニダーゼ消化試験などの化学的染色，およびビメンチン，サイトケラチンなどの免疫組織学的検索も，重要な補助診断法である[4]．またアスベストは，第2次世界大戦後日本に導入され，近年まで断熱材などの目的で広く使用されており，1960年Wagnerらが中皮腫とアスベスト暴露との因果関係を指摘して以来，中皮腫の発生原因として知られるようになった[5]．その際，胸部X-P，CTにおける横隔膜の石灰沈着などの，アスベスト肺に特徴的な肺，胸膜病変[6]の有無が，診断の参考となると考えられた．治療は外科的切除，抗癌剤，放射線治療などが行われているが，1年生存率は65%と，予後は不良である[7]．

悪性腹膜中皮腫は，比較的まれな疾患であり，本邦では1998年までに261例の報告があり[8]，肉眼的分類ではびまん型，組織学分類では上皮型が多い[9]．男女比は，4：3，平均年齢は53.8歳と報告されている[10]．症状は腹部膨満（51%），腹痛（44%），腹部腫瘤（18%）などである[11]．腹水を呈する症例が多いが（86.0%），腹水細胞診の正診率は必ずしも高くない（13.7%）[7]．悪性腹膜中皮腫と鑑別が必要な疾患としては，大網腫瘍，腹膜播種性転移，癌性腹膜炎，結核性腹膜炎などがあげられている[5)12]．本症例も，当初胃癌の腹膜播種性転移を疑ったが，胃癌進行度と合致しなかったため，横行結腸間膜の結節性病変の一部を生検目的で切除した結果，病理組織学的に悪性腹膜中皮腫と診断された．悪性腹膜中皮腫におけるアスベスト被爆歴の関与は胸膜中皮腫に比べて低い（5.5%），との報告もある一方[10]，悪性腹膜中皮腫の半数には，何らかのアスベスト肺の所見を有しているとの報告もある[13]．またアスベスト暴露後

Fig. 6 Chest X-ray film on admission shows calcifications on bilateral diaphragm.（Arrows）

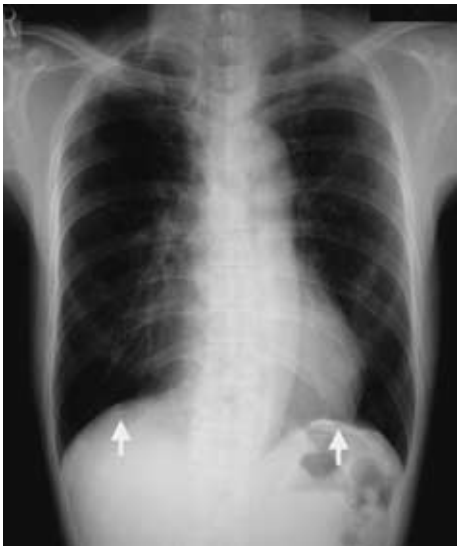

Fig. 7 Abdominal CT taken 10 days before death shows a large volume of ascites.

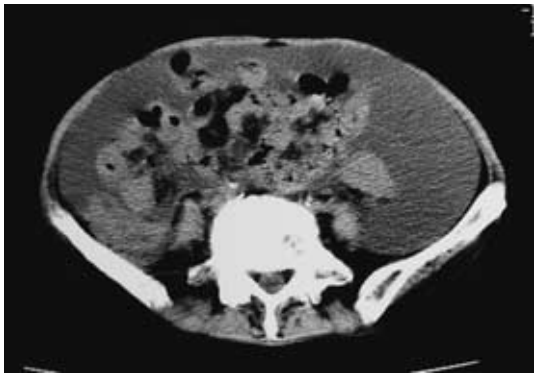

Table 1 Reported cases of malignant peritoneal mesothelioma with gastric cancer in Japan

Case	Author Year	Age Sex	Method for diagnosis	Histological type of mesothlioma	Experience of asbest exposure	Survival
1	Hiasa 1979[16]	62 M	Autopty	Epitheal type	Yes	Died（1mo）
2	Ihara 1990[17]	46 F	Operation for gastric cancer	Unknown	Unknown	Unknown
3	Our case 2003	70 M	Operation for gastric cancer	Epitheal type	Yes	Died（21mos）

30～40年後に悪性中皮腫が発生することが多いことが知られており[14]，本症例が約50年前から5年間アスベスト被爆歴を有していたこと，また胸部X-Pにて両側横隔膜にアスベスト肺の胸膜病変と思われる石灰沈着を認めたことから，アスベスト被爆が悪性腹膜中皮腫の発生原因と考えられた．またアスベストは悪性中皮腫のみならず，肺癌，消化器癌の誘導物質といわれており，胃癌についても高率に発生することが知られているが[15]，その発生率を示した報告は見当たらなかった．一方，悪性腹膜中皮腫と胃癌の重複例（本邦報告例）は，検索しえた結果では，本症例を含めて3例であったが(**Table 1**[16)17)])，アスベストの少量暴露でも発生すること，暴露後30～40年後に悪性中皮腫が発生することが多い[14]ということから，本症例のような重複例が増加する可能性があると考えられた．特に胃癌などの消化器癌の手術中に，広汎な腹膜病変を認めた場合，癌の腹膜播種性転移を疑うことが多いけれど，まれではあるが，悪性腹膜中皮腫のこともあり，念のため生検を行うことは有意義であり，その際には，免疫組織学的検索などを行うことが肝要である．また職業歴，既往歴の過去にまで遡る正確な聴取や，胸部X-P，CTにて，石灰沈着などのアスベスト肺に特徴的な肺，胸膜病変の有無の検索が必要であると考えられた．

稿を終えるにあたり，病理学的な御指導をいただいた川崎医科大学病理部の三上芳喜講師に深謝いたします．なお，本稿の要旨は第56回日本消化器外科学会総会（2001. 7. 26. 秋田）において発表した．

文　献

1）西　満正，東郷實元：腹膜腫瘍．病期，病型分類と治療法の選択．日臨　**46**：671―678, 1988
2）有村利光，馬場国昭，田中俊正ほか：悪性限局性胸膜中皮腫の1剖検例．胸部外科　**35**：638―642, 1982
3）Kannerstein M, Churg J：Peritoneal mesothelioma. Human Pathol **8**：83―93, 1977
4）Suzuki Y：Diagnotic criteria for human diffuse malignant mesothelioma. Acta Pathol Jpn **42**：767―786, 1992
5）Wagner JC, Sleggs CA, Marchand P：Diffuse pleural mesothelioma and asbestos exposure in the North-West Cape province. Br J industr Med **17**：260―271, 1960
6）志田寿夫：塵肺症．職業性および化学的・物理的原因による疾患．田坂　晧編．放射線医学大系．9巻．肺疾患II．中山書店，東京，1986, p128―131
7）仲　紘嗣，仲　綾子：日本における腹膜中皮腫の臨床報告100例に関する臨床病理学的検討．癌の臨　**30**：1―10, 1984
8）笠倉雄一，藤井雅志，望月文朗ほか：悪性腹膜中皮腫の2例．日消外会誌　**33**：70―74, 2000
9）佐々木正道：石綿汚染と疾患；悪性中皮腫の病理．病理と臨　**7**：709―719, 1989
10）北原健志，尾上謙三，高田美奈子ほか：腹膜悪性中皮腫の1例と本邦報告例の検討．日臨外医会誌　**54**：1659―1663, 1993
11）奥山正樹，龍田眞行，山田晃正ほか：悪性腹膜中皮腫の2手術例．日臨外医会誌　**56**：443―447, 1995
12）Simsek H, Kadayifci A, Okan E：importance of CA125 levels in malignant peritoneal mesothelioma. Tumor Biol **17**：1―4, 1996
13）柏野田隆雄，藤野雅三：18消化管・膵・腹膜の疾患10腹膜疾患．杉本恒明，小俣政男編．内科学．第7版．朝倉書店，東京，1999, p954
14）佐々木正道：石綿と肺．日赤医　**38**：1―15, 1986
15）佐々木英忠：17呼吸器系の疾患5間質性肺疾患．杉本恒明，小俣政男編．内科学．第7版．朝倉書店，東京，1999, p750
16）日浅義雄，大嶋正人，岩田親良ほか：腹膜中皮腫と胃癌を合併した肺石綿症の1剖検例とその統計的考察．癌の臨　**25**：124―132, 1979
17）井原　寛，大地哲郎，桐田孝史ほか：早期胃癌に合併した悪性腹膜中皮腫の1症例．日臨外医会誌　**51**：822, 1990

A Case of Malignant Peritoneal Mesothelioma with Multiple Early Gastric Cancers

Tomiro Okada, Kenya Kunimasa, Ryuzo Takeuchi and Setuo Morimoto
Department of Surgery, Mizushima Central Hospital

We report a case of malignant peritoneal mesothelioma with multiple early gastric cancers. A 70-year-old man admitted for a bleeding gastric ulcer had the gastric ulcer cured by suitable medication, but gastrointestinal fiber showed 3 early gastric cancers, necessitating distal gastrectomy with lymph node dissection. Intraoperative findings included thickened, hard, whitish, granulated lesions under the bilateral diaphragm, greater and lesser omentum, surface of the transverse colon, and mesenterium transversum. We suspected that lesions were dissemination of gastric cancer, although the cancer was thought to be in the early stage. We conducted peritoneal biopsy. Histopathologically, all 3 gastric lesions were early gastric cancer, but the peritoneal lesion suspected of dissemination was malignant peritoneal mesothelioma. Differential diagnosis between dissemination of gastrointestinal cancer with malignant peritoneal mesothelioma is very difficult. It is thus important to conduct peritoneal biopsy, even for lesions due to suspected to dissemination.

Key words：malignant peritoneal mesothelioma, malignant mesothelioma, early gastric cancer

〔Jpn J Gastroenterol Surg 37：394—399, 2004〕

Reprint requests：Tomiro Okada Department of Surgery, Mizushima Central Hospital
4-5 Aoba-cho, Mizushima, Kurashiki-city, 712-8064 JAPAN