日消外会誌　37（5）：463～471，2004年

原　著

リンパ節微小転移からみた早期胃癌における色素法による sentinel node navigation surgery の問題点

東京女子医科大学医学部第2外科学教室
中里　知行　　瀬下　明良　　亀岡　信悟

はじめに：胃癌では，リンパ流が複雑であるため，リンパ節の転移様式もさまざまであり，sentinel node navigation surgery（以下，SNNS と略記）の適用には慎重を要する．今回我々は，sentinel lymph node（以下，SN と略記）同定の手段としての術中色素同定法，および微小転移の観点から SNNS の妥当性の検討を行った．**方法**：① 78 例の胃癌症例において patent blue を用いた術中漿膜下色素注入法により blue node（以下，BN）の同定を行った結果，同定率 100.0%，正診率 98.7%，転移陽性診断率 93.3% であった．②次に，組織学転移陰性（以下，pN0）の組織学的深達度 M-SM の胃癌 53 例について，全摘出リンパ節（総数 1,329 個）のサイトケラチン染色を行い，微小転移（以下，MM）を検索した．その結果 10 例（18.9%）に MM を認めた．これらの転移はいずれも染色流域内のリンパ節であった．また，対照として組織学的リンパ節転移陽性（以下，pN（＋））の深達度 SM 胃癌 5 例の微小転移検索も同様に行い，5 例中 2 例で染色流域外に MM を認めた．**考察**：以上の結果から，高い同定率，正診率および転移陽性診断率より，HE 染色の結果では BN の中に SN は含まれていると思われた．しかしながら，MM 検索の結果から BN 以外にも MM の存在を認め，早期胃癌においても HE 染色で転移陰性であっても染色流域内のリンパ節郭清は行うべきである．

緒　言

従来までの胃癌の根治術では，正常リンパ節を含めた系統的リンパ節郭清を行っていた[1]．近年，内視鏡的切除や縮小手術の術式の開発が進み，これを受ける患者にとっては福音となるものであるが，一方ではリンパ節郭清が縮小されるため，転移リンパ節を取り残すことで根治性を損なう恐れがあり，その適応が十分に検討されるべきである．最近になり，合理的なリンパ節郭清の根拠としてセンチネルリンパ節（以下，SN と略記）の概念が提唱されている[2)～4)]．SN とは腫瘍から最初にリンパ流を受けるリンパ節のことで，この SN をリンパ節郭清の指針とするのが SN による navigation surgery（sentinel node navigation surgery；以下，SNNS と略記）である．胃癌における SN 理論の臨床応用としての SNNS の可能性についての検討が各施設で行われているが[5)6)]，まだ実際にはいくつかの問題点がある．すなわち，①適切に SN を同定しているか，②リンパ節微小転移の可能性などが挙げられる．今回我々は，① SN 同定の手段としての術中色素注入法の評価を行うとともに，②微小転移に注目して安全性を損なわずに色素法を用いて行いえる可能性のある SNNS について検討した．

＜2003 年 12 月 19 日受理＞別刷請求先：中里　知行
〒162-8666　東京都新宿区河田町 8―1　東京女子医科大学第 2 外科学教室

対象と方法

1．対象

2000 年 1 月から 2002 年 8 月までに胃癌と診断し，当科において系統的リンパ節郭清を伴った手術を施行，この際，術中に patent blue による青染リンパ節 blue node（以下，BN と略記）の同定を行った症例を対象とした．全体の症例数は 78 例で

Table 1　Details of our 78 gastric cancer cases which underwent operation

	TGR＊1	PGR＊2	DGR＊3
U（n＝14）	9	4	1
M（n＝42）	2	0	40
L（n＝22）	0	0	22

	D1	MG A＊4	MG B＊5	D2	D3
Stage ⅠA（n＝55）	5	41	0	9	0
Stage ⅠB（n＝7）	1	4	0	1	1
Stage Ⅱ（n＝10）	1	2	0	4	3
Stage ⅢA（n＝4）	1	1	1	1	0
Stage ⅢB（n＝0）	0	0	0	0	0
Stage Ⅳ（n＝2）	1	0	0	0	1

＊1 TGR＝total gastrectomy
＊2 PGR＝proxymal gastrectomy
＊3 DGR＝distal gastrectomy
＊4 MG A＝modified gastrectomy A（D1＋no. 7）
＊5 MG B＝modified gastrectomy B（D1＋no. 7, 8, 9）

深達度別では M 癌 29 例，SM 癌 29 例，MP 癌 8 例，SS 癌 6 例，SE 癌 6 例であった．

部位別では上部領域（U）14 例，中部領域（M）42 例，下部領域（L）22 例であった．領域別の術式は上部領域では胃全摘術 9 例，噴門側胃切除術 4 例，幽門側胃切除術 1 例で，中部領域では胃全摘術 2 例，幽門側胃切除術 40 例で，下部領域では幽門側胃切除術 22 例であった．進行度別では Stage IA 55 例，Stage IB 7 例，Stage II 10 例，Stage IIIA 4 例，Stage IV 2 例であった．また，進行度別の郭清範囲は Stage IA では D1 が 5 例，D1＋α が 41 例，D2 が 9 例で，Stage IB では D1 が 1 例，D1＋α が 4 例，D2 が 1 例，D3 が 1 例で，Stage II では D1 が 1 例，D1＋α が 2 例，D2 が 4 例，D3 が 3 例で，Stage IIIA では D1 が 1 例，D1＋α が 1 例，D1＋β が 1 例，D2 が 1 例で，Stage IV では D1＋α が 1 例，D3 が 1 例であった（**Table 1**）．性別では男性 58 例，女性 20 例，全体の平均年齢は 60.5 歳であった．

2．方法

1）BN 同定は，術中に，26G 注射針の先端 3mm を直角に折り曲げた bent needle を用いて，2% patent blue を漿膜側より注入する方法により行った．注入時に病変の部位が分かりやすいように，術前に病変よりやや離れた部位に内視鏡下にクリッピングを行った．注入部位は腫瘍周囲 4 か所を基本として，それぞれに 0.2〜0.5ml の注入を行い，腫瘍周囲がもれなく染色されるようにした．10 分ないし 15 分程でリンパ節が染色されてくるので，この時点で広く術野を検索し，染色リンパ流を観察した．BN は最終的に標本を摘出した際に青染されていたものを BN とした．これら BN は標本作成時に他のリンパ節と分けて 10% ホルマリン液に固定し，通常の hematoxilin & eosin（以下，HE と略記）染色を行い，病理組織結果より術中色素注入法による BN と SN の関係について考察した．リンパ節は胃癌取り扱い規約（改訂 13 版）に従って分類し，BN を含むリンパ節群を染色リンパ節群とした．

2）病理診断でリンパ節転移陰性（以下，pN0 と略記）胃癌のうち，深達度 M（29 例）-SM（24 例）の 53 症例について，病理診断に提出されたリンパ節（総数 1,329 個，平均 25.0±12.9 個）すべてについて微小転移の検索を行い，その分布と BN との関連について検討した．また，対照として MP 胃癌 5 症例の（摘出リンパ節総数 158 個，平均 31.6±6.0 個）についても同様の検討を行った．微小転移検索の手段は抗サイトケラチン抗体による

Fig. 1 Microscopic aspects of micrometastasis
(Left) Typical' micrometastasis ': interstitial change observed around the cluster like micrometastasis (case : depth MP)
(Right) Microinvolvement : without interstitial change, the cancer cell exsists solitary in the lymph node (case : depth M)

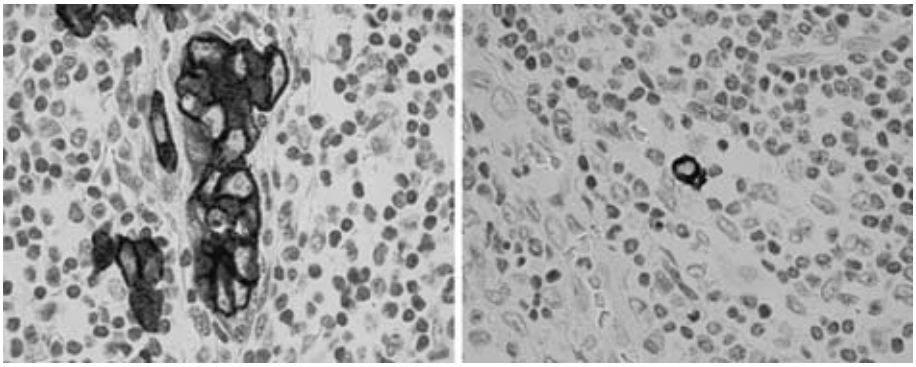

免疫染色法を採用した．サイトケラチンの抗体はDAKO-AE1/AE3（DAKO，Denmark）を用い，各リンパ節につき約50μm間隔で3切片（厚さ約3μm）を切り出し，染色はデキストランポリマー法（ENVISION/HRP，DAKO，Denmark）を用いて行った[7)8)]．なお，微小転移の判定において，間質の誘導を伴わずに少数個の腫瘍細胞が存在している状態であるmicroinvolvement（以下，MIと略記）も，微小転移の範ちゅうに含めた（**Fig. 1**）．

また，病理診断でリンパ節転移陽性（以下，pN（＋）と略記）であった深達度SM胃癌の5症例（摘出リンパ節総数162個，平均32.4±20.3個）およびMP胃癌3症例（摘出リンパ節総数68個，平均22.7±12.9個）について同様の検討を行った．深達度の選択については，SNNSの対象となる早期胃癌（深達度M，SM）の症例とし，対照としてMP胃癌についても検討を行った．

結　果

1）BN同定の結果

Patent blueによりBNの同定ができた症例は78例全例であった．リンパ節転移陽性例は15例で，このうち14例はBNに転移を認めた．以上より，BN同定率（BNが検出された症例数を染色した全症例数で除して算出）100.0%，正診率（BNと全体のリンパ節との転移の有無が一致した症例数を染色した全症例数で除して算出）98.7%，転移陽性診断率（染色されたリンパ節に転移があった症例数を，リンパ節に転移があった全症例数で除して算出）93.3%であった（**Table 2**）．また，BNのみに転移を認めた症例は5例（33.3%）であった．なお，patent blueにより転移リンパ節が同定できなかった症例は深達度SEの症例で，肉眼的に明らかにリンパ節の転移が確認できた症例であった．

BNを同定した78症例のBN同定の結果では，腫瘍の占居部位別にみた染色リンパ節の分布を見てみると（**Table 3**），染色されたリンパ流を左胃動脈（以下，LGAと略記）流域，右胃動脈（以下，RGAと略記）流域，右胃大網動脈（以下，RGEAと略記）流域，左胃大網動脈（以下，LGEAと略記）流域，後胃動脈（以下，PGAと略記）流域に分けるとして[5)9)10)]，上部領域の癌では染色されるリンパ節は左胃動脈（以下，LGAと略記）流域（リンパ節1, 3, 7）のリンパ節がもっとも多いが，わずかではあるが右胃大網動脈（以下，RGEAと略記）（リンパ節4d, 6）流域のリンパ節の染色を認めた．中部領域の癌では染色されるリンパ節はLGA流域がもっとも多く，次いでRGEA流域のリンパ節であった．下部領域では染色されるリンパ節はRGEA流域のリンパ節がもっとも多いが，

Table 2　The result of blue nede detection in our department（January 2000 ～ December 2002）

Number of of cases	78	male：58，female：20
Total number of resected lymph nodes	2,616	mean ± 2SD：33.5 ± 15.8
Blue dye stained lymph nodes	539	mean ± 2SD：6.9 ± 4.7

Detection rate of Blue Node	78/78	100.0%
Accuracy	77/78	98.7%
Sensitivity	14/15	93.3%

Table 3　Destribution of stained lymphatic channels classfied under the the part of stomach

	dye-stained channel	number of cases（%）
U n = 14	LGA RGEA PGA	13（92.9%） 4（30.8%） 3（23.1%）
M n = 42	LGA LGEA RGA RGEA	35（81.4%） 7（16.3%） 3（ 7.0%） 18（41.9%）
L n = 22	LGA RGA RGEA	13（59.1%） 2（ 9.1%） 18（81.8%）

LGA 流域のリンパ節も多く染色された．全体的に見て，上部領域の癌では大体 LGA 流域の染色が多い傾向であるが，中部～下部になると染色リンパ流域は多彩であった．

腫瘍の大きさと染色リンパ節流域数の関係では，腫瘍径 60mm までの症例は 73 例で，うち 43 例（58.9%）は 1 流域に限定され 3 流域にわたったものは 1 例だけであった．また，61mm 以上では 1 流域だけに限定されたものは認められず，染色流域数が増加していた（**Table 4**）．

2）pN0 の深達度 M-SM 胃癌 53 症例，および MP 胃癌 5 症例の微小転移検索

53 例中 10 例（18.9%）に微小転移を認めた（**Table 5**）．

深達度別の検討は以下の通りである．

2-i　深達度 M（陽性 3 例/29 例，10.3%）

深達度 M の 3 症例で微小転移を認めた．いずれも組織型は未分化型であった．いずれも 1 個のリンパ節で 1 切片に single cell を認めるのみの MI であった．また，3 例のうち 2 例は非青染リンパ節（以下，non-BN）にこのような MI が存在していたがいずれも染色リンパ流域内であった（**Table 5**）．

2-ii　深達度 SM（陽性 7 例/24 例，29.2%）

深達度 SM の 7 症例で微小転移を認めた．CK 染色所見は 1 例を除き，いずれも cluster type であった．7 例のうち 5 例は MM は BN 内に存在し，いずれも cluster type で，1 個ずつ存在していた．残り 2 例のうち，1 例は non-BN の no. 3 リンパ節のみに cluster type の MM が 1 個存在していた．また，残りの 1 例は BN の 4d リンパ節に cluster と single cell が混在するリンパ節 1 個と non-BN の cluster type の 4d リンパ節 2 個に MM を認めた．2 例とも微小転移はすべて染色流域内であった（**Table 5**）．

2-iii　深達度 MP（陽性 5 例/5 例，100%）

深達度 MP の 5 症例の全例で微小転移を認めた．BN に転移をしていたのは 2 例であり，3 例では non-BN だけに転移していた．いずれも染色流域内であった（**Table 5**）．

3）pN（＋）の深達度 SM 胃癌 5 症例および MP 胃癌 3 症例の微小転移検索結果

組織学的リンパ節転移陽性の SM 胃癌 5 例では，微小転移は 3 例に認め，そのうち 2 例は染色流域外であった．1 例は BN が no. 3, no. 7 リンパ節（染色流域 LGA）の症例で，非染色流域（RGEA）の no. 4d リンパ節に cluster type の MM を認め

Table 4 Number of stained lymphatic channels classfied under the tumor size

	tumor size			
	0-20 mm（n = 34）	21-40 mm（n = 27）	41-60 mm（n = 12）	61 mm-(n = 5)
1 channel	22 cases 64.7%	14 cases 51.9%	7 cases 58.3%	—
2 channels	11 cases 35.3%	12 cases 44.4%	5 cases 41.7%	4 cases 80%
3 channels	—	1 cases 3.7%	—	1 cases 20%

Table 5 Detection of the micrometastasis in the node negative gastric cancer
Lymph-node number in this table is defined according to Japanese Classification of Gstric Carcinoma — 2nd edition (1998).

case	depth	location	patho.	macro.	tumor size	dye stained channel	BN	MM
case 1	M	L	por.	Ⅱc	22	RGA, RGEA	no. 5, 6, 8a	no. 6
case 2 *	M	U	por.	Ⅱb	40	PGA, LGA	no. 2, 3	no. 3 **
case 3 *	M	L	por.	Ⅱc	15	LGA, LGEA	no. 3, 4sb	no. 3 **
case 4	SM1	L	por.	Ⅱc＋Ⅲ	27	RGEA	no. 4d	no. 4d
case 5	SM1	L	por.	Ⅱc	25	RGEA	no. 4d, 6	no. 6
case 6 *	SM1	L	diff.	Ⅱa	60	LGA, RGEA	no. 3, 4d, 7	no. 3
case 7	SM2	M	por.	Ⅰ	55	LGA, RGEA	no. 3, 4d	no. 4d
case 8	SM2	M	por.	Ⅱc	10	LGA, RGEA	no. 3, 4d, 7	no. 3, 7
case 9	SM2	M	por.	Ⅱc	90	LGA, LGEA, RGEA	no. 3, 4d, 4sb, 7	no. 3
case 10 *	SM2	M	diff.	Ⅱc	26	RGEA	no. 4d	no. 4d
case 11	MP	M	por.	2	18	LGA	no. 3	no. 3
case 12 *	MP	M	por.	Ⅱa＋Ⅱc	45	LGA	no. 3, 7	no. 3
case 13 *	MP	L	diff.	Ⅱc	10	LGA	no. 1, 3, 7	no. 1 **
case 14 *	MP	M	por.	Ⅱa＋Ⅱc	12	LGA	no. 1, 3	no. 3 **
case 15 *	MP	L	por.	3	45	RGEA	no. 4d, 6	no. 4d, 6

(*) The cases with the micrometastasis found in the non-stained（non-BN）nodes.
The micrometastasis were only included in the non-BN nodes in the case 2, 3, 6, 13, 14, and 15
But they were all included in the stained lymphatic channels.
(**) The type of micrometastasis was microinvolvement.
macro.：macroscopic types of primary tumor
diff.：differentiated adenocarcinoma
por.：poorly differentiated adenocarcinoma
BN：dye stained lymph-node number
MM：lymph-node number with micrometastasis

た．もう1例はBNがno. 5, no. 6リンパ節(染色流域RGA，RGEA)の症例で，非染色流域(LGA)のno. 3リンパ節2個にそれぞれcluster typeのMMを認めた．MP胃癌2例では，微小転移は2例に認め，いずれも染色流域内であった(**Table 6**)．

考　察

1．当初，センチネルリンパ節マッピングに基づくnavigation surgery，いわゆるsentinel node navigaton surgery(SNNS)は皮膚悪性黒色腫，乳癌の分野で発達し，ある程度確立された手技となった[2)11)]．消化器外科分野では，リンパ流が複雑であるため，リンパ節の転移様式もさまざまであり，また近年の免疫組織化学の進歩により早期胃癌といえども無視できない頻度で微小転移が存在することも明らかにされ，SNNSの適用にはまだまだ問題が多い[12)]．今回我々が行った検討は対象臓器を胃として，SN同定法の1手段としての術中色素同定法の妥当性の検討，および微小転移の観点

Table 6 Detection of the micrometastasis in the case of nodal metastasis positive cancer with conventional HE staining

	depth	location	patho.	macro.	tumor size	BN	metastatic LN (non BN)	metastatic LN (BN)	MM (non BN)	MM (BN)
case 1	SM2	M	diff.	Ⅱa＋Ⅱc	20	3, 7		7		3
case 2	SM2	M	diff.	Ⅱa＋Ⅱc	50	4d, 6		4d		
case 3	SM2	M	por	Ⅱc＋Ⅲ	20	3, 4d, 6, 7	8a	3, 4d		
case 4＊	SM2	U	por	5	30	3, 7		7	4d＊, 7	
case 5＊	SM2	L	por	5	70	5, 6	3, 6, 8a, 14v	5, 6	3＊, 8a	
case 6	MP	L	por	2	29	3, 4d, 6		4d, 6		4d, 6
case 7	MP	M	diff.	Ⅱc	30	3	3	3		
case 8	MP	M	por	2	13	4d		4d		4d

(＊) In the case 4 and 5, the LNs with micrometastasis were not included in the stained lymphatic channel.

から安全な navigation surgery の可能性の検討を行った．

色素法による BN 同定の手技的な面では，我々の術中漿膜下色素注入法による BN の同定は 100%，正診率 98.7%，転移陽性診断率 93.3% で，pN0 症例に限れば正診率および転移陽性診断率はともに 100% で，極めて良好な成績であった．HE 染色の結果では，染色された BN に SN は含まれると考えられた．BN の同定を開始するに際し，leaning curve の存在に言及している文献も見受けられるが[13]，我々の経験では BN の同定を開始した当初より，術前の正確な局在診断とともに，色素注入に局注針の先端を直角に折り曲げた 26G bent needle を用いて一定の深度で色素中注入できるようにしたことにより，高い同定率で BN の同定が可能であった．腫瘍の正確な位置の把握と，一定の手技により，色素法による BN の同定はさほど難しくない手技であると思われた．色素法による BN の同定は特別な設備や器具を有しない施設においても簡便に施行できるため，これから BN の同定を試みようとする施設において導入しやすい手技である．しかしながら，本手技にはいくつかの弱点もあり，これにより false negative が生じるおそれもある．すなわち，①色素注入からの時間経過とともに色素が流れてしまい，観察が困難になること，②脂肪組織の中にリンパ節が埋没している場合，視認が困難になること，③注入部位を誤認する可能性が生じる場合があること，などである．また，色素法以外の SN の同定法に RI 法がある．それぞれに長所・短所があるが，SN の検出感度を高めるためにこれらを相補的に併用している報告もある．Cox ら[14]は 466 例の乳癌患者の SN 同定を試みて，440 例（同定率 94.4%）で成功して，844 個のリンパ節を同定している．その内訳は色素法単独で同定されたもの（BN）32.2%，RI 単独で同定されたもの（hot node）40.2%，両方で陽性であったもの 27.6% であったと報告している．これは RI 法，色素法のいずれもが false negative を取りうるが，これらを相補的に併用することにより，SN の検出感度を高めることができるということを示している．

次に，染色リンパ節の分布についての検討であるが，胎生期の腸回転によりリンパ管が立体的に交錯してしまう胃のリンパ流は複雑で，一概に占居部位でそのリンパ流域を類推することは難しい[15]．腫瘍占居部位を上部，中部，下部に分けて，その染色流域を検討すると，上部領域，中部領域では染色流域は大部分 LGA 流域であるが下部領域でも RGEA 流域についで LGA 流域が多く染色されている．このことは SN 同定を行う以前に，従来より行われてきた早期胃癌手術の D1＋no. 7 の郭清が妥当であったことの証明となりうるであろう[16]．今回の検討では腫瘍の大きさに関わらず，50% 以上の症例で染色流域数が 1 流域であった．リンパ流が 2 流域から 3 流域ある症例では，従来の D2 郭清とあまり変わらなくなってしまうが，1

流域の症例では郭清範囲の縮小により部分切除や分節切除が可能であり，縮小の利点が十分あると思われる．

2．SN同定の次の段階として，臨床応用（すなわちSNNS）の際の問題となる微小転移の検討を行った．微小転移はまだその臨床的意義は完全に解明されたわけではないが，予後を左右する1つの因子であるとされており，決して無視できない問題である[17)〜19)]．微小転移は現在一定した定義が得られていないのが現状で，一般的には病理診断で陰性であって，連続切片や免疫組織化学染色，RT-PCRで発見されたものを微小転移としている[20)]．微小転移は周囲の間質誘導をともなったmicrometastasis（cluster type）と，間質誘導を伴わず1個〜数個の腫瘍細胞が転移臓器内に浮遊しているmicroinvolvementに分けられる[21)]．Kobayashiら[22)]はマウスにlacZ遺伝子を導入したLewis lung carcinoma cellを経静脈的および経皮的に移植し，微小転移のモデルを作成している．それによると，血管内に浮遊しているsingle cellは大部分が移植後2,3日以内に死滅したが，生き残った細胞が肺に微小転移巣を形成したと報告している．マウスの肺微小転移モデルをヒト胃癌のリンパ節微小転移に当てはめることは検討する余地があると思われるが，microinvolvementもmicrometastasisの対象となる可能性が示唆された．

今回我々は，対象を深達度M-SMの早期胃癌と，対照として深達度MPの胃癌でCK染色により微小転移の検索を行った．その結果，HE染色で陰性であった早期胃癌症例53例（M 29例，SM 24例）のうち10例（18.9%）に新たに微小転移が発見された（M癌；3例，SM癌：7例）．これは大体諸家の報告例の数字（18.2%〜26.4%）とも一致するものであった[23)〜25)]．

まず，我々の検索方法について考察を加える．現在，微小転移の検索方法としては，CKなどをもちいた免疫組織化学染色やCEA mRNAを用いたRT-PCR法などがある．標準的な施設で行うという簡便さではまだ免疫染色の方が優れているが[26)]，検出感度でいえばRT-PCR法が優れている．しかし，RT-PCR法でも結局は標本にtargetとなる癌細胞が含まれていなければその所見は陰性で，したがって原則的にはリンパ節を全部検体として使用しなければその検出感度は100%にならないし，実際にはそれは行われないことが多い．通常染色・免疫染色による転移の検索の精度は切片数を増やすことにより高くなることが知られており，今回我々はリンパ節の切り出し切片を1枚から3枚に増やすことにより，検出感度の向上に努めた．しかしながら，この分野での研究は比較的短期間で非常に長足の進歩を遂げており，最近ではKarstenら[27)]が10分という短時間で行える免疫染色の方法を報告している．免疫染色より感度の鋭敏なRT-PCR法においても各施設でその簡便化と検査時間短縮の研究がなされており，その早期実現と臨床応用開始が待たれる．

自験例の微小転移検索結果についての検討では，微小転移陽性例10例のうち，4例では染色されたリンパ節以外に微小転移陽性リンパ節がみられた．HEの染色結果だけからはSNはBNに含まれることになるが，MMの検討結果を考慮すると，そうは考えられず，BNのHE染色結果からSNNSを行うのは困難である．しかし，MMはBNの所属するリンパ節群に限局し，他のリンパ節群には認めないので，SNは染色リンパ節群に含まれると考えられる．よって，BNのHE染色結果が陰性でも，その染色リンパ節すべてを郭清することが必要である．実際にはBNがどのリンパ節群になるのかという判定や，郭清する染色リンパ節群の境界を正しく判定するにはまだ困難も多く，縮小手術に応用できるのは染色リンパ流が1流域で，大彎側の症例や，内臓脂肪が少なくてリンパの流れが良く観察できる症例になる．しかしながら，これらの条件から外れるような，多流域が染色される症例では，結局はD2郭清との差異はほとんど見られず，大部分は通常の郭清の範囲に含められることになる．

また，同時に検索した組織学リンパ節転移陽性例での微小転移検索では，染色流域外で微小転移を認めた．したがって，このような症例，すなわちHE染色で術中リンパ節生検を行って転移陽性となるような症例では染色流域内の郭清だけでは

不十分で，現状では D2 以上の郭清が必要であると思われた．

SNNS の現在の概念は，SN の仮説が正しいものとして，SN 生検（SNB）を行って，そこに転移がなければそれ以上の郭清は不要である，ということである[28]．しかしながら，我々の今回の免疫染色による微小転移検索の結果では，HE 染色で pN0 と診断された早期胃癌症例でも無視できない頻度で微小転移が発見された．微小転移があれば定型的な D2 郭清が必要であるか現時点では不明であるが，今回の 53 例の検討の結果では微小転移 10 例はすべて染色リンパ節群に限局し，他のリンパ節群には認めなかった．さらなる症例の蓄積が必要であるが，今回の BN 染色の結果と MM 検索の結果を併せて考えて，BN を指標とする縮小手術としての染色リンパ流域郭清の臨床応用の可能性が示唆された．MP の胃癌では 5 例中 5 例，100% で微小転移を検出しており，すべての微小転移が染色流域内に存在していたとはいえ，前述のような navigation surgery を安全に施行しうるか，まだ検討の余地が残る．

文　献

1）小林正則，大山繁和，太田恵一朗ほか：胃の動脈リンパ領域からみた早期胃癌の至適郭清範囲．日消外会誌　**32**：2072—2076, 1999

2）Morton DL, Wen DR, Wong JH et al：Technical details of intraoperative lymphatic mapping for early stage melanoma. Arch Surg **127**：392—399, 1992

3）Giuliano AE, Kirgan DM, Guenther JM et al：Lymphatic mapping and sentinel lymphadenectomy for breast cancer. Ann Surg **220**：391—401, 1994

4）三輪晃一：胃癌における至適リンパ節郭清—早期胃癌について—．日外会誌　**102**：484—489, 2001

5）谷口圭三：内視鏡下リンパ系マッピングによる胃癌リンパ節転移診断の精度　胃癌センチネルリンパ節の同定．金沢大十全医会誌　**109**：311—317, 2000

6）北川雄光，大上正裕，藤井博史ほか：RI 法による sentinel node 同定を応用した消化器癌リンパ節郭清．手術　**54**：1733—1741, 2000

7）Sabatini E, Bisgaard K, Ascani S et al：The EnVision™＋system：a new immunohistochemical method for diagnostics and research. Critical comparison with the APAAP, ChemMate™, CSA, LABC, and SABC techniques. J Clin Pathol **51**：506—511, 1998

8）Vyberg M, Nielsen S：Dextran polymar conjugate two-step visualization system for immunohistochemistry. Appl Immunohistochem **6**：3—10, 1998

9）井上輿惣一：胃，十二指腸，膵臓並びに横隔膜の淋巴管系統．解剖誌　**9**：35—117, 1936

10）出来尚史：胃のリンパ系．佐藤達夫編．リンパ系局所解剖カラーアトラス．南江堂，東京，1997, p1—17

11）Canabas RM：An approach for treatment of penile carcinoma. Cancer **39**：456—466, 1977

12）Maruyama K, Sasako M, Kinoshita T et al：Can sentinel node biposy indicate rational extent of lymphadenectomy in gastric cancer surgery? Arch Surg **384**：149—157, 1999

13）Giuliano AE, Jnones RC, Brennan M et al：Sentinel lymphadenectomy in breast cancer. J Clin Oncol **15**：2345—2350, 1997

14）Cox CE, Pendas S, Cox JM et al：Guidelines for sentinel node biopsy and lymphatic mapping of patients with breast cancer. Ann Surg **227**：645—653, 1998

15）Siewert JR, Sendler A：Potential and futility of sentinel node detection for gastric cancer. Recent Results Cancer Res **157**：259—269, 2000

16）河田直海，清地秀典，福原稔之ほか：早期胃癌の占拠部位とリンパ節転移部位．愛媛医　**20**：362—365, 2001

17）Harrison LE, Choe JK, Goldstein M et al：Prognostic significance of immunohistochemical micrometastases in node negative gastric cancer patients. J Surg Oncol **73**：153—157, 2000

18）Maehara Y, Oshiro T, Endo K et al：Clinical significance of occult micrometastasis lymph nodes from patients with early gastric cancer who died of recurrence. Surgery **119**：397—402, 1996

19）Komukai S, Nishimaki T, Watanabe H et al：Significance of immunohistochemically demonstrated micrometastases to lymph nodes in esophageal cancer with histologically negative nodes. Surgery **127**：40—46, 2000

20）石田公孝，杉山　敦：抗サイトケラチン抗体を用いたリンパ節微小転移の診断．医のあゆみ　**192**：269—271, 2000

21）Natsugoe S：Micrometastasis and tumor cell microinvolvement of lymph nodes from esophageal squamous cell carcinoma. Cancer **83**：858—866, 1998

22）Kobayashi K, Nakanishi H, Masuda A et al：Se-

quential observation of micrometastasis formation by bacterial lacZ gene-tagged Lewis lung carcinoma cells. Cancer Lett **112**：191—198, 1997
23) Cai J, Ikeguchi M, Maeta M et al：Micrometastasis in lymph nodes and microinvasion of the muscularis propria in primary lesions of submucosal gastric cancer. Surgery **127**：32—39, 2000
24) Nakamura T, Ide H, Eguchi R et al：Clinical implication of lymph node micrometastasis in patient with histologically node negative（pN0）esophageal carcinoma. J Surg Oncol **79**：224—229, 2002
25) Nakajo A, Natsugoe S, Ishigami S, et al：Detection and prediction of micrometastasis in the lymph nodes of patients with pN0 gastric cancer. Ann Surg Oncol **8**：158—162, 2001
26) 増田隆明，片岡明美，三森功士：微小転移の検出法．外科 **63**：774—778, 2001
27) Karsten U, Stosiek P：Fast and sensitive immunodetection of carcinoma cells in sentinel nodes. Virchows Arch **440**：325—329, 2002
28) 田島知郎，徳田 裕，安田聖栄：Sentinel Node Navigation Surgery の現況と今後の展開．日臨 **60**：197—205, 2002

Problems of Sentinel Node Navigation Surgery of Early Gastric Cancer Treatment by Intraoperative Dye Injection Method in Terms of Nodal Micrometastasis

Tomoyuki Nakasato, Akiyoshi Seshimo and Shingo Kameoka
Department of Surgery II, Tokyo Women's Medical University

Sentinel node navigation surgery (SNNS) is based on the sentinel node (SN) concept. The lymphatic channel is complicated in gastric cancer, so we must be prudent in attempting SNNS. We studied the propriety of intraoperative subserosal dye injection for detecting SNs and ideal SNNS avoiding radical operation. **Subjects and Methods**：1）We conducted intraoperative subserosal dye injection in 78 patients with gastric cancer (pathological depth M-SE). The blue node（BN）was confirmed in each case, providing 100.0% detection rate, 98.7% accuracy and 93.3% sensitivity. 2）Of these cases, 53 cases had pathological depth of M-SM and no lymph node metastasis histologically, we conducted immunostaining for all 1,329 dissected lymph nodes. We detected micrometastasis in 10 of the 53. All micrometastasis was in the dye-stained lymphatic channel. We then studied micrometastasis in 5 cases of pathological depth of SM（162 dissected nodes）with nodal metastasis-positive cases. Two cases had extra-channel nodal micrometastasis in this advanced cancer group. **Conclusion**：From our result of BN detection by intraoperative subserosal dye injection, SN was included in BN. And from the results of micrometastasis detection, in early gastric cancer, although no metastasis is seen in HE staining, lymph nodes should be dissected along with the lymphatic channel stained by intraoperative subserosal dye injection.

Key words：gastric cancer, sentinel node navigation surgery, micrometastasis

〔Jpn J Gastroenterol Surg 37：463—471, 2004〕

Reprint requests：Tomoyuki Nakasato Department of Surgery II, Tokyo Women's Medical University
8-1 Kawada-cho, Shinjuku-ku, Tokyo, 162-8666 JAPAN