日消外会誌　37（5）：479～482，2004年

症例報告

横行結腸のみが陥入し腸閉塞症を呈した食道裂孔ヘルニアの１例

木造町立成人病センター外科[1)]，弘前大学第２外科[2)]
板橋　幸弘[1)2)]　馬場　俊明[1)2)]　加藤　　智[1)]　佐々木睦男[2)]

症例は67歳の女性で，繰り返す嘔吐にて食事がとれず衰弱した状態で当院に救急搬送された．極度な低栄養状態で，まず中心静脈栄養が行われた．胸部単純X線およびCT検査にて後縦隔に腸管ガスを認め，大腸内視鏡検査で横行結腸が縦隔内に嵌入していることが判明した．食事をとると腸閉塞症状が出現するため横行結腸嵌入による横隔膜ヘルニアとして手術を行った．食道裂孔に横行結腸が約30cm嵌入していたが容易に腹腔内に還納された．径5cm大に右側に開大した食道裂孔は弾力がなく縫縮できず，トリミングした大網を充填し，裂孔周囲を数か所結節縫合固定することで閉鎖した．胃の位置異常はなく食道裂孔の閉鎖のみとした．術後肺炎を合併したが食事に関しては経過良好で，胃や横行結腸が正常な位置にあることを確認し術後34病日に退院した．現在までに大網充填による食道裂孔ヘルニア手術の報告例はなく，裂孔の縫縮などが困難な場合には一手段となりうると思われた．

はじめに

食道裂孔ヘルニアは横隔膜ヘルニアの中で最も頻度が高く，一般に胃の噴門部あるいは胃底部が食道裂孔から胸腔内に脱出したものを指すが，今回われわれは横行結腸のみが嵌入し，腸閉塞症を呈した食道裂孔ヘルニアの１例を経験したので報告する．

症　　例

患者：67歳，女性

主訴：嘔吐，歩行困難

家族歴：特記すべきことなし．

既往歴：特記すべきことなし．

現病歴：平成14年３月頃より，嘔吐を繰り返し，食事をとれなかったが健康保険未加入のため病院は受診せずに放置していた．体重は約5kgも減少し，歩行困難になるほど極度に衰弱した状態となって，４月24日，当院内科へ救急搬送された．極度な低栄養状態であり，まず中心静脈栄養が行われた．胸部単純X線検査および胸部CT検査にて縦隔内に腸管ガス像を認め，大腸内視鏡検査にて横行結腸が縦隔内に嵌入していたことから横隔膜ヘルニアが疑われたが嵌頓症状がなく，絶飲食のまま栄養状態が改善するまで経過観察となった．

内科入院時現症：身長127cm，体重25kg．１か月以上まともに食事がとれず栄養状態は極度に不良．著明なるいそうであるが胸腹部には理学所見上は特に異常を認めなかった．

内科入院時検査成績：TP 4.5g/dl，Alb 1.8g/dlと低タンパク血症を認めた．

胸部単純X線検査：心陰影に重なるように消化管ガス像を認めた（**Fig. 1**）．

胸部CT：心陰影背側の縦隔内に腸内容の充満した消化管像を認めた（**Fig. 2**）．

胃内視鏡検査：食道，胃，十二指腸粘膜に異常は認めず，胃の変形も認めなかった．

大腸内視鏡検査：横行結腸が逆U字型に縦隔内に脱出していた（**Fig. 3**）．

その後，経口摂取をすると腹痛，嘔吐など腸閉塞症状を呈し，また縦隔内の横行結腸ガス像は依然として存在していることから，横行結腸の縦隔内嵌入が腸閉塞症の原因と考え，平成14年８月１日手術を施行した．

＜2003年11月26日受理＞別刷請求先：板橋　幸弘
〒036-8562　弘前市在府町５　弘前大学第２外科

Fig. 1　Plain posteroanterior view of the chest showed bowel gases before or behind the heart.

Fig. 2　Chest CT revealed some part of the GI tract behind the heart.

手術所見：上腹部正中切開にて開腹すると，右傍食道型の食道裂孔ヘルニアであり，横行結腸が逆Ｕ字型に折りたたまるように約30cm引き込まれていた．食道裂孔付近で軽度の癒着を認めたが腹腔内への還納は容易であった．胃そのものの食道裂孔への脱出は認めなかった．食道裂孔は直径約5cm大に開大していたが，通常の食道裂孔ヘルニアにみられるような脚筋の弾力性がなく，縫合閉鎖を試みたが組織がぜい弱で裂けるため，約30cmに長くトリミングした大網を充填し，裂孔周囲で結節縫合固定することで閉鎖した（**Fig. 4**）．

Fig. 3　Colonoscopy demonstrated the transverses colon migrating into the chest.

術後経過：肺炎を合併した以外に特に合併症は認めず，順調に体重は増加した．上部下部消化管造影検査にて，胃および横行結腸は正常な位置にあることを確認し，術後34病日に退院した．現在，術後10か月を過ぎ再発を認めず，引き続き外来にて経過観察中である．

考　察

食道裂孔ヘルニアは横隔膜ヘルニアのうちで最も頻度の高いもので，形態から滑脱型，傍食道型，混合型の３つに分類される[1]．いずれの場合にも，食道裂孔を介して胃の一部あるいは全部が胸腔内に脱出する現象であり，本症例のように横行結腸のみが脱出し，さらには腸閉塞症を呈することは極めてまれである．

Fig. 4 Right paraesophagial hiatal hernia with a 5 cm opening. The edges of the orifice were hard enough to prevent suturing.

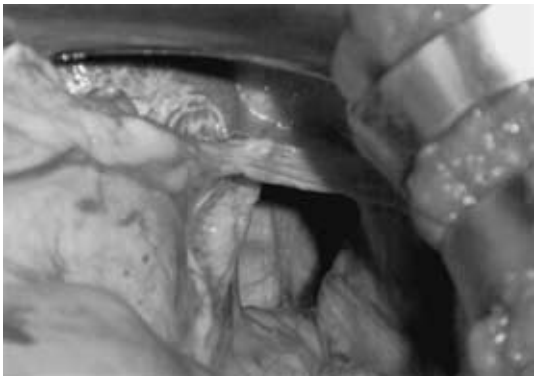

過去15年間の医学中央雑誌における検索では，横行結腸が胃など他臓器とともに脱出した食道裂孔ヘルニアは，11例報告されているが，胃の位置異常を認めずに横行結腸のみが脱出した食道裂孔ヘルニアの報告は検索できず，本症例は大変まれな症例と思われた．さらにはその中で，腸閉塞症などの通過障害を認めたものは3例のみであり[2)~4)]，そのうち1例は横行結腸が嵌頓し壊死していたため結腸切除が行われている[2)]．本症例では発症からの経過が1か月以上であり，いわゆる嵌頓などの急性期症状が認められなかったものの，食事をするたびに腹痛，嘔吐を繰り返すことから食事せずに我慢して極度に衰弱した状態で当院へ救急搬送された．

食道裂孔ヘルニアの後天的な発生要因としては，反復する腹圧や加齢による横隔膜食道靱帯の弾力減弱により食道裂孔が開大し胃噴門部固定の弛緩が生じるためと言われており[5)]，通常はやはり胃の脱出が必ず伴うものである．

食道裂孔ヘルニアの手術適応は，待機手術としては，保存的治療に抵抗する逆流性食道炎，難治性食道潰瘍，食道狭窄，癌合併，高度脱出のため臨床症状が著明なものがあげられる[6)]．また，緊急手術としては，傍食道型ヘルニアに多いとされる急性型で絞扼による腸管壊死に至る可能性がある場合[7)]や呼吸器症状を伴う場合[8)]などがあげられる．本症例では食事をすると腸閉塞症状を呈するものの嵌頓症状がなかったこと，受診までの経過が長かったため待機手術となった．

食道裂孔ヘルニアの手術は，脱出臓器の還納と再発防止，逆流防止を目的とし，さまざまな術式が開発されており，さらに近年では腹腔鏡下手術も嵌頓などの緊急手術症例にも応用され，良好な結果が報告されている[9)]．本症例では胃の位置異常を認めず，いわゆる逆流症状はなかったため，脱出臓器の還納と再発防止を目的に腹腔鏡手術も考慮したが，極端なるいそうであり気腹下に良好な視野が得られないと判断し，開腹術を選択した．脱出した横行結腸の還納は容易であったが，再発防止のための食道裂孔の直接閉鎖が，裂孔周囲の組織が弾力性がなく困難であった．メッシュシートによる裂孔閉鎖も考慮したが，裂孔下縁が椎体のため固定が不十分であったため，トリミングした大網を充填し，裂孔周囲で数か所を結節縫合固定することで裂孔の閉鎖を行った．一般的には食道裂孔の閉鎖法としては，縫縮が無理なく行われているが，本症例では直径が約5cmにもかかわらず，小さく衰弱した体型では相対的に裂孔が大きかったこと，また極度に栄養状態が悪かったため組織が弾力性がなく硬かったことが裂孔閉鎖を困難にしたものと考えられた．このような場合には，もともと嵌入していた横行結腸に付着していた大網を充填することで食道裂孔を閉鎖することも一手段になるものと思われた．

なお，本論文の要旨は第103回日本外科学会定期学術集会（札幌市）にて発表した．

文　献

1）平嶋　毅：食道の良性疾患．南光堂，東京，1981, p197―235
2）笹村裕二，大江公則，石橋義光ほか：横行結腸が嵌頓，壊死した食道裂孔ヘルニアの1治療例．道南医会誌　**27**：1―3, 1992
3）栗原和直，岡本育夫，塚田高樹：横行結腸が嵌頓した食道裂孔ヘルニアの一例．埼玉医会誌　**27**：1―4, 1992
4）海老原良昌，崔　聡仁，北川昌洋ほか：胃とともに横行結腸が縦隔内に嵌入した巨大滑脱型食道裂孔ヘルニアの1例．日臨外会誌　**63**：1400―1403, 2002

5）吉田禎宏，中田昭檀，斎藤恒雄ほか：胃軸捻転を伴った傍食道型食道裂孔ヘルニアの２例．臨外 **53**：1327―1331, 1998
6）赤嶺晋治，太田勇司，仲野祐輔ほか：upside down stomach を呈した成人食道裂孔ヘルニアの１治験例．外科診療　**31**：1380―1384, 1989
7）森永秀夫，山下　巌，斉藤文良ほか：間膜軸性胃軸捻転を伴った全胃，広範囲横行結腸嵌頓食道裂孔ヘルニアの１例．日臨外会誌　**59**：1281―1285, 1998
8）舛本法生，高橋忠照，呑村孝之ほか：全胃および大網，十二指腸，横行結腸の一部が脱出した滑脱型食道裂孔ヘルニアの１例．広島医　**54**：210―212, 2001
9）森　俊幸，跡見　裕：食道裂孔ヘルニアに対する腹腔鏡下手術．医のあゆみ　**179**：594―601, 1996

A Case of Esophageal Hiatal Hernia with Incarcerated Transverse Colon

Yukihiro Itabashi[1)2)], Toshiaki Baba[1)2)], Satoru Kato[1)] and Mutsuo Sasaki[2)]
Department of Surgery, Kizukuri Adult Disease Medical Center[1)]
Department of Second Surgery, Hirosaki University School of Medicine[2)]

A 67-year-old woman was brought to the hospital by ambulance because of recurrent vomiting and emaciation. Parenteral nutrition immediately was instituted to treat dehydration and hyponutrition. A plain posteroanterior film and CT scan of the chest revealed bowel gas in the posterior mediastinum. Subsequent colonoscopy demonstrated the bowel in the posterior mediastinum to be the transverse colon. When she consumed a meal, symptoms of intestinal obstruction occurred and led to a diagnosis of diaphragmatic hernia with incarcerated transverse colon. An approximately 30 cm segment of the transverse colon had herniated superiorly into a sac that passed through an abnormally wide esophageal hiatus. The gastroesophageal junction remained fixed below the diaphragm, and the stomach remained in its proper position. The portion of the transverse colon in the sac was easily reduced into the abdominal cavity, leaving a 5 cm hiatal orifice that extended to the right. Since the edge of the orifice was hard and unyielding, approximation of the defect with sutures was abandoned. Instead, omentopexy was performed to fill the hiatal sac with a portion of the greater omentum and to fix it with sutures to the edge of the orifice. Recovery was uneventful except for postoperative pneumonia. A thin barium meal demonstrated the stomach and transverse colon in their proper position. The patient was discharged on the 34th postoperative day. This is the first report of omentopexy as a means of repairing esophageal hiatal hernia.

Key words：esophageal hiatal hernia, incarcerated transverse colon, omentopexy

〔Jpn J Gastroenterol Surg 37：479―482, 2004〕

Reprint requests：Yukihiro Itabashi　Department of Second Surgery, Hirosaki University School of Medicine
5 Zaifu-cho, Hirosaki, 036-8562 JAPAN