日消外会誌　37（5）：483～487，2004年

症例報告

食道憩室内食道癌の１例―本邦報告例の検討

岩国市医療センター外科
足立　　淳　　筒井慶二郎　　高野　尚史　　内山　哲史

食道憩室内食道癌は，非常にまれである．中部食道憩室内食道癌の１切除例を経験したので，本邦報告例34例とともに報告する．症例は75歳の男性で，前胸部痛を主訴に中部食道憩室内癌の診断で紹介された．上部消化管造影X線検査では，中部食道に右方に突出する2.5×2.0 cmの半球状の憩室があり，その中に隆起性病変の集簇を認めた．食道胃内視鏡検査では，上切歯列より33cmの食道中部に憩室があり，その憩室内にルゴール不染性の隆起性病変の集簇を認めた．胸部CT，MRIでは中部食道の拡張を認めたが，リンパ節の腫脹は認めなかった．高齢であること，低肺機能であること，過去3回脳梗塞の既往があり，再発の危険が高く，現在意志の疎通に難があることを考慮し，縦隔鏡補助下食道抜去術を施行した．病理組織診断は，中分化型扁平上皮癌で，深達度はsmであった．食道憩室内癌の治療にあたっては，壁粘膜筋板の菲薄化のため浸潤が容易で，深達度診断が難しいことを考慮しなければならない．

はじめに

食道憩室内食道癌は，非常にまれな疾患である．また，その形状から術前深達度診断が難しく，憩室壁の粘膜筋板の菲薄化，欠損が癌の粘膜下への浸潤を容易にする[1)2)]という特徴をもつ．今回，我々は中部食道憩室内に発生した食道癌の１切除症例を経験したので，本邦報告例と共に若干の文献的考察を加え報告する．

症　　例

患者：75歳，男性

主訴：前胸部痛

既往歴：平成２年，９年，11年に脳梗塞の既往があり，高血圧症で近医通院中であった．

家族歴：特記すべきことなし．

嗜好歴；飲酒―日本酒１日１合，喫煙―15年前より禁煙．

現病歴：３日前より続く前胸部痛を主訴に近医を受診した．上部消化管造影X線検査，内視鏡検査を施行され，中部食道の憩室内食道癌の診断で，当院を紹介された．

入院時現症：右半身不全麻痺と若干の意識障害があり，意志の疎通にやや難が認められた．来院時には，特に愁訴はなかった．身長155cm，体重52kgと小柄ではあるが，栄養は良好であった．血圧144/90mmHg，脈拍84/分整であった．頸部，胸部，腹部には，触診上も聴診上も異常所見は認められなかった．表在リンパ節の腫脹はなく，四肢の浮腫も認められなかった．

入院時血液検査所見：軽度のlinear typeの糖尿病および%VC 70.5%，Fio2 77.2mmHgと低肺機能が認められた．Scc抗原は1.7ng/mlと軽度の上昇が認められた（**Table 1**）．

上部消化管造影X線検査所見：胸部中部食道に右方に突出する2.5×2.0cmの半球状の憩室があり，その中に丈が低く，小さい隆起性病変の集簇が認められた（**Fig. 1**）．

食道胃内視鏡検査所見：上切歯列より33cmの食道中部に憩室があり，その憩室内にルゴール不染性の赤色調の小さい隆起性病変の集簇が認められた（**Fig. 2**）．直視鏡のため憩室の全容は，検索できなかった．病理組織診断は，中分化型扁平上皮癌であった．

頸，胸，腹部CT所見：食道中部に憩室と思われる食道壁の拡張が認められたが（**Fig. 3**），リンパ節の腫大，肺，肝転移は，認められなかった．頸，

＜2003年11月26日受理＞別刷請求先：足立　　淳
〒740-0021　岩国市室の木町3―6―12　岩国市医療センター医師会病院外科

Table 1　Laboratory data in admission

blood chemistry			blood analysis		
TP	6.8	g/dl	RBC	386 × 10^4	/mm^3
ALB	4.1	g/dl	Hb	12.7	g/dl
BUN	14.6	mg/dl	Ht	36.6	%
UA	4.2	mg/dl	WBC	4,800	/mm^3
CRE	1.0	mg/dl	Plt	11.3 × 10^4	/mm^3
T-Cho	172	mg/dl	respiratory function		
CHE	4,574	IU/L	VC	2.1	L
GOT	17	IU/L	%VC	70.5	%
GPT	17	IU/L	FEV1	1.57	L
r-GPT	70	IU/L	FEV1%G	83.5	%
ALP	213	IU/L	blood gas analysis		
LDH	191	IU/L	FiO2	0.2	
LAP	46	IU/L	PH	7.440	
T.B	0.4	mg/dl	PaO2	77.2	mmHg
D.B	0.1	mg/dl	PaCO2	43.8	mmHg
BS	92	mg/dl	B.E	5.2	mmol/L
tumor marker			SaO2	95.5	%
Scc	1.7	ng/ml	DM linear type		
Cyfra	1.4	ng/ml			

Fig. 1　Upper gastrointestinal series showed protruding lesions in the diverticulum 2.5×2.0 cm in the right wall of the middle thoracic esophgus.

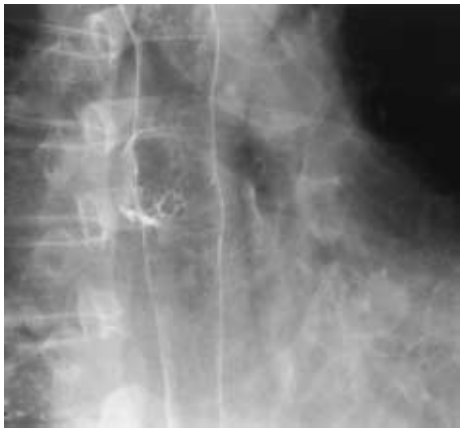

胸，腹部 MRI も CT と同様の所見であった．

以上より，術前診断を中部食道憩室内食道癌，0-IIa type, T1b, N0, M0, Stage I[3]とした．高齢であること，低肺機能であること，過去３回脳梗塞を起こしており，再発の危険が高く，現在意志の疎通に難があることを考え，縦隔鏡補助下の食道抜去術が施行された．

Fig. 2　Esophagoscopy showed irregular protruding lesions, not dyed by lugol solution in the diverticulum 33cm from the incisor.

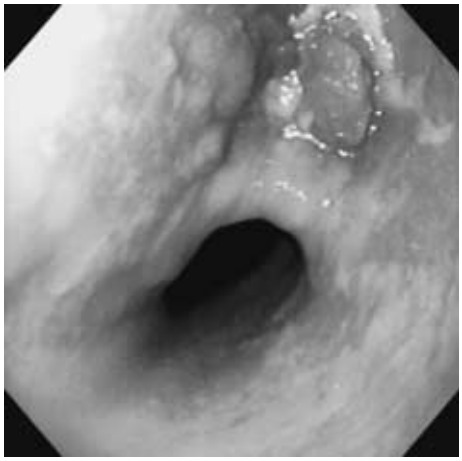

Fig. 3　Thoracic CT (enhanced) showed only dilation of the esophageal wall in the middle thoracic esophagus.

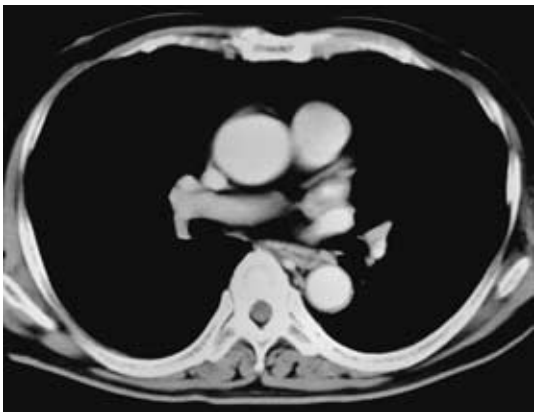

切除標本：集簇した隆起性病変は，1.5×1.3cm で，ほぼ憩室全体を占めており（**Fig. 4**），ルゴールで染まらなかった．

病理組織所見：憩室内に扁平上皮癌の増生が見られ，一部で粘膜下層にまで浸潤しており，sm_1，ly_0，v_0 であった（**Fig. 5**）．切除されたリンパ節 No. 108, 110, 111, 1, 2, 3, 7 には，転移は認められなかった．高齢でもあり，家族の希望により補助療法は施行しなかった．術後経過良好にて 16 日目に

退院し，1年9か月の現在，無再発生存中である．

考　察

本邦における食道憩室の発見頻度は，検診時約1%[4)5)]と比較的まれであり，その中に発生する食道癌は，八坂ら[6)]によるとその0.6%で，全食道癌の0.03%-0.2%[6)7)]と非常にまれである．今回我々が調べえた本邦報告例は，34例（論文12，抄録15）であり，これに自験例を加えた35例について文献的考察を加えた（**Table 2**）．

年齢は，33歳-78歳（平均66.4歳）であり，通常の食道癌に比べてやや高齢者に多い傾向にあった．性別は，通常の食道癌とほぼ同じ率で男性に多い．症状に関して，無症状症例が多いのは，健診時発見が多いためと思われる．占居部位は，通常の食道癌と同様にMtに多い．これは，食道憩室が中部食道に多いことに起因するものと思われる．憩室の大きさと腫瘍の大きさには相関はなかった．治療に関しては，近年は，通常の食道癌と同様に，食道切除がおおく，症例によっては憩室切除，放射線治療も行われているようである．進達度は，健診時発見が多いためか表在癌が多かった．リンパ節転移は，記載の明らかな15例中4例に認められた．リンパ節転移陽性例は，深達度pT1a，pT1b，pT2，pT3それぞれ1例ずつで

Fig. 4　Macroscopic examination. Protruding lesions occupied almost all area of the diverticulum.

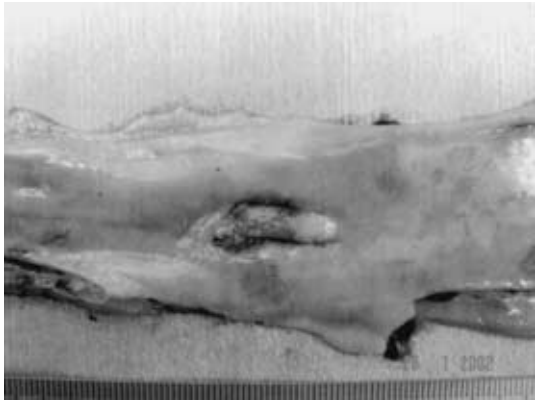

Fig. 5　Microscopic examination（H.E stain）. Squamous cell carcinoma was recognized in almost all area of the diverticulum（upper）and invaded in the submucosal layer（lower）. Div：Diverticulum

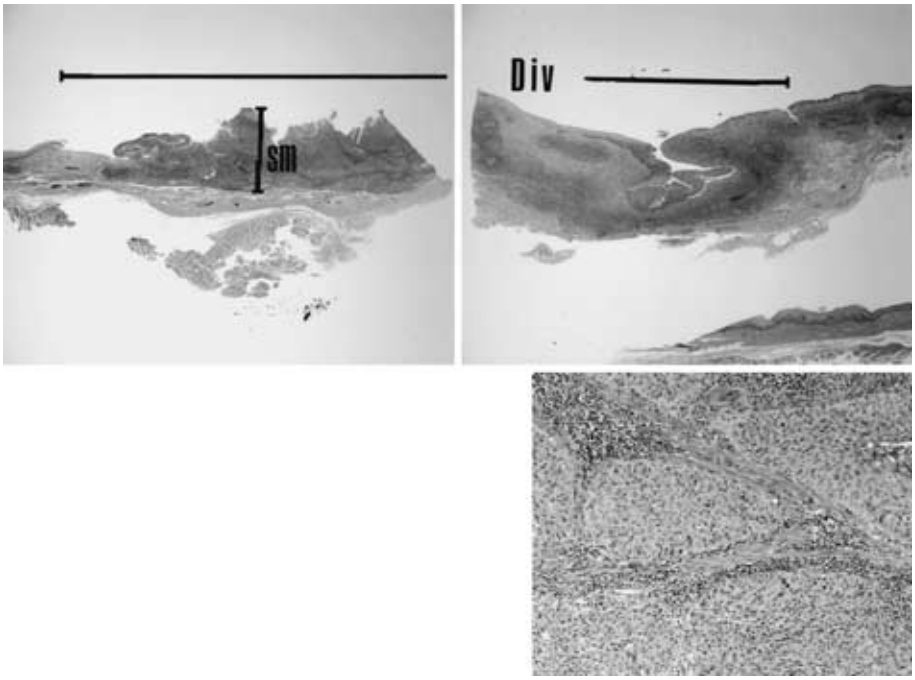

Table 2　A view of 35 cases with intraesophageal diverticular carcinoma in Japanease literature

1) Age：average 66.4（range 33 to 78）		
30-39	1	40-49　0
50-59	3	60-69　12
70-79	12	unknown　7
2) Sex：	male	25
	female	3
	unknown	7
3) Chief complaint：	no symptom	10
	chest pain	5
	dysphagia	9
	others	3
	unknown	8
4) Size of diverticulum：		
	1.5 × 0.8 cm-7.5 × 11 cm	
5) Size of carcinoma：		
	0.1 × 0.1 cm-4.4 × 2.2 cm	
6) Complication：		
esophageal carcinoma except for the diverticular area		3
gastric cancer		3
esophagobronchial fistula		1
cholecystolithiasis		2
perforation due to gastric ulcer		1
ectopic gastric mucosa in the diverticulum		1
7) Occupied lesion：	Ce	1
	Ut	5
	Mt	22
	Lt	2
	unknown	5
8) Treatment：	esophagectomy	21
	divertuculectomy	3
	radiation	4
	follow-up	1
	unknown	6
9) Depth of invasion：	pT1a	9
	pT1b	6
	pT2	1
	pT3	7
	pT4	0
	unknown	12
10) Histology：		
squamous cell carcinoma		25
adenocarcinoma		1
group Ⅴ		1
unknown		8

あった．組織型は，扁平上皮癌が多かった．腺癌症例[8]は，憩室内の異所性胃粘膜からの発生が疑われたものであった．憩室内癌の併存病変として，憩室部以外の食道癌，胃癌などの悪性腫瘍があった．八坂ら[6]は，食道憩室の4.5%に憩室内および他の部位の食道に癌を認めており，他病変を見落とさないように十分注意する必要があると思われた．

食道憩室内食道癌の報告例の中には，食道憩室の経過観察中に癌が発生した症例[9][10]もあり，食道憩室の治療方針決定時に念頭におく必要があると思われた．また，憩室内癌の内視鏡的粘膜切除術は，憩室壁の筋層，粘膜筋板が断裂，菲薄化，欠損して壁が菲薄化いる場合が多く，施行時の穿孔例[11]もあり，適応について考慮する必要があると思われた．また，憩室内癌の深達度診断は，憩室が食道から膨出しているため，憩室全体にバリウムが付着しにくく良好な二重造影像が得にくいこと，超音波内視鏡でもプローブが当てにくいことなどにより困難なことが多い．食道壁の粘膜筋板の菲薄化，欠損が癌の粘膜下への浸潤を容易にすること[1)2)]をかんがみ，憩室切除後思いもかけない深達度の深さに驚かされないよう早期癌を疑っても食道切除術も考慮に入れ術式を選択する必要があると思われた．本症例は，75歳と高齢であること，低肺機能であること，過去3回脳梗塞を起こしており，再発の危険が高く，現在意志の疎通に難があることを考え，縦隔鏡補助下の食道抜去術が施行された．

文　献

1) 奥芝秀一，松原敏樹，中川　健ほか：食道憩室癌と胃重複癌を伴う同時性三重癌の1例．Oncologia **22**：107―113, 1989
2) 池山　隆，服部龍夫，湯浅典博ほか：憩室切除を行った憩室内食道表在癌の1例．胃と腸　**35**：1557―1562, 2000
3) 日本食道疾患研究会編：臨床・病理食道癌取扱い規約．第9版．金原出版，東京，1999
4) 幕内博康，大森　泰，大上正裕ほか：食道憩室の病態と内視鏡処置．消内視鏡　**5**：1421―1428, 1993
5) 春日　清，小杉洋二，斉藤雅樹ほか：人間ドック

健診の上部消化管Ｘ線検査における食道所見についての検討．健康医 **4**：6―10, 1989
6）八坂 朗，嶺 博之，雷 哲明ほか：本邦における良性食道疾患に併存した食道癌．日消外会誌 **17**：681―689, 1984
7）千野 修，幕内博康，町村貴郎ほか：憩室内に発生した食道表在癌の２例．Gastroenterol Endosc **38**：303―309, 1996
8）八百坂透，森合哲也，宮川宏之ほか：中部食道憩室内腺癌の１例．Gastroenterol Endosc **25**：960, 1983
9）小竹英俊，佐藤義憲，鈴木教敬ほか：食道憩室に合併した扁平上皮癌の１例．日消病会誌 **81**：2623, 1984
10）藤崎真人，安藤暢敏，渡辺良友ほか：食道内癌の検討．日臨外医会誌 **41**：137, 1980
11）南出純二，小泉博義，森脇良太ほか：内視鏡的粘膜切除により穿孔を来した１例．日消外会誌 **27**：168, 1994

A Case of Esophageal Carcinoma of the Diverticulum
―A View of 34 Cases in Japanease Literature

Atsushi Adachi, Keijirou Tsutsui, Naofumi Takano and Tetsuji Uchiyama
Department of Surgery, Iwakuni Medical Center Hospital

Esophageal carcinoma of the diverticulum is very rare, and we report only the 35th case of intraesophagodiverticular carcinoma in the Japanease literature. A 75-year-old man with chest pain was found to have esophageal carcinoma of the diverticulum and hospitalized. Upper gastrointestinal series showed protruding lesions in the diverticulum 2.5×2.0 cm in the right wall of the middle thoracic esophagus. Esophagoscopy also showed irregular protruding lesions not dyed by lugol solution in the diverticulum 33 cm from the incisor. Thoracic CT and MRI showed dilation of the esophageal wall in the middle thoracic esophagus but no swelling of the lymph nodes. Blunt digital finger dissection of the esophagus with mediastinoscopy was done due to the patient ŝ age, pulmonary dysfunction, a history of 3 cerebral infarctions and dysphasia. The pathological diagnosis was moderately differentiated squamous cell carcinoma, sm in invasion depth. About the therapy of the intraesophagodiverticular carcinoma we have to think of the difficulty to diagnose of the invasion depth and the easiness to invade due to the thin wall.

Key words：esopageal diverticulum, intraesophagodiverticular carcinoma

〔Jpn J Gastroenterol Surg 37：483―487, 2004〕

Reprint requests：Atsushi Adachi Department of Surgery, Iwakuni Medical Center Hospital
3-6-12 Muranoki-cho, Iwakuni, 740-0021 JAPAN.