日消外会誌　37（5）：488～493，2004年

症例報告

血中CEA異常高値を呈した進行食道扁平上皮癌の1例

日本医科大学大学院医学研究科臓器病態制御外科学，日本医科大学多摩永山病院外科*

柏原　元　田尻　孝　宮下　正夫　野村　務
牧野　浩司　丸山　弘*　松谷　毅*　勝田美和子
笹島　耕二*　山下　精彦

血中carcinoembryonic antigen（以下，CEAと略記）値が異常高値を呈し，再発と治療効果に対して有用な指標となった進行食道扁平上皮癌の1例を経験したので報告する．症例は70歳の男性で，嚥下困難を主訴に，近医にて上部消化管内視鏡検査を施行．胸部上部食道に腫瘍を認め，生検にて扁平上皮癌と診断，精査加療目的に当科紹介となった．入院時血中CEA値は19ng/mlと高値を示した．諸検査にて他臓器病変は認めず，進行食道扁平上皮癌と診断し，術前化学放射線療法を施行後，右開胸開腹食道切除術施行．血中CEA値は2.0ng/mlと正常化し退院となった．その後，血中CEA値の上昇とともに右側反回神経リンパ節再発，吻合部浸潤の診断にて4回入院し，化学放射線療法および化学療法を施行．おのおのの入院治療後は腫瘍の縮小と血中CEA値の低下を認めたものの，最終的には再発腫瘍の増大のため術後24か月目に死亡した．

はじめに

腫瘍マーカーは患者に対する侵襲も少なく，担癌患者のスクリーニングおよび術後再発診断の補助手段として広く用いられている．食道扁平上皮癌ではsquamous cell carcinoma related antigen（以下，SCC抗原と略記）[1]やcytokeratin 19 fragment（以下，CYFRA21-1と略記）[2)3)]が比較的陽性率が高いとされているが，今回我々は血中carcinoembryonic antigen（以下，CEAと略記）値が異常高値を呈し，さらに再発と治療効果に対して有用な指標となった進行食道扁平上皮癌の1例を経験したので若干の文献的考察を加え報告する．

症　例

患者：70歳，男性

主訴：嚥下困難

既往歴：結核

家族歴：姉が乳癌，妹が肝臓癌．

喫煙歴：タバコ20本/日×40年間

現病歴：平成12年11月頃より嚥下困難を認め，平成13年1月，近医にて上部消化管内視鏡施行．胸部上部食道に2型腫瘍を認め生検にて中分化型扁平上皮癌と診断．同年2月，精査加療目的に当科紹介入院となった．

入院時現症：身長168cm，体重50kg，体重減少はなし．眼瞼結膜に貧血，黄疸を認めず，表在リンパ節は触知しなかった．

入院時検査所見：末梢血液，生化学的検査では異常を認めなかった．血清腫瘍マーカーはSCC抗原：0.8ng/ml，CYFRA21-1：0.1ng/mlと正常，

Table 1　Laboratory data on admission

WBC	8,000 /mm³	TP	6.7 g/dl
RBC	416 × 10⁴ /mm³	Alb	4.5 g/dl
Hb	13.2 g/dl	BUN	9.3 mg/dl
Ht	39.6 %	Cre	0.99 mg/dl
PLT	22.1 × 10⁴ /mm³	Na	145 mEq/l
AST	21 IU/l	K	4.1 mEq/l
ALT	11 IU/l	Cl	106 mEq/l
LDH	313 IU/l	CRP	0.1 mg/dl
ALP	172 IU/l	CEA	19 ng/dl
T-Bil	0.5 mg/dl	SCC	0.8 ng/dl
T-CHO	220 mg/dl	CYFRA21-1	0.1 ng/dl

＜2003年11月26日受理＞別刷請求先：柏原　元
〒113-8603　東京都文京区千駄木1―1―5　日本医科大学大学院医学研究科臓器病態制御外科学

Fig. 1 Upper endoscopic finding showed a 2type tumor located at the upper thoracic esophagus (a). After neoadjuvant chemoradiotherapy, a tumor was remarkably reduced (b).

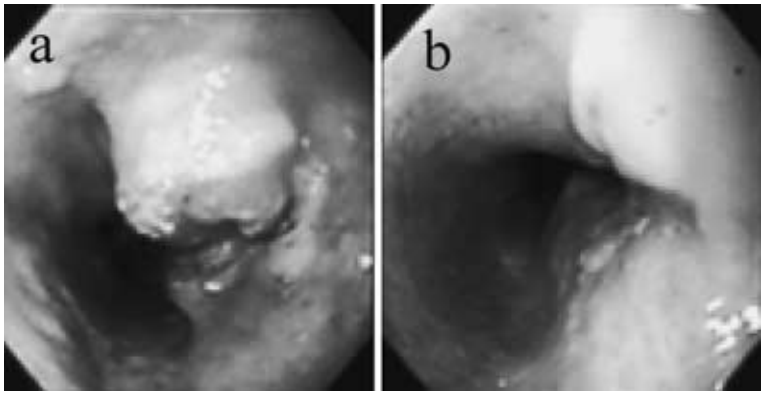

CEA 値は 19ng/ml (2.5ng/ml 以下) と高値を示した (**Table 1**).

上部消化管造影：胸部上部食道に不整な隆起像を認めた.

上部消化管内視鏡所見：上切歯列より 24～29 cm の部位に, 約 1/2 周性の 2 型腫瘍を認め, 生検にて中分化型扁平上皮癌と診断された(**Fig. 1a**).

胸部 CT：胸部上部食道に不整な壁肥厚像を認め, 気管を背側より圧排し気管浸潤が疑われた (**Fig. 2a**).

その他, 諸検査にて他臓器病変は認めなかった. 以上より食道扁平上皮癌, Ut, 2 型, T4N0M0, Stage III と診断. Cisplatin(15mg/m^2/day)5 日間, 5-FU (500mg/m^2/day) 5 日間, Leucovorin (20 mg/m^2/day) 5 日間, Radiation (2.1Gy/day×15 回)計 31.5Gy の Regimen で, 術前化学放射線療法 (neoadjuvant chemoradiotherapy) を施行し, 奏功度 Partial Response (PR) が得られ (**Fig. 1b, 2b**), 右開胸開腹食道切除術, 胃管再建, 頸部吻合, 胸骨縦切 3 領域リンパ節郭清を施行した.

病理組織学的所見：角化傾向を示す異型細胞が充実性の胞巣を形成し分布していた. CEA 組織染色では一部の扁平上皮とその角化部に染色陽性を認めた(**Fig. 3**). 中分化型扁平上皮癌, pT3, pN1, pM0, ie(－), ly0, v0, pStage III と診断された. 頸部食道傍リンパ節 (1/1 個), 胸部上部食道傍リンパ節 (1/2 個), 反回神経リンパ節 (3/7 個) に転移が認められ, CEA 組織染色において転移癌細胞の一部に染色陽性を認めた.

Fig. 2 Chest CT showed esophageal wall thickness in the upper thoracic esophagus and trachea exclusion by a tumor (a). After neoadjuvant chemoradiotherapy, a tumor was remarkably reduced (b).

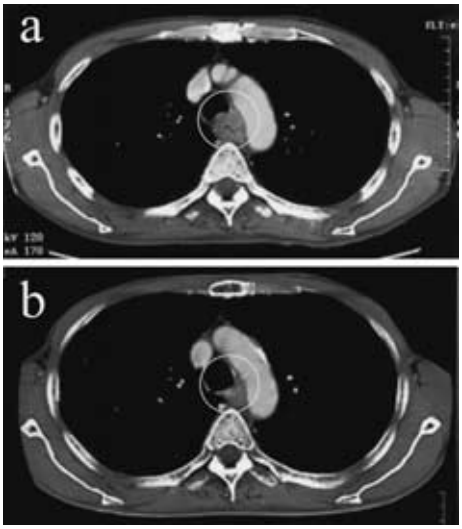

術後経過：血中 CEA 値は 2.0ng/ml と正常化し, 術後 24 病日に退院となった.

2 回目入院 (術後 7 か月)：外来経過観察中, 画像診断上再発を認めなかったが, 術後 4 か月目よ

Fig. 3　Microscopic appearance of the tumor was squamous cell carcinoma（a）.；（H.E.×20）
A positive staining for CEA was seen in patial of squamous cell and cornification of it（b）.；（CEA×20）

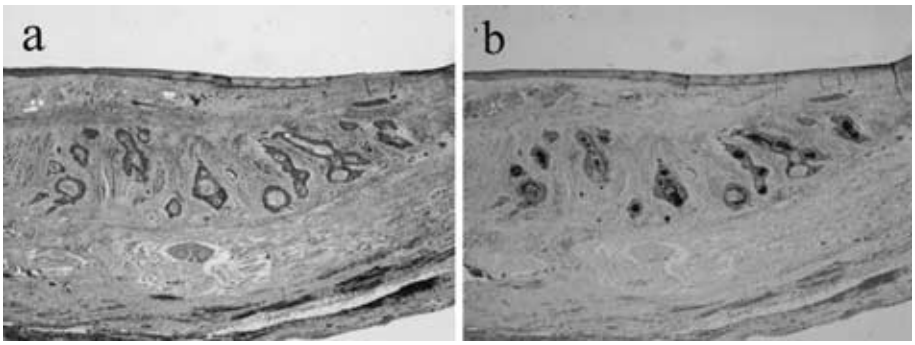

Fig. 4　Upper endoscopic finding showed invasion of a recurrent tumor to anastomosis（a）. After chemoradiotherapy, a recurrent tumor was remarkably reduced（b）.

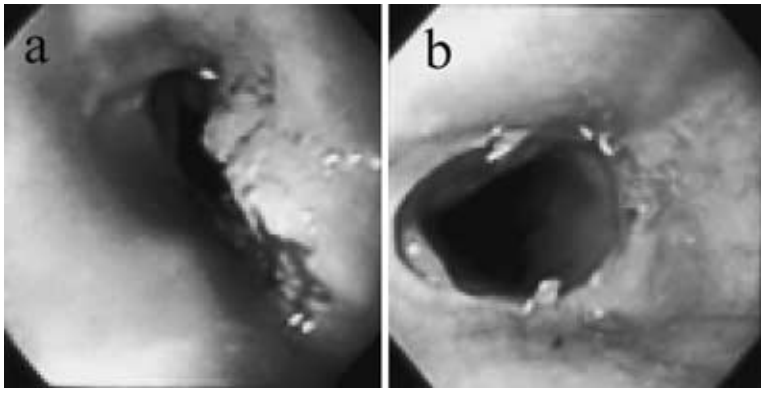

り CEA 値が再上昇したため７か月目に精査目的にて入院．CEA 値は 130ng/ml と高値を示した．諸検査にて，右側反回神経リンパ節転移再発および吻合部への浸潤と診断，肝転移などの他臓器転移は認めなかった．Nedaplatin（15mg/m^2/day）5 日間，5-FU（500mg/m^2/day）5 日間，Leucovorin（20mg/m^2/day）5 日間，Radiation（2.1Gy/day×16 回）計 33.6Gy の Regimen で化学放射線療法を施行し，腫瘍の著明な縮小および CEA 値 88.6ng/ml と低下を認めた（**Fig. 4,5**）.

３回目入院（術後 14 か月目）：外来経過観察中，再び CEA 値の上昇を認めたため精査加療目的に入院．CEA 値は 676ng/ml と高値を示した．内視鏡にて吻合部に隆起性病変を認め，生検にて扁平上皮癌の診断であった．前回入院と同様に右側反回神経リンパ節転移再発および吻合部への浸潤と診断，転移再発に対して Nedaplatin（15mg/m^2/day）5 日間，5-FU（500mg/m^2/day）5 日間，Leucovorin（20mg/m^2/day）5 日間の Regimen で化学療法を施行した．前回入院治療時，NCI toxicity criteria による grade 3 の白血球減少，grade 2 の発熱および食欲不振を認めたため，放射線に対する耐容線量も考慮し，放射線療法は施行しなかった．治療後，再発腫瘍の縮小を認めたが CEA 値は 877ng/ml と増加した．

４回目入院（術後 19 か月目）：右側反回神経リ

Fig. 5 Chest CT showed a recurrent tumor in the right side of anastomosis (a). After chemoradiotherapy, a recurrent tumor was remarkably reduced (b).

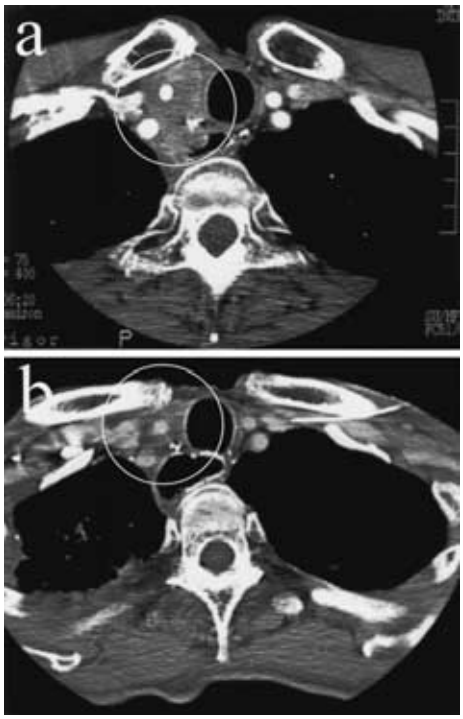

ンパ節転移の増大を認めたため，治療目的に入院．前回と同様の Regimen にて化学療法を施行した．CEA 値 1,930ng/ml，SCC 抗原 4.7ng/ml と高値であったが，化学療法後，腫瘤の縮小および CEA 値 1,610ng/ml, SCC 抗原 6.1ng/ml と CEA 値の低下を認めた．

5回目入院（術後22か月目）：再び同部位の腫瘤増大を認めたため，化学療法および疼痛管理目的に入院．CEA 値は 2,550ng/ml と高値を示した．前回と同様の Regimen にて化学療法を施行し CEA 値の低下（1,430ng/ml）を認めたものの治療効果は得られず，術後24か月目に死亡した（**Fig. 6**）．

術前術後を通じて，肝転移などの遠隔転移性病変は認められなかった．

考　察

各種腫瘍マーカーは担癌患者のスクリーニングおよび術後再発診断の補助手段として広く用いられている．CEA は 1965 年 Gold ら[4]により結腸癌と胎児結腸粘膜に存在する共通抗原として発見された胎児性蛋白の1つであり，現在消化器癌の腫瘍マーカーとして幅広く利用されている．他の消化器癌と比較して大腸癌，胃癌などで比較的陽性率が高いとされ，スクリーニングおよび術後再発

Fig. 6 Changes of serum CEA level following treatment.

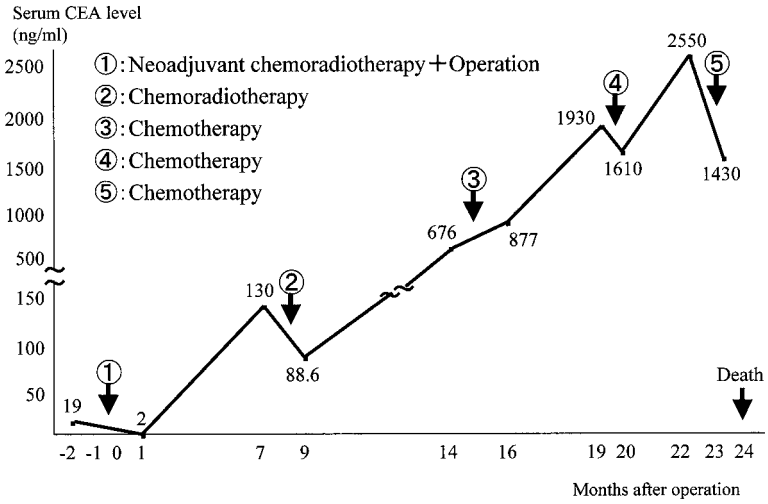

診断の補助手段として有用であると報告されている[5)~7)]．食道扁平上皮癌ではSCC抗原やCYFRA 21-1が比較的陽性率が高いとされているが[1)~3)]，これらと比較して血清CEA陽性率は高率ではない[8)]．一方，SCC抗原とCEAとのcombination assayにより，再発診断に有用であったとの報告もある[9)]．食道癌における血中CEA値の陽性率は諸家によりさまざまな報告があり，Alexanderら[10)]は70%（扁平上皮癌34例，腺癌3例），池田ら[1)]は16.9%，生田ら[9)]は15.6%，高橋ら[11)]は17%とし，報告により差がみられる．これは測定方法，背景因子，進行度，などの相違によるものと思われる．真船[12)]は，粘液染色およびCEA組織染色を行い，扁平上皮癌である食道癌組織に腺性成分が高率に認められることを報告し，食道癌におけるCEAはこの腺性成分に多く由来すると考えられ，腺性成分を有する食道癌では血清CEA値による経過観察も有用であると報告している．自験例では粘液染色（ムチカルミン染色）陰性で，CEA組織染色では陽性ではあるものの強発現はしていなかった．しかしながら，術後に血中CEA値が正常化し，またその後の治療においても再発腫瘍の著明な縮小とともに血中CEA値の低下がみられたことから，血中CEA高値は原発および再発腫瘍によるものであると考えられた．

食道癌術後の血中CEA値測定に関して，竹村ら[13)]は術前CEA値陽性例は術後も陽性で経過する症例が比較的多くみられ，このような症例では術後のCEA値測定による経過観察の意義は少ないと報告している．一方で，術前のCEA値が陽性で術後陰性化した症例でのCEA値の再上昇は食道癌再発あるいは他臓器重複癌を示唆し，このような症例では術後CEA値測定による経過観察が有用であるとしている．自験例でも，術前血清CEA高値を示し術後陰性化したが，その後再発とともにCEA値は再上昇し再発の指標となった．また，術前CEA値陰性例でも腫瘍の再発・進展に伴いその値が上昇する症例が約半数にみられ，再発後の治療効果の良い指標となる場合があるとの報告があり[9)]，治療効果の評価に対して有効であるという点でも自験例はあてはまるものであった．しかしながら，食道癌における血清CEA値は扁平上皮癌よりも腺癌に，高分化型よりも低分化型により高値であるとされ[14)15)]，食道扁平上皮癌において血清CEA値がこれほどの異常高値を呈したという報告は検索したかぎり本邦ではまれであり[16)]，その詳細は不明である．また，自験例ではCEA値が異常高値を呈しながらも術後経過を通じて他臓器への転移再発が認められなかったという点でも比較的まれな症例であったと考えられた．

食道扁平上皮癌においても，血清CEA値測定が必要不可欠な場合があり，今後同様の症例においても厳重な経過観察が必要であると考えられた．

本論文の要旨は，第58回日本消化器外科学会総会（2003年7月，東京）において発表した．

文　献

1）池田健一郎，寺島雅典，石田　薫ほか：食道扁平上皮癌患者におけるSCC抗原の腫瘍マーカーとして有用性に関する臨床的・基礎的研究．日外会誌　**92**：387―396, 1991

2）Yamamoto K, Oka M, Hayashi H et al：CYFRA 21-1 is a useful marker for esophageal squamous cell carcinoma. Cancer **79**：1647―1655, 1997

3）Tsuchiya Y, Onda M, Miyashita M et al：Serum level of cytokeratin 19 fragment (CYFRA21-1) indicates tumour stage and prognosis of squamous cell carcinoma of the oesophagus. Med Oncol **16**：31―37, 1999

4）Gold P, Freedman SO：Demonstration of tumor-specific antigens in human colonic carcinoma by immunological tolerance and absorption techniques. J Exp Med **121**：439―462, 1965

5）伊藤実紀子，竹田昌弘，小田桐恵美ほか：手術対象となった消化器癌における腫瘍マーカーの臨床的意義．癌の臨　**38**：137―144, 1992

6）田口鐵男，太田　潤，隅田周司ほか：癌治療における腫瘍マーカーの意義　消化器癌（食道，胃，大腸）．癌と化療　**14**：3004―3009, 1987

7）砂川正勝，佐々木欣郎，難波美津雄ほか：臨床に役立つ腫瘍マーカー　癌の治療効果と腫瘍マーカー　外科治療　胃癌・大腸癌・転移性肝癌．臨と研　**78**：1933―1935, 2001

8）島田英昭，磯野可一：腫瘍マーカーの選択と読み方　癌診断における腫瘍マーカーの有用性と限界　食道癌．臨と研　**75**：519―521, 1998

9）生田　肇，浜辺　豊，成田晃一ほか：食道癌術後

follow up における血中 CEA，SCC 抗原測定の有用性．日消外会誌 **29**：2069—2074, 1996
10）Alexander JC Jr, Chretien PB, Dellon AL et al：CEA levels in patients with carcinoma of the esophagus. Cancer **42**：1492—1497, 1978
11）高橋喜徳，北村道彦，鈴木裕之ほか：食道癌術後の腫瘍マーカー（CEA，SCC）測定の意義に関する検討．外科 **61**：1706—1708, 1999
12）真船健一：食道癌における腺性成分に関する組織化学的研究．日外会誌 **89**：162—172, 1998
13）竹村雅至，大杉治司，高田信康ほか：術前 CEA 陽性食道癌根治術施行例における術後の CEA 測定の意義．癌の臨 **48**：249—254, 2002
14）Wahren B, Harmenberg J, Edsmyr F et al：Possible tumor markers in patients with oesophagus cancer. Scand J Gastroenterol **14**：361—365, 1979
15）荻野知己，磨伊正義，上田 博ほか：血清 CEA 値高値を呈した食道原発性腺癌の一例．消外 **10**：867—871, 1987
16）秋岡清一，栗岡英明，内山 清ほか：CEA 高値で脳転移を認めた下部食道癌の 1 切除例．日臨外医会誌 **53**：2140—2144, 1992

A Case of Advanced Squamous Cell Carcinoma of the Esophagus with an Extremely High Serum Carcinoenbryonic Antigen Level

Moto Kashiwabara, Takashi Tajiri, Masao Miyashita, Tsutomu Nomura,
Hiroshi Makino, Hiroshi Maruyama*, Takeshi Matsutani*,
Miwako Katsuta, Koji Sasajima* and Kiyohiko Yamashita
Department of Surgery for Organ Function and Biological Regulation,
Nippon Medical School, Graduate School of Medicine
Department of Surgery, Tama-Nagayama Hospital, Nippon Medical School*

We report a case of advanced squamous cell carcinoma of the esophagus with extremely high serum CEA reflecting the period of recurrence and therapeutic effect. A 70-year-old man examined by upper gastrointestinal endoscopy due to dysphagia was found in endoscopic examination to have a tumor at the upper thoracic esophagus. Histological biopsy findings indicated squamous cell carcinoma. On admission, laboratory data showed serum CEA elevated to 19 ng/ml. Neoadjuvant chemoradiotherapy and right transthoracic esophagectomy with extended lymph node dissection were done. Serum CEA decreased to normal, 2.0 ng/ml, after surgery. After the first admission, he was admitted 4 more times for recurrence in lymph nodes and its invasion to an anastomosis. On each admission, serum CEA was extremely high. After chemoradiotherapy or chemotherapy, serum CEA decreased along with recurrent tumor size. He died of the disease 24 months after surgery.

Key words：carcinoembryonic antigen, esophageal squamous cell carcinoma

〔Jpn J Gastroenterol Surg 37：488—493, 2004〕

Reprint requests：Moto Kashiwabara Department of Surgery for Organ Function and Biological Regulation, Nippon Medical School, Graduate School of Medicine
1-1-5 Sendagi, Bunkyo-ku, Tokyo, 113-8603 JAPAN