日消外会誌　37（5）：494～499，2004年

症例報告

血管輪を伴う右側大動脈弓に合併した胸部中部食道癌の１切除例
―国内外における報告例の検討―

大阪府済生会泉尾病院外科
霜田　雅之　　山神　和彦　　肥田　侯矢　　吉田　　良
山本　秀和　　山本　栄司　　小西　靖彦　　武田　　惇

右側大動脈弓に合併した胸部食道癌の１手術例を経験した．患者は64歳の男性で食道透視，上部消化管内視鏡にて胸部中部食道癌と診断された．胸部単純X線写真，3D-CTで右大動脈弓を認め，左鎖骨下動脈が下行大動脈に存在する憩室から分岐する血管異常を認めた．術前化学療法後，左開胸下に食道亜全摘術・胸骨後経路胃管再建術を施行した．胸腔内操作で，食道前面に存在し大動脈憩室と左肺動脈との間にある左動脈管の切離を試みた．しかし，憩室壁は薄く，動脈管内に血流もあり，憩室から左動脈管を安全に同定することが困難であった．そこで左反回神経を追求することで左動脈管を確認，切離し，食道に到達できた．右大動脈弓を伴った食道切除術は，開胸法，血管系の変異に伴う手術手技に特別な注意が必要であり，術前の詳細な解剖学的検討を行うべきである．

はじめに

右側大動脈弓を伴った食道癌手術の報告はまれである．大血管の奇形である右側大動脈弓はいくつかのタイプがあるが，本症例のように下行大動脈に位置する大動脈憩室より左鎖骨下動脈が分枝，左動脈管の存在を主とした血管異常を認めるものが多い．また，大動脈憩室と左肺動脈を結ぶ動脈管により血管輪が形成されており，血管輪によって囲まれた食道に達するには動脈管の切離が必要である．それゆえに，術前に詳細な解剖学的特殊性を検索，検討をしたうえで適切な手術法を選択しなければならない．

症　　例

患者：64歳，男性

主訴：嚥下困難

家族歴：特記事項なし．

既往歴：61歳・虫垂切除術．62歳・脳梗塞．63歳・狭心症にて冠動脈ステント埋め込み．

習慣：飲酒・1～3合/日×45年間

喫煙・40本/日×45年間

現病歴：生来嚥下困難はなかったが，平成14年6月より嚥下困難を認めた．症状が増悪するため，同年8月当院消化器内科受診した．上部消化管内視鏡検査で食道癌と診断，手術目的にて当科へ転科となった．

入院時現症：身長161cm，体重67kg，血圧122/70 mmHg，脈拍60/分，整．貧血，黄疸はなく，頸部や鎖骨上リンパ節は触知せず，心肺に病的雑音はなかった．

入院時検査所見：一般血液，生化学検査は異常なく，腫瘍マーカー（SCC，CEA）も正常範囲であった．胸部単純X線写真で右大動脈弓を認めた（**Fig. 1**）．

上部消化管造影および内視鏡検査所見：胸部中部食道（Mt）に3分の2周，長径46mmの陰影欠損像を認めた．気管分岐部上で血管輪によると考えられる部分的食道の圧迫を認めた．なお，陰影欠損像は血管輪よりも肛側に存在していた（**Fig. 2**）．上部消化管内視鏡検査では門歯列より約30 cmの食道にほぼ全周性で境界が比較的明瞭な潰瘍を伴う隆起型の腫瘍を認めた．生検にて高分化

＜2003年12月19日受理＞別刷請求先：霜田　雅之
〒551-0032　大阪市大正区北村3―4―5　大阪府済生会泉尾病院外科

Fig. 1 Plain chest X-ray showed the right aortic arch.

Fig. 2 Esophageal Barium study showed an elevated lesion measuring 46mm in length (short arrow), and oppression point of esophagus by vascular ring (long arrow).

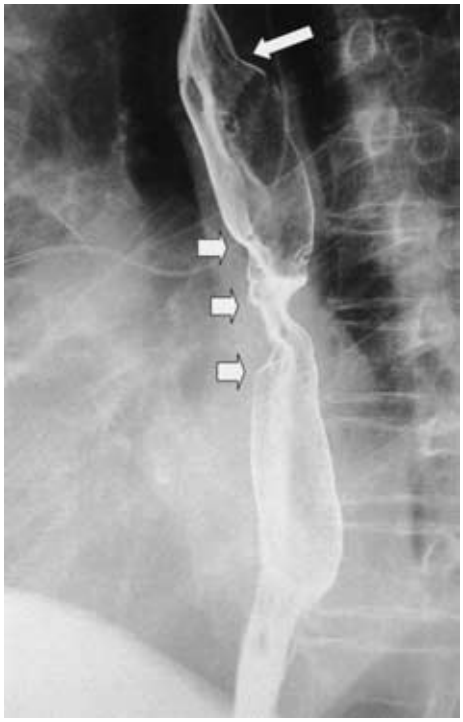

Fig. 3 3-dimmention CT scan showed the right aortic arch of the Stewart type II. AA：Ascending aorta, LPA：Left pulmonary artery, DA：Descending aorta, LCCA：Left common carotid artery, LSA：Left subclavian artery, Div.：Diverticulum of descending aorta

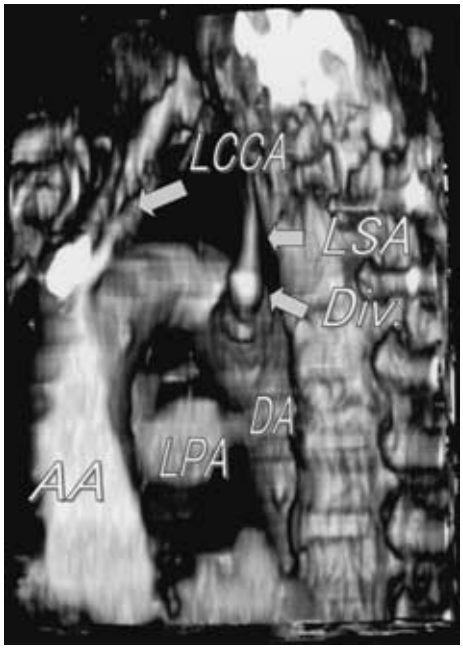

型扁平上皮癌と診断された．

頸部, 胸部, 腹部 CT 所見：胃小彎リンパ節の腫大を認めたが肝，肺に転移はなかった．胸部 3D-CT（**Fig. 3**）では上行大動脈から左総頸動脈，右総頸動脈，右鎖骨下動脈が順次心臓側より分岐していた．そして下行大動脈に憩室が存在し，左鎖骨下動脈がこの憩室より分枝しているのが特徴的であった．

以上の所見より右大動脈弓合併食道癌と診断した．術前の進行度評価は T2N2M0 Stage III であった．術前化学療法として，低容量 FP 療法(5-fluorouracil 500mg/day 連日投与，Cisplatin 10 mg/day 5 投 2 休，4 週投与）を施行した．1 クール終了時で原発巣および腹部リンパ節の縮小を認め，手術を行った．

手術所見：左第 5 肋間で開胸した．中下部食道は下行大動脈の前左方にあり，横隔膜部では正常

Fig. 4　The operative finding before division of the left ductus arteriosus. Eso.：esophagus, LVN：left vagus nerve, LSA：left subclavian artery, LDA：left ductus arteriosus, LRLN：left recurrent laryngeal nerve, Div.：Diverticulum of descending aorta

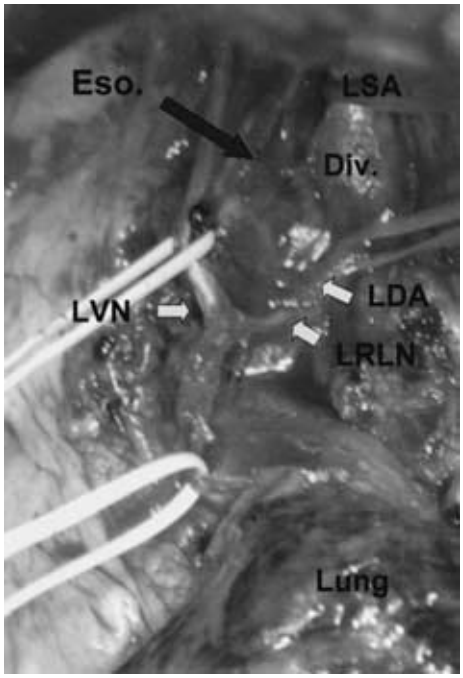

Fig. 5　Schema of Stewart type II (with left ductus arteriosus). RCCA：right common carotid artery　RSA：right subclavian artery　LCCA：left common carotid artery　LSA：left subclavian artery　LDA：left ductus arteriosus　Div.：diverticulum

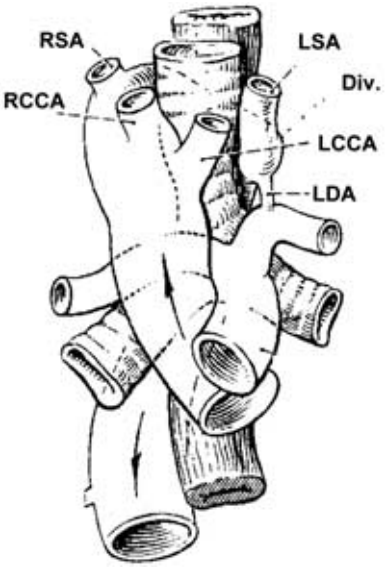

位置の食道裂孔を通っていた．腫瘍は気管分岐部のやや尾側に触知された．左鎖骨下動脈基部に動脈憩室を認めた．憩室から左動脈管を探求したが術前の想像より深く，動脈管の肺動脈側には拍動を認め，大動脈憩室の壁も薄かった．剥離中に動脈管を損傷するおそれがあるため，動脈管自体を剥離することをやめて左の迷走神経から分枝する左反回神経を追求した．反回神経より浅い層にあるものを一括して結紮することにより左動脈管を安全に同定切離することができた（**Fig. 4**）．血管輪を形成し食道を圧排していた左動脈管を結紮切離し，食道を開放した．腫瘍右側は縦隔内で周囲組織と強固に癒着しており，右胸膜まで達していた．腫瘍の周囲組織への浸潤と判断した．切除はしえたものの，腫瘍残存の可能性が高いと考え，頸部および右上縦隔の郭清を省略した．胸部食道を全摘，胸骨後経路で胃管を挙上し頸部食道胃管吻合で再建した．

切除標本・病理組織所見：腫瘍の大きさは42×32mmで高分化型扁平上皮癌であった．病理組織学的には断端は腫瘍壊死組織でviableな腫瘍細胞は認めなかった．pT4, inf beta，pN2（No. 3, 1/3），pIM0, pPM0, pDM0, pEM0, ly1, v1のStageIVaで根治度Bであった．

経過：術後補助療法は行わず，現在術後12か月経過し生存中である．

考　察

右大動脈弓に合併した食道癌手術についての以前の報告例から，左動脈管は容易に確認できると術前には考えていた．しかし，実際は深部に存在しており安全な剥離は困難であった．自験例では同定が容易な左迷走神経から左反回神経を同定し，これを追求することによって左動脈管を確認できた．動脈管内には血流を認め，損傷による大出血を回避できた．左反回神経からの同定方法は，今後同様な症例の手術に際し参考になると考える．

Table 1 The reported cases of esophageal cancer with right aortic arch

Case	Year	Auther	Age	Sex	Location	Type (Stewart)	Approach (thoracotomy)	Reconstruction	Stage
1	1974	Souma[6]	62	M	Mt	Ⅰ	Left	retrosternal/eso-gastric	Ⅲ
2	1979	Yokota[7]	65	F	Ut	Ⅰ	Not resected	(−)	Ⅳb
3	1989	Itou[8]	?	?	?	Ⅱ	Left	?	?
4	1993	Nakamura[9]	56	M	Mt	Ⅱ	Left	retrosternal/eso-gastric	Ⅳb
5	1993	Nakamura[10]	52	M	Ut	Ⅰ	Left	retromediastinal/eso-gastric	Ⅰ
6	1997	Terasita[11]	58	M	Ut	Ⅱ	Left	?	0
7	1997	Matsui[12]	65	M	MtLt	Ⅱ	Left	?	Ⅱ～Ⅲ
8	1997	Saitou[13]	68	M	UtMt	Ⅰ	Left	?	Ⅲ
9	1997	Saitou[13]	60	M	UtMt	Ⅰ	Left + sternotomy	?	Ⅳb
10	1998	Yano[14]	52	M	Mt	Ⅱ	Left	retrosternal/eso-gastric	Ⅳb
11	1998	Kinosita[15]	61	M	Mt	Ⅱ	Left + sternotomy	retrosternal/right colon	Ⅲ～Ⅳ
12	1998	Tamura[16]	60	M	Ut	Ⅱ	Left + right	retrosterna/eso-gastric	Ⅲ
13	1998	Yamatsuji[17]	62	M	UtCe	Ⅰ	Left door open	antesternal/right colon	Ⅲ
14	1999	Guillum[18]	70	M	Ut	Ⅱ	Left	? /eso-gastric	Ⅱ
15	1999	Guillum[18]	59	M	Ut	Ⅱ	Left	? /eso-gastric	Ⅱ
16	1999	Guillum[18]	53	F	Lt	Ⅰ	Not resected	(−)	Ⅲ
17	1999	Guillum[18]	30	M	Lt	Ⅰ	Left	?	Ⅳb
18	2001	Sunada[19]	67	M	MtLt	Ⅱ	Left	retromediastinal/eso-gastric	?
19	2001	Sunada[19]	73	M	MtLt	Ⅰ	Not resected	(−)	Ⅳa
20	2001	Yamatsuji[20]	71	M	MtUt	Ⅰ	Left door open	antesternal/right colon	Ⅲ
21	2001	Amano[21]	60	M	Mt	Ⅱ	Left	retrosternal/eso-gastric	Ⅳa
22	2001	Amano[21]	66	M	UtMtCe	Ⅱ	Left + sternotomy	retrosternal/eso-gastric	0
23	2002	Isiguro[4]	58	M	Ut	Ⅱ	Left	retrosternal/eso-gastric	0
24	2003	Ours	64	M	Mt	Ⅱ	Left	retrosternal/eso-gastric	Ⅳa

Stewart type Ⅰ:right aortic arch with mirror image　type Ⅱ:right aortic arch with aberrant left subclavian artery　eso-gastoric: esophagogastric anastomosis

右側大動脈弓の出現頻度について，Kasai ら[1]は内外の臨床および解剖の論文より約 0.1-0.2% と述べている．内蔵逆位症による右側大動脈弓が最も頻度が高く，本症例のように内臓逆位を伴わない右大動脈弓は約 0.04% となる[2]．右側大動脈弓については Stewart ら[3]の分類が汎用されている．自験例は 3 つある Type の Type II に相当し，下行大動脈に憩室が存在し，ここより左鎖骨下動脈が分岐する．さらに，その憩室と左肺動脈間に左動脈管があり，血管輪を形成してこの中を食道が走行している（**Fig. 5**）．右大動脈弓の異型の中では最も多くみられ，先天性心疾患の合併頻度は低い．Type II の次に多い Type I は正常左大動脈弓の鏡像型である．また，Type III は左鎖骨下動脈が大動脈弓とは独立して存在するもので頻度はまれである．

右側大動脈に合併した食道癌の報告例はまれである．国内外では自験例ならびに学会発表例も含めると 24 例の報告が存在した（**Table 1**）[4)6)～21)]．最近になって報告例が増えてきており，またほとんどが，本邦からの報告（自験例が 20 例目）であった．右側大動脈の主な症状として血管輪が食道を圧迫することによる嚥下困難があげられる．しかし，自験例では生来何の症状も認めていなかった．また，**Table 1** で癌の発生部位が上部食道（血管輪より口側と推定される）に多いことがわかる（50%）．血管輪による食道の圧排があると食物の停滞による慢性的刺激が生じ，癌発生の一因となっている可能性がある．ただ，自験例では中部食道発生でありこの点においても血管輪との関連の可能性は低い．また，一般の食道癌発症年齢に比較して発症年齢が低い傾向にあると報告されているが[4]，今回の集計では平均 62.1 歳と食道癌全国登録集計[5]と変わらなかった．自験例も 61 歳で

あり，血管輪の存在と食道癌発症年齢との因果関係ははっきりしない．

手術が施行された22症例では左開胸開腹にて左動脈管の切離による血管輪の開放と，胸部食道全摘術および縦隔リンパ節郭清が行われたものがほとんどであった．一般的には，右側大動脈弓合併胸部食道への到達経路は左開胸が良いとされる[6]．これは，大動脈弓の解剖学的位置による手技上の利点や左動脈管の処理を同時に行えること，術後の呼吸機能障害の軽減という意味では有利である．自験例でも同様の理由で左開胸を用いた．

報告例によれば，再建経路のほとんどは，胸骨後経路，胃管再建が採用されていることがわかる．血管系の変異を伴った右大動脈弓症例では，後縦隔経路よる再建は再建臓器による大動脈憩室の損傷，大動脈，気管による再建臓器の圧迫のため避けるべきとされている[20]．本症例では局所での腫瘍の残存の可能性もあり，胃管を用いて胸骨後経路再建を行った．

本症例に対する手術の重要ポイントの1つに，動脈管の同定切離がある．冒頭で述べたように，胸腔内操作ではまず左動脈管の切離を目指すが，大動脈憩室を目標に追求することが困難な場合が予想される．憩室は壁が薄く，動脈管も血流が存在し，術中操作により出血の可能性がある．そこで，同定の容易な左迷走神経とこれから分岐する左反回神経をたどり，動脈管を同定する有用性を本稿で最も強調したい．この方法により神経を確実に温存しつつ安全に動脈管を切離することが可能であった．術前の十分な解剖学的知識の検討と確認が生かされたと考えている．

文　献

1) Kasai T, Kohara M, Inatomi Y et al：A case of the right-sided arch of aorta with the left subclavian artery as its last branch. Acta Anat Nippon **37**：267—268, 1962
2) Biederman F：Der rechtsseitige Aortenbogen im Roentgenbild. Fortschr Geb Roentgenstrahlen Nuklear Med **43**：168—187, 1931
3) Stewart JR, Kincaid OW, Titus JL：Right aortic arch：plain film diagnosis and significance. Am J Roentgenol **97**：377—389, 1966
4) 石黒秀行，桑原義之，篠田憲幸ほか：右側大動脈弓に合併した食道表在癌の1切除例．日消外会誌 **36**：85—90, 2003
5) 食道疾患研究会編：Comprehensive registry of esophageal cancer in Japan(1997)．2 nd Edition. 日本食道疾患研究会事務局，東京，2001, p164
6) 相馬民太郎，河野光紀，小泉博義ほか：血管輪を伴った胸部中部食道癌の1治験例．胸部外科 **28**：590—595, 1975
7) 横田侃児，池添潤平，曽根脩輔ほか：心疾患を伴わない右側大動脈弓の3症例．臨放線　**24**：483—488, 1979
8) 伊藤紀之，内田　恒，大坂喜彦ほか：右側大動脈弓に伴った食道癌の1例．日胸外会誌　**37**：2591, 1989
9) 中村正治，宮本幸男，大和田進ほか：血管輪を伴う右大動脈弓を合併した胸部中部食道癌の1手術例．日胸外会誌　**41**：72—77, 1993
10) 中村英美，井手博子，江口礼紀ほか：右側大動脈弓に合併した0-II型食道粘膜癌の1例．消内視鏡の進歩　**42**：169—172, 1993
11) 寺下幸夫，桑原義之，川村弘之ほか：右側大動脈弓に合併した食道表在癌の1例．日臨外医会誌 **58**：1935, 1997
12) 松井隆則，秋山清次，関口宏之ほか：右側大動脈弓を合併した胸部食道癌の1手術例．日臨外医会誌　**58**：488, 1997
13) 斎藤礼次郎，北村道彦，鈴木裕之ほか：右大動脈弓を伴った食道癌の2手術例．日臨外医会誌 **58**：488, 1997
14) Yano M, Shiozaki H, Murata A et al：Successful Resection of thoracic esophageal cancer associated with the right aortic arch. Surg Today **28**：76—78, 1998
15) 木ノ下義宏，鶴丸昌彦，宇田川晴司ほか：右側大動脈弓を伴った食道癌の1切除例．日消外会誌 **31**：616, 1998
16) 田村洋一郎，佐藤道夫，和田則仁ほか：右大動脈弓を合併したIu食道癌に対する両側開胸による食道切除例．日消外会誌　**32**：917, 1998
17) 山辻知樹，猶本良夫，白川靖博ほか：右大動脈弓に合併した頚胸境界部食道癌に対する切除術．手術　**53**：1819—1823, 1999
18) Guillem P, Fontaine C, Triboulet JP：Esophageal cancer resection and right aortic arch：successful approach through left thoracotomy. Dis Esophagus **12**：212—215, 1999
19) 砂田祥司，小関萬里，中場寛行ほか：右大動脈弓を伴った胸部食道癌の2例．日消外会誌　**34**：1147, 2001
20) 山辻知樹，猶本良夫，大川尚臣ほか：右大動脈弓に合併した胸部食道癌の2切除例　左ドアオープン法によるアプローチ．日臨外会誌　**62**(増)：

586, 2001
21）天野高行，鶴丸昌彦，鎌野俊紀ほか：右大動脈弓を伴った食道癌の2手術例．日外科系連会誌 **26**：764, 2001

A Case Report of Mid-Thoracic Esophageal Cancer Resection with Right Aortic Arch（RAA）Associated with a Vascular Ring

Masayuki Shimoda, Kazuhiko Yamagami, Koya Hida, Ryo Yoshida, Hidekazu Yamamoto, Eiji Yamamoto, Yasuhiko Konishi and Jun Takeda
Department of Surgery, Osaka Saiseikai Izuo Hospital

A 64-year-old Japanese man diagnosed with midesophageal cancer and a concomitant right aortic arch had an aberrant left subclavian artery originating from a diverticulum at the descending aorta. Ductus arteriosus（DA）between the diverticulum and left pulmonary artery oppressed the esophagus, an anomaly known as vascular ring. Left thoracotomy was applied in esophageal resection, starting with division of DA. In our experience, DA encirclement is dangerous because the aortic diverticulum wall is thin, whereas blood flow is detected at the pulmonary DA. It should be stressed that following the left recurrent laryngeal nerve ensures safe indication and division of DA.

Key words：esophageal cancer, right aortic arch, vascular ring

〔Jpn J Gastroenterol Surg 37：494—499, 2004〕

Reprint requests：Masayuki Shimoda　Department of Surgery, Osaka Saiseikai Izuo Hospital
3-4-5 Kitamura, Taishou-ku, Osaka, 551-0032 JAPAN