日消外会誌　37（5）：500～505，2004年

症例報告

胃癌開腹手術後に四肢に一過性の神経麻痺を認めた2症例の検討

大阪大学大学院病態制御外科
三吉　範克　　藤原　義之　　瀧口　修司　　宮田　博志
安田　卓司　　矢野　雅彦　　門田　守人

胃癌にて開腹手術を施行した2症例に，術直後より，それぞれ一過性の腕神経叢麻痺，腓骨神経麻痺を認めた症例を経験した．症例1：50歳の男性で，開腹手術後より両側足背部のしびれ感および両下腿の運動障害を認めた．Vit B12を投与し理学療法を行い，1か月後，足関節の背屈困難もほとんど消失し退院となった．症例2：46歳の男性で，開腹手術直後より両上肢の知覚および運動麻痺を認めた．ステロイド，Vit B12を投与し理学療法，星状神経節ブロックを行った結果，術後6か月で全治した．術中の体位による合併症として，まれに腓骨神経麻痺，腕神経叢麻痺が挙げられる．その発生要因としては，術中肢位による神経の過伸展，圧迫が主なものと考えられている．今回われわれは，胃癌手術後に総腓骨神経麻痺および両側腕神経叢麻痺をきたした症例を経験したので，文献的考察を加え報告する．

症　例

症例1：50歳，男性

主訴：食後膨満感

家族歴：特記すべきことなし．

既往歴：特記すべきことなし．

現病歴：2002年6月，食後の腹部膨満感を自覚し近医受診．上部消化管内視鏡検査にて幽門前庭部小彎側前壁よりにType 2胃癌を認め，同年7月23日手術目的で入院となる．

入院時現症：身長171cm，体重68kg，BMI 23.3．眼瞼結膜に貧血認めず，眼球結膜に黄疸を認めなかった．表在リンパ節は触知しなかった．腹部は平坦かつ軟で，肝脾は触知しなかった．

上部消化管内視鏡検査：幽門前庭部小彎側前壁よりにType 2胃癌を認めた．

胸腹部CT：膵頭部腹側に3cm大のリンパ節腫大を認めた．肝，肺に転移巣は認めなかった．

以上より，幽門前庭部小彎側中心にほぼ全周性に広がり十二指腸球部に直接浸潤を認める進行胃癌で深達度SE，Stage IVと考えた．よって，術前化学療法（FP＋Docetaxel全身化学療法：5FU 600mg，CDDP 17.5mg×5日間，Docetaxel 100 mg×1日間）を2クール施行した．化学療法終了後CTによる効果判定で縮小率65%となりPRと判断し，同年9月12日膵頭十二指腸切除術を施行した．

手術および麻酔：全身麻酔および第Th10/11チュービングによる硬膜外麻酔を用いた．手術体位は仰臥位とし，両膝裏面にスポンジパッドを挿入し，両下肢に間歇的駆動ポンプベルトを使用した．上腹部正中切開にて開腹した．主病巣が幽門輪を越えて十二指腸球部への浸潤を認めたため膵頭十二指腸切除術，D3郭清を施行した．手術時間12時間15分，出血量1,750ml．術中特に問題なく手術終了とした．最終診断は，fT3, N3, P0, H0, M0, fStage IVであった．

術後経過：術後3日目より両側の足背部のしびれ感を感じたが，手術直後は硬膜外麻酔を併用していたことから十分な所見はとれなかった．足の下垂，疼痛は顕著ではなかったが，両足関節の背屈困難を認めた．その後もしびれ感，背屈困難は持続するも増悪することはなかった．術後12日目に至り，両側足背のしびれ感は改善せず持続し，歩きにくい感じがするとの訴えがあり，整形外科を受診したところ，両側の下腿外側から足背にか

＜2003年12月19日受理＞別刷請求先：三吉　範克
〒537-8511　大阪市東成区中道1―3―3　大阪府立成人病センター消化器外科医局

けての知覚異常，知覚過敏ならびに足の背屈力低下所見から両側腓骨神経麻痺と診断された（**Fig. 1**）. VitB12, VitE 投与し, リハビリテーションを開始すると同時に尖足予防に装具を装着することとなった．その後，しびれ感，背屈困難は改善し，術後 21 日目に測定した脛骨神経, 腓骨神経の運動神経伝達速度は正常値を示し，知覚神経伝達速度も正常範囲内であった．退院時，術後 38 日目にはしびれ感，背屈困難はほとんど消失し，神経麻痺はほぼ全治した（**Table 1**）.

症例 2：46 歳，男性

主訴：特記すべきことなし.

既往歴：特記すべきことなし.

現病歴：1 か月前健診にて上部消化管造影検査施行し，胃角から幽門前庭部小彎側に 2 型の胃癌が疑われ，手術目的で入院となった.

現症：痩せ型．身長 173cm，体重 52.8kg BMI 17.64. 眼球結膜に貧血を認めず，眼瞼結膜に黄疸を認めなかった．胸郭の異常，胸部打聴診も異常なかった．腹部平坦，軟．肝脾は触知しなかった．表在リンパ節は触知しなかった．頸部は外見上異常なく，両肩関節の運動障害や形態異常も認めなかった．X 線写真上も頸肋を認めず，鎖骨，上部肋骨にも異常を認めなかった.

上部消化管内視鏡検査：胃角から幽門前庭部小彎に白苔を伴う Type 2 病変を認めた.

胸腹部 CT：胃小彎，総肝動脈，脾動脈，腹部大動脈周囲に 1cm 大までのリンパ節腫大を認めた．肝，肺に転移巣は認めなかった.

漿膜浸潤陽性胃癌であることより，術前に腹腔内留置チューブより腹腔内化学療法（CDDP 20 mg／body／day × 5 days， MMC 20 mg／body／day×1 day）を施行した．その後，L 領域 Type 2 胃癌（cT3，cN3，cStage IV）の診断にて同年 6 月 25 日幽門側胃切除術を施行した.

手術および麻酔：全身麻酔および硬膜外麻酔を用い，右橈側皮静脈に静脈内留置針を挿入し術中持続点滴を行った．手術体位は，肩当てを用いず背部に枕を入れる仰臥位（傾斜 0 度），両上肢 90 度外転とした．手術は，上腹部正中で切開し，腫瘍を幽門前庭部に硬結として触知したため，予定通り幽門側胃切除術，2 群および 16 番リンパ節郭清，Billroth I 法にて再建した．手術時間 3 時間 40 分．術中大きな合併症なく，麻酔終了後覚醒も順調であった．術後診断は，fT3, N2, P0, H0, CY0, fStage IIIB であった.

Fig. 1 The lesion of sensory nerve palsy on the day 12 after operation in case 1.

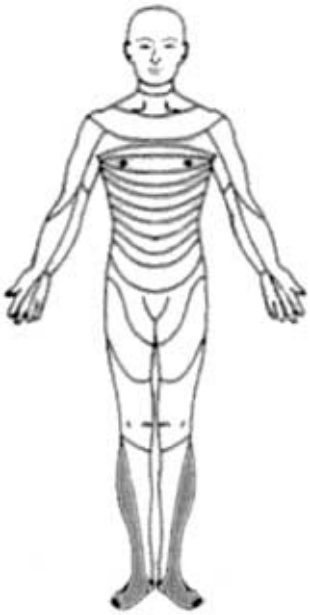

Table 1 Clinical course and MMT in case 1.

date		2002/9/24	2002/10/15
postoperative day		day 12	day 33
Peroneal rt.	Tibialis ant.	1	3 +
	Ex. hallucis	1	3 +

術後経過：術後 10 時間目に両手のしびれ感を訴えた．両上肢の運動麻痺も認められ，ベッドから手を挙げることが出来なかった．しかし，胸部から下肢に至るまでの麻痺は全く認めなかった．知覚麻痺は左右とも C5 から C8 の領域にわたり，運動麻痺は左右とも三角筋から各指の屈筋と伸筋まで，すなわち C5 から Th1 までの範囲であった（**Fig. 2**）. Horner sign は認めなかった．術後 1 日目に整形外科を受診し，両側腕神経叢麻痺と診断

された．ただちにステロイドとVit B12を投与し，リハビリテーションを開始した．また左手母指，示指のしびれ感が強くC6領域の知覚障害を認めたため術後7日目に麻酔科を受診し，星状神経節ブロックを術後8日目より連日12日間，その後週1回の割合で6週間にわたり施行した．術後8日目の徒手筋力検査では三角筋から各指の屈筋および伸筋まで左右とも筋力3以下，ことに左は上腕二頭筋が筋力1であった．術後15日目の徒手筋力検査では右上肢は筋力4以上まで回復したが左上肢に関しては三角筋が筋力3であるほか，その他の筋は筋力2以下，上腕二頭筋については筋力1であった．その後，次第に回復を認め，術後約1か月で知覚麻痺の範囲は左母指と示指，すなわちC6の領域に残すのみとなった．徒手筋力検査では，左の上腕二頭筋で筋力2，それ以外の筋では筋力4以上まで回復した．術後31日目に測定した尺骨神経と正中神経，橈骨神経の運動神経伝導速度は正常値を示し，知覚神経伝導速度も正常範囲内であった．術後3か月で就労．このころには左手のしびれも消失，握力も右41.5kg，左31.5kgと改善し，麻痺もほぼ全治した（**Table 2，Fig. 3**）．

Fig. 2　The lesion of sensory nerve palsy on the day 1 after operation in case 2.

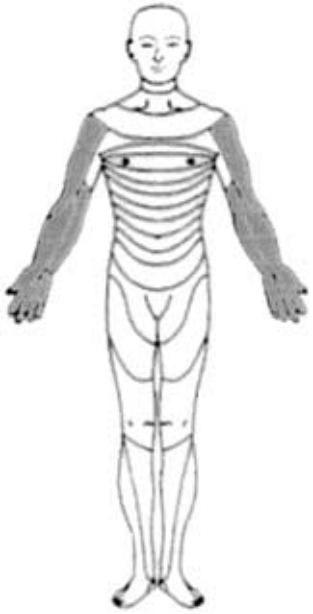

考　察

今回胃癌術後に神経麻痺が現れた2症例は，いずれも術前より神経障害などの問題点を認めておらず，また手術時の体位は消化器外科領域の手術では広く用いられる仰臥位であった．

症例1でみられるような手術に伴う腓骨神経麻痺は砕石位手術後や膝関節部の手術後にしばしば認められ，症状としては一過性の下肢のしびれ，運動障害などが挙げられる．人工膝関節置換術後における本症の発症率は0.3～10%と報告されており[1]，Horlockerら[2]は発症の危険因子として，砕石位，下肢および膝関節の外旋，過伸展，長時間手術，硬膜外チュービングによる麻酔薬の持続注入，術前より存在する神経障害，神経栄養血管の阻血，糖尿病の存在が重要であると報告している．このなかでも砕石位に起因するものは広く知られており，これは解剖学的に腓骨神経が腓骨小頭の下を前下方に走行し深腓骨神経と浅腓骨神経に分かれているため，術中腓骨小頭部に膝を支える支柱が圧迫することで神経障害を受けやすいた

Table 2　Clinical course and MMT in case 2.

date		2003/6/26	2003/7/3	2003/7/10	2003/7/16	2003/8/1
postoperative day		day 1	day 8	day 15	day 21	day 36
Musculo lt.	Biceps brachii	1	1	1	1	2
Radial lt.	Triceps brachii	1	1	1	1	4
	Brachioradialis	1	1	1	1	4
	Ext. carpi radialis	1	1	2	3	4
	Ext. carpi ulnalis	1	1	2	3	4
Median lt.	Flex. Carpi radialis	3	4	4	4	5

Fig. 3 Clinical course and MMT in case 2.

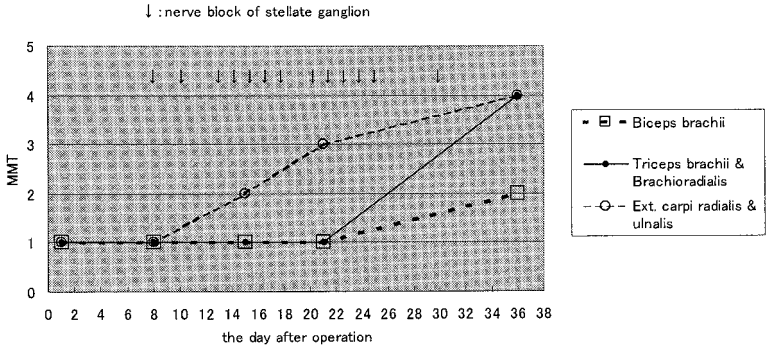

めと考えられる．また，山本ら[3]は膝関節の過伸展も原因と考えられる2症例を報告している．一方，今回のような仰臥位術後に生じた腓骨神経麻痺は報告例が少ない．仰臥位での腓骨神経麻痺の原因としては，長時間にわたる同一体位での固定方法の不備[4]，膝部屈曲，下肢外旋に基づく腓骨神経の圧迫[5)6]，手術器具による神経の圧迫[7]，持続硬膜外麻酔用のチュービングによる神経圧迫[8]，筋弛緩剤使用による膝関節過伸展の助長や術者による膝部への荷重[9]などがこれまでに挙げられている．また，深部静脈血栓予防のために用いた弾性包帯による神経周囲の血流障害がこれらを助長するのではないかという報告もある[10]．症例1における腓骨神経麻痺の原因としては，膝下にスポンジパッドを敷き膝下でベルト状の抑制帯を巻いたことで腓骨骨頭を圧迫し，またこれが12時間以上にわたる術中での膝関節の過伸展を助長させたのではないかと考えられた．自験例を含む本邦22例の報告[1)3)9]をみても手術時間はいずれも5時間以上にわたっている．腓骨神経麻痺の予防策として，腓骨骨頭部の圧迫を避ける腓腹筋固定という方法が用いられることもあるが，河野ら[9]は仰臥位での手術時における体位の工夫として膝上部大腿後面にスポンジパッドを敷き，膝窩部をやや屈曲させた状態にしてベルト状の抑制帯で膝上部を固定すべきだと述べている．本症は自然治癒が期待できるとされるが，術後硬膜外麻酔によって発見が遅れた症例では遷延したという報告例[2]もあり，そのため早期発見が重要であると考えられる．治療法としては消炎鎮痛剤，ビタミンB12投与など保存的治療のほか萩原ら[1]は低周波治療などの理学療法は神経症状回復のみならず，血流改善作用も有しておりその有用性を述べている．治療期間は7週間から長いもので1年という報告例があるが一般的に6か月を要するといわれている[11]．

症例2について，術中体位による腕神経叢麻痺はいくつか報告例がある．腕神経叢麻痺の発生機序について以前は手術体位によって鎖骨や第1肋骨による腕神経の圧迫が原因であるとされていたが，現在では術中の体位により腕神経が過伸展されることによって発生するとされている[12]．一般に肩関節が外転，外旋，伸展位をとることで腕神経叢が上腕骨頭や小胸筋腱などを迂回し異常に伸展されてneurapraxiaの状態に陥るものと考えられ，軸索断裂にまで至るものはきわめて少ないと考えられる[13]．腕神経叢麻痺を引き起こす可能性のある体位をとる際の注意点について，Brittら[14]は背部に枕を入れて上肢を強く外転させる体位は，小胸筋腱を緊張させ後方へ移動させるので腕神経叢も偏位させる原因となり，そのため上肢を外転させる際は90度以下の前方屈曲にとどめるべきであると報告している．自験例を含め術後腕神経叢麻痺をきたした症例を術中体位により分類すると仰臥位をとった症例では10例の報告[15)～18]がみられ，仰臥位で背部に枕を入れ上肢を外転したもの8例，仰臥位で上肢外転の1例，仰臥位で

両上肢の極度な挙上（Hands up 体位）1例となっている．経過についてはいずれの症例も10か月以内に全治または略治に至っている．そのほか，側臥位で上肢外転の1例[17]，Trendelenburg 体位の21例[15)17)～22)]の報告についても，いずれも10か月以内に全治または略治に至っている．また，2時間程度の手術で発生を認めた報告例[23)]もあり，手術時間の長さに関わらず注意が必要であると考えられる．腕神経叢麻痺の予防策として，Westin[24)]は足の固定と上肢の外転を45度でやや前方に向けることにより全606例において腕神経叢麻痺を予防しえたと報告しているが，症例によってはどうしても上肢を外転する必要がある場合もあり，症例ごとの注意が必要であると思われる．

術後の腓骨神経麻痺，腕神経叢麻痺はその体位と肢位によることが判明しているので，その予防には個々の症例に応じた術者も含め周囲の注意が必要である．

文　献

1）萩原雅彦，横田　崇，鎌田竜彦ほか：腹腔鏡下前立腺全摘除術後に認められた総腓骨神経麻痺の1例．臨泌　**56**：439―441, 2002
2）Horlocker TT, Cabanela ME, Wedel JW：Does postoperative epidural analgesia Increase the risk of peroneal nerve palsy after total knee arthroplasty. Anesth Analg **79**：495―500, 1994
3）山本みつる，外山憲人，山本寿美子ほか：全身麻酔後に生じた総腓骨神経麻痺の2例．日手術医会誌　**14**：113―114, 1993
4）Parks BJ：Postoperative peripheral neuropaties. Surgery **74**：348―357, 1973
5）Hatano Y, Arai T, Iida H：Common peroneal nerve palsy. Anaesthesia **43**：568―569, 1988
6）亀山良旦，入間田悌二，長谷川隆一：開心術後の腓骨神経麻痺の2例．麻酔　**44**：1735, 1995
7）Mizoguti M, Tanaka K, Narita M：Postoperative lower limb paralysis due to retractor. J Anesth **10**：225―226, 1996
8）James F, David N：Epidural anesthesia and peroneal nerve injury. Analg **77**：864―873, 1993
9）河野靖生，飛永羊子，伊藤貴彦ほか：仰臥位術後に一過性の総腓骨神経麻痺を生じた3症例．日臨麻会誌　**18**：719―723, 1998
10）山口光幸，川村智恵子，赤池達正：長時間仰臥位手術後に生じた総腓骨神経麻痺．日臨麻会誌　**20**：389, 2000
11）中戸川倫子，荒井育子，山崎浩史ほか：口腔癌再建手術症例の術後合併症に関する検討．日口腔外会誌　**50**：529, 2001
12）佐藤太一郎，七野滋彦，秋田幸彦ほか：Trendelenburg 体位によると思われた両側腕神経叢麻痺の1例．麻酔　**9**：1408―1413, 1986
13）星　秀逸：上肢の神経麻痺．消外　**8**：882―883, 1985
14）Britt BA, Gordon RA：Peripheral nerve injuries associated with anaesthesia. Can Anaes Soc J **11**：514, 1964
15）Ewing MR：Postoperative paralysis in the upper extremity. Report of five cases. Lancet **1**：99, 1950
16）Kiloh LG：Brachial plexus lesions after cholecystectomy. Lancet **258**：103, 1950
17）Clausen EG：Postoperative(“anesthetic”)paralysis of the brachial plexus. A review of the literature and report of nine cases. Surgery **12**：933, 1942
18）Petrick EC：Paralysis of the brachial plexus following elective surgical procedures. Anesth Analg **34**：119, 1955
19）高橋敬蔵，早川聿朗，外丸輝明ほか：術後上腕神経麻痺の1症例．昭和医会誌　**33**：326, 1973
20）渡辺　明，江面祐幸，石橋仁子ほか：婦人科手術後に起こった腕神経叢麻痺．産と婦　**28**：552, 1961
21）Raffan AW：Post-operative paralysis of the brachial plexus. B M J **3**：149, 1950
22）Duhe ̈her KG：Nerve injuries following operations；A suvey of cases occurring a six-year period. Anesthesiology **11**：289, 1950
23）松田　努，小杉好紀，岩本靖彦：腹腔鏡視下手術後に発生した腕神経叢麻痺の経験とその対策．日産婦東京会誌　**45**：174―176, 1996
24）Westin B：Prevention of upper-limb nerve injuries in Trendelenburg position. Acta Chir Scand **108**：61, 1954

Two Cases of Transient Nerve Palsy of Extremities after Surgical Resection of Gastric Cancer

Norikatsu Miyoshi, Yoshiyuki Fujiwara, Shuji Takiguchi, Hiroshi Miyata,
Takushi Yasuda, Masahiko Yano and Morito Monden
Department of Surgery and Clinical Oncology, Graduate School of Medicine, Osaka University

We report 2 cases of transient peroneal nerve palsy and brachial plexus palsy after surgical resection for gastric cancer. Case 1：A 50-year-old man undergoing pancreatoduodenectomy for advanced gastric cancer of the spine reported numbness and weakness in both feet on the day after surgery. The administration of Vitamin B12 and physical rehabilitation were successful and he was discharged a month after surgery without any neurological deficits. Case 2：A 46-year-old man undergoing distal gastrectomy for gastric cancer of the spine with both arms abducted at 90 °reported weakness in both arms on the day after surgery. The administration of steroids and vitamin B12, nerve block of the stellate ganglion, and physical rehabilitation were conducted and, 3 months after the surgery, he returned to work free of any deficits. The peroneal nerve palsy and brachial plexus palsy after abdominal surgery are very rare and few reports have been published. Intra operative overstretching and suppression of the nerves is assumed to be the main cause of palsy, suggesting the need to pay greater attention to the surgical position of patients during surgery.

Key words：surgical resection for gastric cancer, brachial plexus palsy, peroneal nerve palsy

〔Jpn J Gastroenterol Surg 37：500—505, 2004〕

Reprint requests：Norikatsu Miyoshi Department of Surgery, Osaka Medical Center for Cancer and Cardiovascular Diseases
1-3-3 Nakamichi, Higashinari-ku, Osaka, 537-8511 JAPAN