日消外会誌　37（5）：506～511，2004年

症例報告

十二指腸進展早期胃癌の１例

産業医科大学第１外科
中山　善文　　門脇　康二　　平田　敬治
日暮愛一郎　　永田　直幹　　伊藤　英明

十二指腸進展をきたす胃癌はその多くが進行胃癌であり，早期胃癌ではまれである．今回我々は十二指腸に3.8cm進展した早期胃癌の手術症例を経験したので報告する．症例は59歳の女性で，平成12年2月心窩部不快感を主訴に近医を受診し，上部消化管内視鏡検査を施行した．胃前庭部から十二指腸球部にかけて広い顆粒状隆起性病変を認めた．精査加療のため，当科へ紹介され入院となった．上部消化管内視鏡検査の生検の結果はgroup 5の腺癌であった．十二指腸浸潤を伴った早期胃癌の術前診断のもと，十二指腸球部を含む幽門側胃切除術（D1）を施行した．切除線の決定には術中内視鏡を使用した．病理組織検査の結果，高分化型腺癌，sm，n0，pw（－），dw（－）であった．現時点での十二指腸進展早期胃癌の手術法については，過不足のない切除線とリンパ節郭清範囲の決定が重要と思われた．

はじめに

十二指腸進展をきたす胃癌はその多くが進行胃癌であり[1)~3)]，早期胃癌はまれである．今回我々は，十二指腸に3.8cm浸潤した早期胃癌の手術症例を経験したので若干の文献的考察を加えて報告する．

症　　例

症例：59歳，女性

主訴：心窩部不快感

既往歴：平成12年2月，心窩部不快感を主訴に近医受診．上部消化管内視鏡検査で，前庭部から十二指腸球部にかけて広い顆粒状隆起性病変を認め，生検の結果，高度異型を伴う腺腫であった．また，他にも5個の亜有茎性ポリープを認めた．精査加療のため，当科外来紹介受診となった．

家族歴：母　大腸癌，父　糖尿病　狭心症

既往歴：特記事項なし．

入院時現症：身長142cm，体重51.1kg．頭頸部，胸部，腹部に異常所見を認めなかった．

入院時検査所見：血算，生化学検査，腫瘍マーカーは異常所見を認めなかった（**Table 1**）．

＜2003年12月19日受理＞別刷請求先：中山　善文
〒807-8555　北九州市八幡西区医生ヶ丘1―1　産業医科大学第１外科

Table 1　Laboratory data on admission

Hematology		γ-GTP	46 IU/*l*
WBC	7,500 /mm³	T-cho	285 mg/dl
RBC	378 × 10⁴ /mm³	TG	172 mg/dl
Hb	11.3 g/dl	BUN	11 mg/dl
Ht	37.6 %	Cre	0.6 mg/dl
Plt	30.7 × 10⁴ /mm³	Na	143 mEq/*l*
Serum biochemistry		K	4.5 mEq/*l*
TP	6.4 g/dl	Cl	106 mEq/*l*
Alb	4.2 g/dl	AMY	100 IU/*l*
T-bil	0.6 mg/dl	CRP	0.1 mg/dl
AST	21 IU/*l*		
ALT	13 IU/*l*	Tumor marker	
LDH	182 IU/*l*	CEA	2.5 ng/ml
		CA19-9	25.5 U/ml

上部消化管造影検査：胃幽門前庭部後壁から十二指腸球部にかけて，表面顆粒状の隆起性病変を認めた（**Fig. 1A，B**）．壁の硬化はみられず，早期の病変と思われた．

上部消化管内視鏡検査：胃前庭部後壁に表面粗大顆粒状の隆起性病変を認め幽門輪に連続していた（**Fig. 2A**）．幽門輪では全周性の病変で，十二指腸球部は後壁中心に同様の病変が認められ，小彎側に発赤を伴う陥凹性病変を認めた（**Fig. 2B**）．

入院後，上部消化管内視鏡検査で生検を再検し

Fig. 1 Upper gastrointestinal seriese revealed a wide polypoid lesion from antrum to duodenal bulbus.（A）Double contrast（B）Compression study

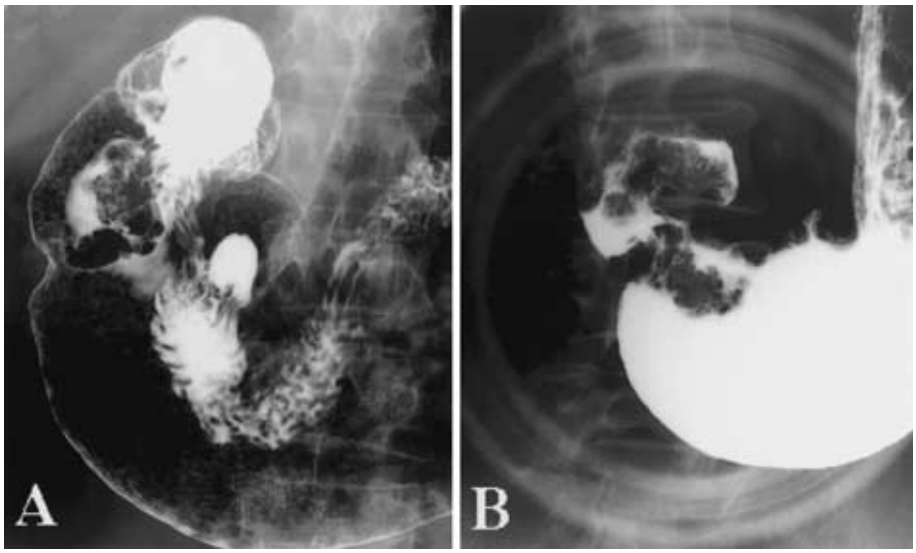

Fig. 2 Gastrointestinal endoscopic examination revealed（A）polypoid lesion at the prepyloric area and（B）polypoid lesion in the dudenal bulbus.

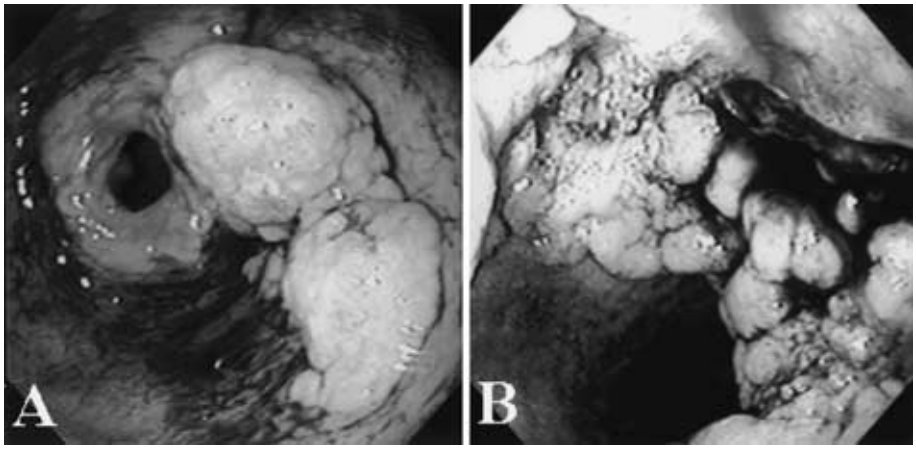

たところ group 5 の中分化型腺癌であった．また，他のポリープに対して内視鏡的ポリープ切除術を施行した．これらの病理結果はすべて過形成性ポリープであった．十二指腸進展を伴った早期胃癌の術前診断のもと，十二指腸球部を含む幽門側胃切除術（D1)(No. 3，4d，5，6）を施行した．

手術所見：病変は幽門輪を中心に柔らかい腫瘤として触知し，漿膜面の変化は認められなかった．十二指腸切除断端の決定に術中上部消化管内視鏡検査を行った．内視鏡で腫瘍の肛門側を確認して切除線を決定した．結果的に病変部から 1.5cm 離れたところで切除し，十二指腸は約 5.5cm 切除した．

切除標本：病変は幽門輪をはさんでほぼ全周性に胃側に 4cm の I＋IIa＋IIc 病変が広がり，幽門輪状筋の肛門縁から十二指腸側に 3.8cm の I＋IIa

Fig. 3　Macroscopically, resected specimen showed (A) I+IIa+IIc lesion which is 4 cm in length in the stomach and I+IIa lesion which is 3.8 cm in length in the duodenal bulbus. (B) Mucosal invaded area indicating a partion surrounded by dotted line, submucosal invaded area indicating a partion surrounded as solid line.

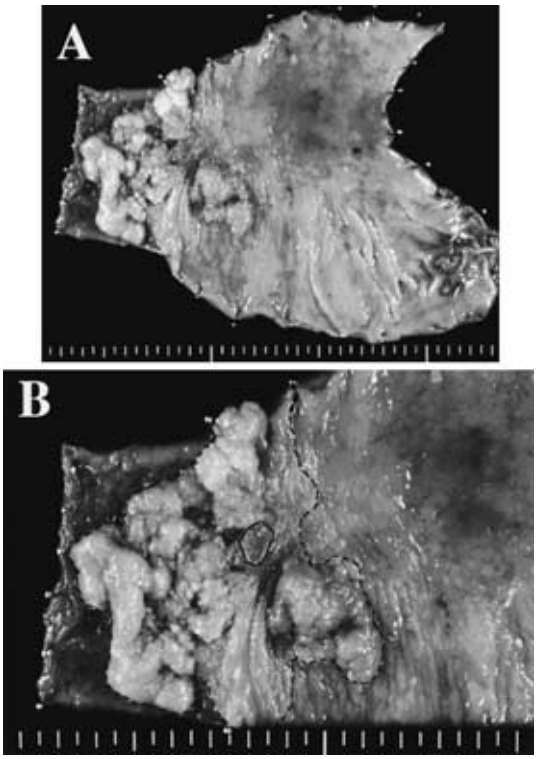

Fig. 4　Histopathological finding showed a well differentiated adenocarcinom partially mixed with a moderately differentiated adenocarcinoma. (A) Loupe finding (cross section, HE stained. ×2.5). Microscopic photographs (HE stained. ×200) showed (B) moderately differentiated adenocarcinoma in submucosal invaded lesion at the pyrolic area and (C) well differentiated adenocarcinoma in mucosal invaded lesion at the duodenal area.

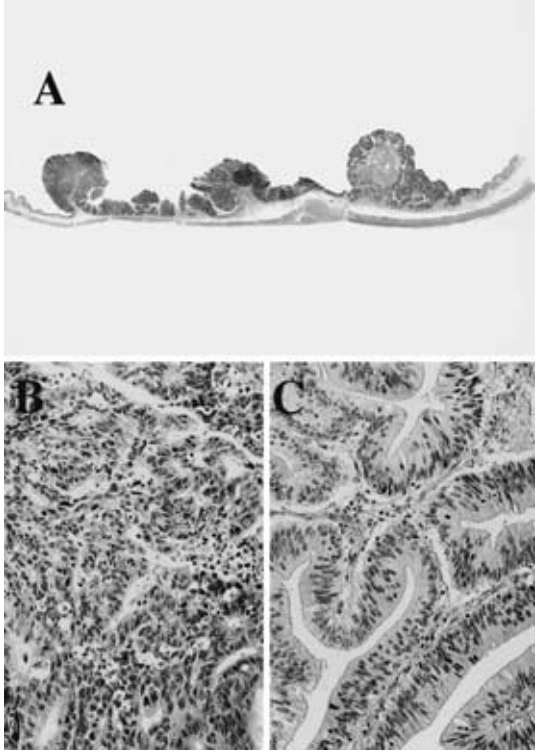

病変が広がっていた（**Fig. 3A**）．**Fig. 3B** において，点線で囲まれた部分が深達度が m で，実線で囲まれた IIc の部分の一部に sm 浸潤が認められた．したがって，この病変は幽門輪の一部に sm 浸潤があり，大部分は m の早期癌であった．

病理所見：ルーペ像で連続した病変であった（**Fig. 4A**）．病理組織検査の結果，高分化型腺癌，sm，n0，ly0，v0，pw（−），dw（−）であった．胃幽門部の病変は tub1, 幽門輪部は一部 sm 浸潤があり，この部分のみ IIc 病変で，tub2（**Fig. 4B**）であった．また，十二指腸部の病変は tub1 であった（**Fig. 4C**）．

術後経過は良好で, 術後 19 日に軽快退院となった．現在，術後 3 年 10 か月で再発を認めず，健在である．

考　察

胃癌の十二指腸進展は諸家の報告では，手術症例の 9.2〜37.3% に認められており, 決して少ない頻度ではないが，そのほとんどが進行胃癌である[1)2)4)5)]．十二指腸進展早期胃癌の手術症例はまれであり，過去の報告例は約 40 例程度認められたが，そのうち，詳細な記述のあった文献からの 23 症例に自験例を加えた 24 例について検討した（**Table 2**）．

肉眼型は陥凹型（IIc，III）が 7 例，隆起型（I, IIa）が 10 例，混合型（IIc+IIa など）が 6 例，表

Table 2 Reported case of early gastric cancer with duodenal invasion

Author	Type	Location	Size（cm）	Histologic type（duodenum）	Depth（duodenum）	n	Length of invasion（cm）	Literature
Ishii（1975）	depressed	LD, circ		tub	m（m）	0	0.7	1
	elevated	LD	3.0 × 1.5	pap	sm（m）	0	0.5	
Kuwayama（1976）	depressed	LD, ant-less	4.0 × 3.5	pap（por）	m（m）	0		6
Uchida（1979）	depressed	LD, circ	3.2 × 2.5	por	m（m）	0	0.7	2
	mixed	LD, 1/2 ≦	3.5 × 2.1	tub1	sm（sm）	0	0.2	
	elevated	LD, 1/2 ≧	3.0 × 1.5	pap（pap）	sm（m）	0	0.5	
Kuwata（1981）	depressed	LD, less		sig	sm（m）	0	0.5	7
	elevated	LD, gre		tub1（pap）	sm（m）	0	0.6	
	elevated	LD, less		pap	sm（m）	0	0.2	
	mixed	LD, post		tub2	sm（m）	0	0.1	
	mixed	LD, less	3.0 × 1.5	tub2	sm（m）	0	0.2	
	depressed	LD, less	3.5 × 2.1	tub2	sm（m）	0	0.1	
	mixed	LD, less	3.0 × 1.5	pap	sm（m）	0	0.5	
Katoh（1993）	elevated	LD, circ	6.8 × 3.6	tub1（pap）	m（m）	0	1.6	8
Nakazawa（1994）	depressed	LD, ant-gre	1.0 × 1.0	tub1（tub1）	m（sm）	0	0.3	9
Boku（1996）	elevated	LD, circ	7.0	tub1	sm（m）	0	4.0	10
Itoh（1996）	mixed	LD, less	4.5 × 3.5	tub1（pap）	sm（m）	0	2.5	11
Matsumoto（2000）	elevated	LD, less	2.5 × 0.9	sig	m		0.3	12
	elevated	LD, gre-post	2.5 × 1.0	sig	sm		1.0	
	elevated		3.0 × 1.3	mod	m		0.3	
	elevated		6.5 × 2.3	mod	m		0.3	
	superficial		4.5 × 4.5	mod	sm		0.5	
Yasuda（2000）	depressed	LD, circ	7.2 × 1.5	sig（por）	m（m）	0	1.1	13
Our case（2001）	mixed	LD, circ	8.5 × 7.5	tub1（tub1）	sm（m）	0	3.8	

面進展型と表現してあった症例が1例であった．2/3の症例が隆起型を含むものであった．大きさは記載のあった19例の最大経の平均は4.2cmで，自験例が最大であった．十二指腸への進展距離は記載のあった症例で0.1～4.0cmで平均0.9cmであった．組織型はpapが4例，tub1が7例，tub2が6例，tubとのみ記載が1例，porが2例，sigが4例で，分化型が多かった．進行胃癌症例では低分化型など分化の程度の低い癌ほど十二指腸進展例が多いとの報告があるが[1)2)]，早期胃癌では，高分化型で隆起型の癌に十二指腸進展例が多かった．このことは，中・低分化で陥凹型の早期胃癌は浸潤傾向が強く，発見時にはすでに，進行癌になっている場合が多いのではないかと思われた．深達度はmが9例，smが15例で，十二指腸への進展部での深達度はmが17例，smが2例であった．表記のあった19例においてリンパ節転移は認められなかった．

十二指腸進展早期胃癌を診断する場合，早期十二指腸癌の胃進展，または早期胃癌と早期十二指腸癌の合併の鑑別が必要である．本症例では，1）病変が胃から十二指腸へ連続して広がっていること，2）十二指腸に存在する癌は腺構造が保たれており，胃の幽門腺構造と類似し，ブルンネル腺を有する十二指腸の腺構造とは違うこと，3)最深部が幽門輪にあり，胃の上皮が存在する場所であること，4）胃癌と十二指腸癌の頻度が違うこと，などの理由により，十二指腸進展早期胃癌と診断した．また，本症例の場合，幽門輪のsm浸潤部でtub2を示し，他の部位でtub1を示した理由は，腫瘍のheterogeneityのためと考えられた．

早期胃癌が十二指腸に進展しにくい理由としては，1）異なった腺構造が相接するため癌に親和性がなく浸潤しにくいこと[14)]，2）十二指腸の粘膜固有層では上皮下，腺間結合織，粘膜筋板などの格子状繊維が密生しこれらが侵入を妨げている

こと[15]などが考えられている．

十二指腸進展の術前診断について，自験例を含めて4例で可能であった[8)11)12)]．いずれも隆起型の高分化型であった．低分化型は肉眼観察より組織学的な進展が広く，特に微細な病変における術前の十二指腸進展の診断は困難と思われる．術前の胃病変における深達度診断に関しては，超音波内視鏡検査が試みられているが，施設間で正診率に格差があり，工夫の余地があると思われた[12)]．

手術術式としては十二指腸進展部の肛門側断端が確保できるまで十二指腸を切除した幽門側胃切除術が行われていた．十二指腸進展距離が長い場合は，本症例のように術中内視鏡を使用し十二指腸切除線を決定することが安全であると考えられた．本症例では病変の肛門側まで十二指腸と膵臓の剥離は可能であったが，剥離が不可能なほど十二指腸進展距離が長い場合は，術中粘膜切除術の追加が必要になると思われた．進行胃癌十二指腸進展例では，進展距離が1cm以上の症例はリンパ節転移を起こしやすいが[1)2)16)]，十二指腸進展早期胃癌の切除例においては，リンパ節転移の報告はない．しかしながら，早期胃癌では，sm癌におけるリンパ節転移が10数パーセント認められることもあり，胃癌治療ガイドラインでは病変の位置や組織型や大きさによってリンパ節郭清の範囲を決定している．したがって，十二指腸進展早期胃癌症例におけるリンパ節郭清の範囲はm癌では近傍のリンパ節（D1）だけでよいと思われるが，sm癌においてはNo. 12などの郭清の追加を考慮すべきものと思われる．いずれにしても，報告例が少ないことから，今後の症例の蓄積による判断が必要と思われる．

文　献

1）石井俊世：胃癌の十二指腸進展に関する臨床病理学的研究．長崎医会誌　**50**：211―228, 1975
2）内田雄三，野川辰彦，山下三千年ほか：胃，十二指腸に跨る癌の臨床病理学的研究―外科的治療上の問題点に関する知見補遺―．日消外会誌　**12**：891―900, 1979
3）竹鼻敏孝，今田敏夫，蓮尾公篤ほか：十二指腸進展の有無による下部胃癌の臨床病理学的特徴と治療成績．日消外会誌　**25**：2091―2095, 1992
4）麻田　栄，北出文男，福田勝次ほか：胃癌の十二指腸への進展について．外科治療　**13**：60―70, 1965
5）磯崎博司，岡島邦雄，安田正幸ほか：胃癌十二指腸浸潤例の検討．癌の臨　**33**：1886―1891, 1987
6）桑山　肇，佐藤義夫，岡崎睦也ほか：幽門輪を越えて浸潤した早期胃癌の1例．Prog Dig Endosc **9**：173―175, 1976
7）桑田　肇，勝又伴栄，西元寺克禮ほか：早期胃癌の十二指腸浸潤に関する病理組織学的検討．Prog Dig Endosc **18**：124―127, 1981
8）加藤俊夫，吉村　平，伊藤佳之ほか：胃・十二指腸に連続性に浸潤した深達度mの早期癌の1例．胃と腸　**28**：195―201, 1993
9）中澤　修，平山泰生，呉　禎吉ほか：十二指腸に深達度smの浸潤を示した幽門部早期癌（深達度m）の1例．旭川赤十字病医誌　**8**：80―83, 1994
10）朴　常秀，中根恭司，飯山　仁ほか：幽門輪を中心とする表層拡大型早期胃・十二指腸癌の1例．胃と腸　**31**：655―660, 1996
11）伊藤　貢，原　　歩，吉岡政洋ほか：十二指腸球部への広範な浸潤が白色絨毛様を呈した早期胃癌の1症例．Gastroenterol Endosc **38**：2889―2893, 1996
12）松本光正，東　宗徳，下田　渉ほか：幽門輪近傍および十二指腸浸潤早期胃癌の検討．日臨外会誌　**61**：22―26, 2000
13）安田　貢，梶　雅子，青木利佳ほか：十二指腸浸潤を示した胃幽門部の印環細胞癌（深達度m）の1例．Gastroenterol Endosc **42**：834―839, 2000
14）大原　毅，伊東　治：胃癌の十二指腸浸潤．Prog Dig Endosc **22**：31―35, 1983
15）清水春彦：胃癌と十二指腸壁の交通性に関する研究．特に胃癌の十二指腸への浸潤態度について．日外宝　**28**：1334―1355, 1959
16）山本清孝：胃癌十二指腸浸潤例の臨床病理学的研究．日消外会誌　**26**：2293―2301, 1993

A Case Report of Early Gastric Cancer with Duodenal Extension

Yoshifumi Nakayama, Koji Kadowaki, Keiji Hirata,
Aiichirou Higure, Naoki Nagata and Hideaki Itoh
Department of Surgery 1, University of Occupational and Environmental Health

We report a rare case of early gastric cancer with duodenal extension. A 56-year-old woman found to have epigastric discomfort in February, 1998, was further found in gastrointestinal endoscopic examination to have a wide, continuous, granulous polypoid lesion from the prepyloric area to the duodenal bulbus. Then, she admitted our hospital. Reexamination via gastrointestinal endoscopy and biopsy upon admission showed adenocarcinoma in biopsy specimens. We then conducted gastrectomy with partial duodenectomy. Macroscopically, the resected specimen showed a I+IIa+IIc lesion which is 4 cm long in the stomach and a I+IIa lesion 3.8 cm long in the duodenal bulbus. The lesion consisted of well-differentiated adenocarcinoma partially mixed with moderately differentiated adenocarcinoma. Duodenal extension was almostly to the mucosa. Lymph node metastasis was not found. It is thought to be important to decide the safty resected line and sufficient area of the lymph nodes dissection.

Key words：early gastric cancer, duodenal extension, treatment

〔Jpn J Gastroenterol Surg 37：506—511, 2004〕

Reprint requests：Yoshifumi Nakayama Department of Surgery I, University of Occupational and Environmental Health
1-1 Iseigaoka, Yahata-nishi-ku, Kita-kyushu, 807-8555 JAPAN