日消外会誌　37（5）：512～516，2004年

症例報告

幽門狭窄で発症した胃迷入膵原発腺癌の１例

屋島総合病院外科，香川県立医療短期大学臨床検査学科*
池田　宏国　　辻　　和宏　　三谷　英信
斉藤　　誠　　安藤　隆史　　平川栄一郎*

幽門狭窄で発症した胃迷入膵原発腺癌の１例を報告する．症例は58歳の女性で，約１か月前からの食後頻回の嘔吐を主訴に当院来院した．胃内視鏡検査では幽門輪の全周性の狭窄を認めたが粘膜生検では悪性所見は認めなかった．また，超音波内視鏡検査でも胃壁層構造は保たれており腫瘍像は認めなかった．症状の改善を目的に２度のバルーン拡張術を行ったが，狭窄症状が軽快しなかったため開腹術を行った．幽門部粘膜の術中迅速病理検査では悪性所見を認めなかったため，幽門輪切除術のみを行った．病理組織学的検査では，粘膜筋板から漿膜にかけて浸潤性に増殖する腺癌を認め，その近傍に異所性膵組織および上皮に異型を伴う膵導管が存在していたことより，胃迷入膵原発の腺癌と診断した．後日胃幽門側追加切除術，リンパ節郭清（D_2）を行ったところ，No. 5にリンパ節転移を認めた．総合所見はpT2, pN1, sH0, sP0, cM0, fStageIIであった．

はじめに

迷入膵とは異所性に膵臓組織が存在するもので，その癌化例は極めて少なく報告例も少ない．今回我々は，幽門狭窄で発症した胃迷入膵原発腺癌の１例を経験したので若干の文献的考察を加え報告する．

症　　例

症例：58歳，女性

主訴：食後の嘔吐

既往歴：特記すべきことなし．

家族歴：特記すべきことなし．

現病歴：平成14年７月頃から食後に嘔吐を繰り返すようになり，８月６日当院内科を受診した．

入院時現症：身長145cm，体重47kg．結膜に貧血，黄疸はなく，表在リンパ節は触知しなかった．胸腹部に理学的異常所見は認めなった．

入院時検査成績：検血一般，生化学検査および腫瘍マーカーに異常所見は認めなかった．

上部消化管内視鏡検査所見：幽門輪の全周性の狭窄を認め，その周囲粘膜に散在する軽度の発赤，びらんを認めた（**Fig. 1**）．４回にわたり同部位の粘膜生検を行ったが，いずれにも異型細胞は認めなかった．

Fig. 1　Endoscopic examination revealed a pyloric stenosis but there was no malignant findings.

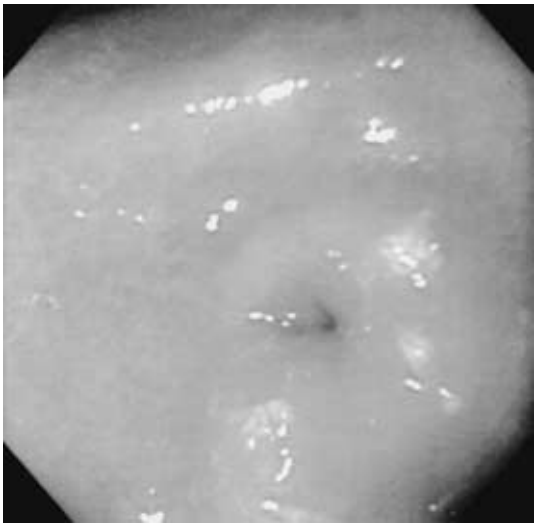

超音波内視鏡検査所見：粘膜，粘膜下層の軽度肥厚を認めたが層構造は保たれており，また明ら

＜2003年12月19日受理＞別刷請求先：池田　宏国
〒761-0186　高松市屋島西町1857―1　屋島総合病院外科

かな腫瘍像は認めなかった（**Fig. 2**）.

上部消化管透視所見：幽門部に強い狭窄像を認めた．経時的に観察しても十二指腸へのバリウムの流出はわずかに認めるのみであった（**Fig. 3a, b**）.

腹部US, 腹部CT所見：明らかな異常所見は認めなかった.

Fig. 2 Endoscopic ultrasonography in the pylorus ring revealed the preservation of layers 'structure and no image of tumor. Thick mucosal and submucosal layer（①）and muscular layer（②）.

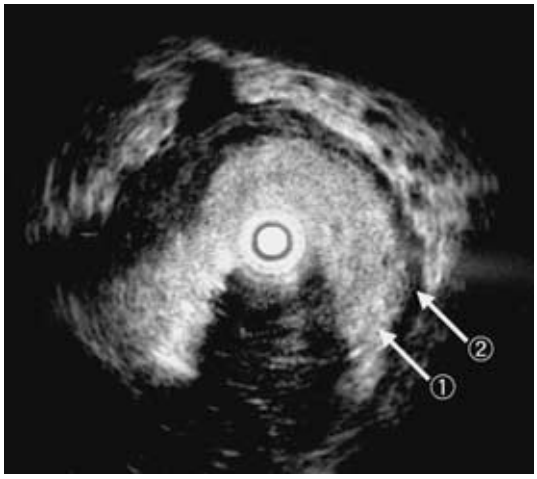

以上より，何らかの機序による幽門狭窄症と診断し, 2度のバルーン拡張術を行ったが, 狭窄症状は軽快しなかった．この時点で，本症例における難治性幽門狭窄症の原因として，消化性潰瘍瘢痕による狭窄，まれではあるが肥厚性幽門狭窄症，あるいは粘膜下に浸潤した胃癌（硬癌）による狭窄などを考えた．以上のことを患者に十分に説明し同意が得られたため，確定診断および狭窄症状の治療を目的とし，11月12日開腹術を行った.

手術所見：胃幽門部は全周性に肥厚し硬く触知したが周囲との癒着はなく，リンパ節腫大も認めなかった．術式としては，消化性潰瘍瘢痕による狭窄の場合，幽門形成術では再発が危ぐされ，さらに確定診断のためには確実に粘膜を採取する必要があると考え，幽門輪切除術を選択した．切除標本肉眼的所見では，幽門輪は全周性に肥厚し狭窄しており，粘膜面はわずかに浮腫状であったが隆起性病変や潰瘍はなく，漿膜面にも異常所見は認めなった（**Fig. 4**）．粘膜面の術中迅速病理検査では異型細胞を認めなかったため，胃十二指腸吻合を行い手術を終了した.

病理組織学的所見：幽門輪固有筋層内を中心として浸潤，増殖する腺癌を認めた．腺癌はその周囲の粘膜下層，漿膜にかけて浸潤していたが，粘膜内には異型細胞は認めなかった．粘膜下層や固

Fig. 3 a, b Upper gastrointestinal series revealed pyloric stenosis and barium was flowed into the duodenum slightly.

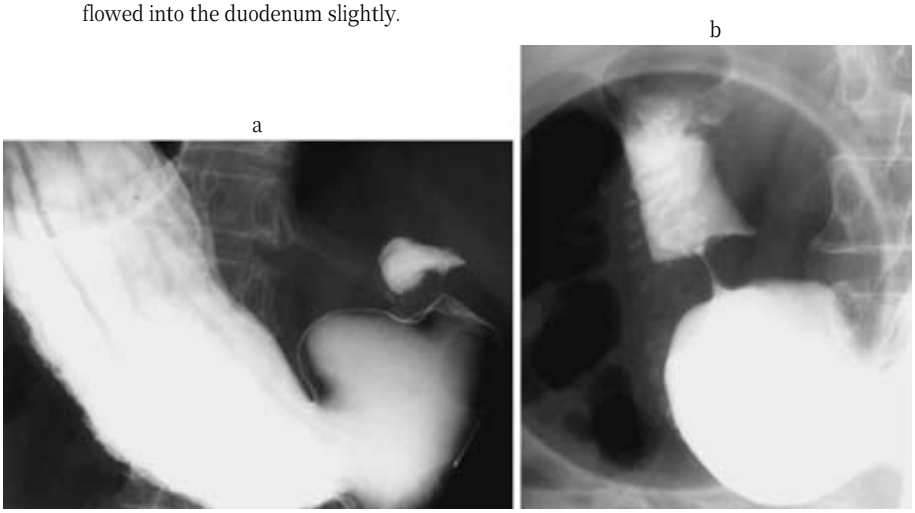

有筋層には腺房，導管を有する Heinrich II 型の迷入膵組織を認め，それに近接して，腺管構造の崩れや異型を示す浸潤性膵管癌を認めた（**Fig. 5a，b**）．

以上より胃迷入膵から発生した腺癌と診断した．第１回目手術後第９日病日に根治手術として幽門側胃切除術およびリンパ節郭清（D_2）を追加した．再手術後の病理組織学的検査では，No. 5 リンパ節に転移像を認めた．総合所見では pT2, pN1, sH0, sP0, cM0：Stage II であった．

Fig. 4　Macroscopic findings of resected specimen revealed hard tubercule surrouding the pylorus but there was no malignant view in its mucosa and serosa

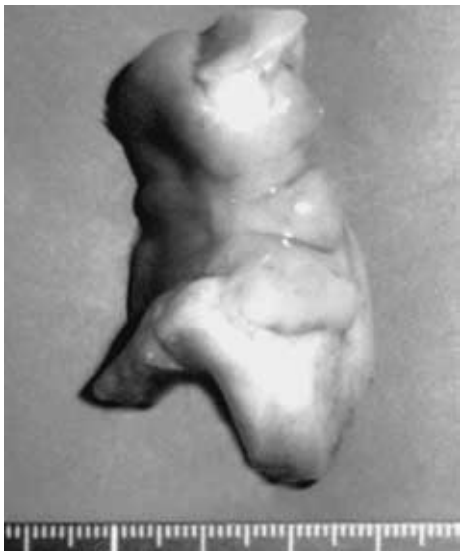

考　察

膵組織が膵臓以外の臓器，組織に存在する場合があり，これは迷入膵(aberrant pancreas)，異所性膵（heterotopic pancreas tissue），副膵（accessory pancreas）などと呼ばれている[1]．迷入膵の発生原因は，膵の原基の背側原基と腹側原基の癒合が不完全な場合に，膵の一部が原腸に取り残されるか，あるいは迷入するためといわれている．したがって，腸管の長軸方向への発育と関連し，後に十二指腸，胃，空腸などに高頻度にみられる原因となる[1]．臨床的に迷入膵は大部分が無症状に経過し，偶然発見されることが多いが，時に本症例のように狭窄症状や，あるいは出血などの合併症を起こすことがある．胃の迷入膵の発見頻度は，切除胃を対象とした報告で，山際[1]は 0.7%，長与ら[2]は 0.25% であるとしており，その約 8 割が幽門前庭部に認められると報告している．病変の主座は粘膜下層に存在するものが最も多く，本症例のように固有筋層に存在するものがそれに次ぐとされる．

迷入膵の病理組織学的分類には Heinrich 分類[3]が用いられている．すなわち，I 型は腺房細胞，膵導管，ランゲルハンス島を有するもの，II 型はランゲルハンス島を欠くが腺房細胞，膵導管がある

Fig. 5　a：Microscopic findings revealed aberrant pancreas consisting of acinar cells and pancreatic ducts（Heinrich type II）．b：Microscopic findings revealed the invasive ductal cell adenocarcinoma adjacent to the aberrant pancreas.

a　b

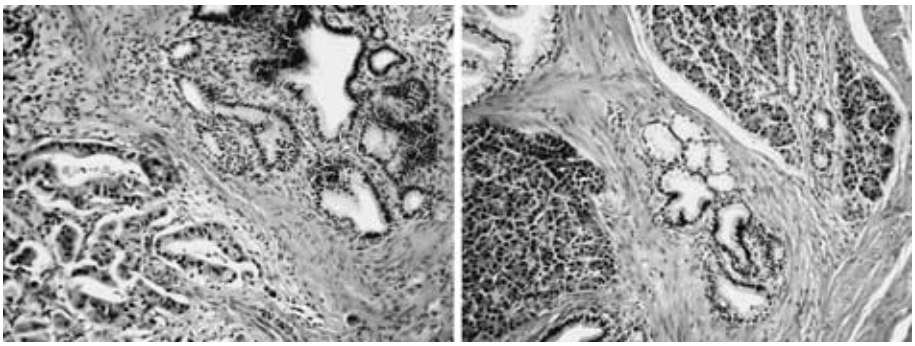

もの，III型はランゲルハンス島，腺房細胞を欠き平滑筋組織の増殖と膵導管のみからなるものであり，本症例はII型胃迷入膵であった．

迷入膵の癌化例は非常にまれであり本邦でも報告例は少なく[4)~10)]，そのうち胃迷入膵の癌化例について今回我々が検索した範囲内（医学中央雑誌1983～2003年）では40例の報告を認めるのみであった．病理組織学的に迷入膵の癌化であると診断するためには，癌組織は胃粘膜以外の胃壁に存在し，転移性病変ではないこと，非癌性の膵組織と癌病巣が併存し移行像が確認されることが必要であるとされている[11)]．本症例では病理組織学的検査にて以下の所見が得られた．すなわち，1）胃粘膜には癌組織は存在しなかった，2）固有筋層内に腺房細胞，膵導管を有する迷入膵組織（Heinrich II型）を認めた，3）迷入膵組織の近傍より粘膜下層，漿膜側に浸潤性に増殖する癌病巣が存在した，4）異型のない膵組織，導管とその近傍に異型を有する導管があり，さらに明らかに浸潤性増殖を示す腺癌が存在し，この3つの組織像には移行像が確認された．以上から本症例はHeinrich II型胃迷入膵から発生した腺癌と診断した．

本症例は手術時には胃癌取扱い規約[12)]上Stage IIの進行癌として発見された要因としては，癌病巣は固有筋層に主座をおき漿膜方向に浸潤性に増殖していたために胃内視鏡検査での粘膜生検では悪性所見は得られなかったためであると考える．本症例では，第1回手術時の切除標本から悪性腫瘍を疑い術中迅速病理検査において，その全層かつ複数個の組織標本を提出していれば術中に悪性所見を得ることができ，その時点で根治手術として幽門側胃切除術およびリンパ節郭清を行うことができたのではないか考える．幽門狭窄症を発症した時点で，既に規約上の進行癌であったとも考えられるが，前記の諸所の不手際もあり深く反省している．

胃迷入膵から発生した腺癌の報告例は少なく，その進展形式や予後については不明な点が多い．現在，術後約11か月経過したが再発は認めていない．しかしながら，今後とも注意深く経過観察していく必要があると考える．

文　献

1）山際裕史：胃迷入膵65例の臨床病理学的検討．臨病理 **38**：1387―1391, 1990

2）長与健生，横山秀吉，駒越喬貞：胃壁内迷入膵の病理組織所見．胃と腸 **2**：1423―1428, 1970

3）Von Heinrich H：Ein Beitrag zur Histologie des sogen. Akzesserischen Pankreas. Virchows Arch **198**：392―401, 1909

4）大間知祥孝，中塚義裕，能浦真吾ほか：幽門狭窄により発見された胃迷入膵原発の腺癌の1例．日臨外医会誌 **58**：1625―1629, 1997

5）上村佳央，小林研二，吉田浩二ほか：空腸迷入膵より発生した腺癌の1例．日消外会誌 **34**：249―253, 2001

6）和久利彦，上塚大一，渡辺直樹ほか：迷入膵より発生した粘液産生十二指腸癌の1例．日消外会誌 **29**：2289―2293, 1996

7）藤樹敏雄，山本邦男，西福幸二ほか：開腹時に発見された空腸の異所性膵癌の1例．肝と膵 **11**：843―848, 1990

8）Persson GE, Boiesen PT：Cancer of aberrant pancreas in jejunum. Acta Chir Scand **154**：599―601, 1988

9）佐藤哲也，田淵純宏，猪野睦征ほか：空腸に発生した異所性膵癌の1例．日臨外医会誌 **54**：703―706, 1993

10）小川法次，後藤正宣，清家洋二ほか：胃迷入膵より発生した胃癌の1例．日臨外会誌 **61**：2642―2646, 2000

11）三坂亮一，板橋正幸，広田映五ほか：胃の異所性膵組織と癌併存例の臨床病理学的検討．Prog Dig Endosc **16**：105―109, 1980

12）日本胃癌学会編：胃癌取扱い規約．第13版．金原出版，東京，1999, p3―13

A Case of Adenocarcinoma of Aberrant Pancreas in the Stomach with Pyloric Stenosis

Hirokuni Ikeda, Kazuhiro Tsuji, Hidenobu Mitani,
Makoto Saito, Takashi Ando and Eiichiro Hirakawa*
Department of Surgery Yashima General Hospital
Department of Medical Technology, Kagawa Prefectural Collage of Health Siences*

We report a case of adenocarcinoma of aberrant pancreas in the stomach. A 58-year-old woman consulted our hospital for repetitive vomiting after meals. Endoscopic examination revealed pyloric stenosis, but there was no evidence of malignancy. Endoscopic ultrasonography of the pylorus showed preservation of its layered structure and no evidence of a tumor. When balloon dilatation of the pyloric ring on two occasions failed to improve the symptoms, laparotomy was performed. Since preoperative pathological examination of the mucosa in the pylorus revealed no evidence of malignancy, pylorectomy was performed. Histopathological examination revealed adenocarcinoma cells adjacent to aberrant pancreas with acinar cells and pancreatic ducts present between the muscular layer of the mucosa and the subserosa, and a diagnosis of adenocarcinoma of aberrant pancreas in the stomach was made. Distal gastrectomy was performed later, and histopathological examination of the surgical specimen revealed No. 5 lymph node metasasis. The final pathological findings were pT2, pN1, sH0, sP0, cM0, fStage II.

Key words：adenocarcinoma, aberrant pancreas, pyloric stenosis

〔Jpn J Gastroenterol Surg 37：512—516, 2004〕

Reprint requests：Hirokuni Ikeda　Department of Surgery, Yashima General Hospital
1857-1 Yashimanishimachi, Takamatsu, 761-0186 JAPAN