日消外会誌　37（5）：522～526，2004年

症例報告

十二指腸乳頭部原発印環細胞癌の１例

岡崎市民病院外科

金住　直人　　本山　　彩　　小林　大介　　完山　泰章
横井　一樹　　鈴木　祐一　　木村　次郎　　石井　正大

症例は59歳の男性で，発熱，食欲不振にて近医受診し，血液検査にて肝機能異常を指摘され当院紹介となる．腹部US，CTでは肝内胆管，総胆管の拡張と主膵管の軽度拡張を認めた．上部内視鏡検査にて十二指腸乳頭部は発赤，腫大し小潰瘍を認めた．同部位の生検結果は印環細胞癌であった．十二指腸乳頭部印環細胞癌の術前診断にて，幽門輪温存膵頭十二指腸切除術を施行した．腫瘍は2×3cmの潰瘍腫瘤型であった．病理組織検査では乳頭は腫大し印環細胞癌細胞によって埋め尽くされており，１群リンパ節に転移を認めた．術後経過は良好であり，術後１年８か月経過した現在，再発の兆候なく健在である．ごくまれな十二指腸乳頭部より発生した印環細胞癌を経験したので15例の報告例を含め，若干の文献的考察を加え報告する．

はじめに

印環細胞癌は胃や大腸には認められるが，十二指腸乳頭部原発は極めてまれで，われわれがMED LINE，医学中央雑誌で検索しえた限り15例の報告を認めるにすぎない[1)～15)]．今回，十二指腸乳頭部原発の印環細胞癌の１例を経験したので若干の文献的考察を加えて報告する．

症　　例

患者：59歳，男性

主訴：発熱，食思不振

既往歴：胆石症

家族歴：特記すべきことなし．

現病歴：平成13年10月下旬より38～40℃の発熱が続き食欲低下をきたし近医を受診した．肝機能障害を指摘され，11月7日，当院紹介となる．

入院時現症：身長177cm，体重60kg，血圧122/63mmHg，脈拍86/分，体温39.9℃．黄疸・貧血を認めず．腹部は平坦であり，圧痛・筋性防御・反跳痛を認めず．

入院時検査：白血球と胆道系酵素の上昇をみたが，黄疸を認めなかった．CRPは14.5mg/mlと上昇していた．腫瘍マーカーは，PIVKA-IIが405 mAU/mlと高値を示した（**Table 1**）．

Table 1　Laboratory data on admission

WBC	11,900	/μl	BUN	12	mg/dl
RBC	282 × 10^4	/μl	Cr	0.6	mg/dl
Hb	8.2	g/dl	AMY	219	IU/l
Ht	26.1	%	Glu	146	mg/dl
Plt	29.3 × 10^4	/μl	Na	137	mmol/l
			K	3.6	mmol/l
T-bil	0.6	mg/dl	Cl	103	mmol/l
AST	41	IU/l	CRP	14.5	mg/dl
ALT	124	IU/l			
LDH	219	IU/l	CEA	3.3	ng/ml
ALP	1,420	IU/l	CA19-9	6	U/ml
γGTP	548	IU/l	PIVKA-Ⅱ	405	mAU/ml

腹部超音波検査：肝内胆管・総胆管の拡張と主膵管の軽度拡張を認めた．

腹部CT検査：肝内胆管・総胆管の拡張を認めるも，明らかな腫瘍を認めなかった．

39～40℃の発熱が続いたため，胆管炎の診断にて，入院翌日に経皮経肝胆道ドレナージを施行した．

内視鏡検査：十二指腸乳頭部の発赤・腫大と表面の細顆粒状変化・小潰瘍を認めた（**Fig. 1**）．同部位の生検による病理診断は，印環細胞癌であった（**Fig. 2**）．

低緊張性十二指腸造影検査：十二指腸乳頭部の

＜2003年11月26日受理＞別刷請求先：金住　直人
〒444-8553　岡崎市高隆寺町字五所合3―1　岡崎市民病院外科

Fig. 1 Duodenoscopy showed that the ampulla of Vater was reddish and enlarged with small ulcer and a PTBD tube protruded from the papilla.

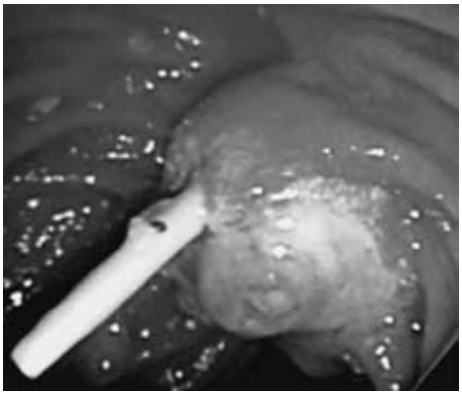

Fig. 2 Biopsy specimens from the ampulla of Vater demonstrated signet-ring cell carcinoma.

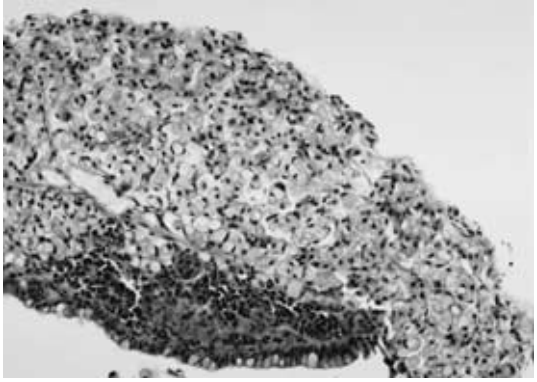

腫大を認めた（**Fig. 3**）.

選択的血管造影検査：明らかな異常所見を認めなかった.

以上より，十二指腸乳頭部癌の診断にて，平成13年12月18日，幽門輪温存膵頭十二指腸切除術(D3)を施行し，再建をChild変法で行った．手術所見は，Adc，潰瘍腫瘤型，2×3cm，H0，Panc1，Du2, P0, N1(＋)，M(－)，St(－)，EM0であった.

摘出標本：十二指腸乳頭部に2×3cmの隆起性病変を認めた（**Fig. 4**）.

病理組織学的所見：十二指腸乳頭は腫大し大部

Fig. 3 Hypotonic duodenography showed a swelling of the ampulla of Vater.

Fig. 4 Resected specimen. The tumor was 2×3 cm in size and occupied the ampulla of Vater and ulcerated protruding type.



分が印環細胞癌細胞によって埋め尽くされるが，一部には粘液結節を形成する粘液癌の像を認めた（**Fig. 5**）．癌巣は乳頭隆起部およびその周辺の十二指腸粘膜・壁内に広くひろがり，一部では十二指腸固有筋層を貫いて浸潤していた．Signet-ring cell carcinoma, INFγ, ly1, v0, pn0, panc1a, du3, n1（＋），em0, t3, stage IIIであった（**Fig. 6**）.

Fig. 5　Histopathological findings showed signet-ring cell carcinoma occupied a large part of the ampulla of Vater. (H.E. staining, ×6)

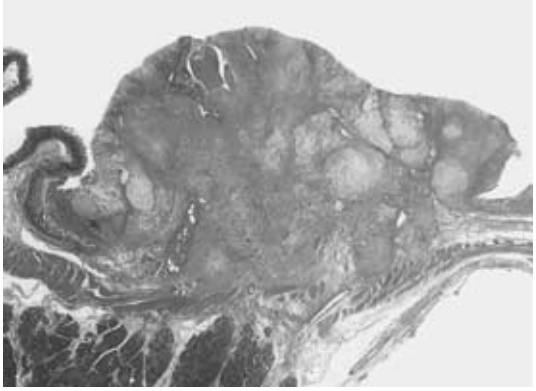

Fig. 6　Histopathological findings of the tumor showed signet-ring cell carcinoma.（H.E. staining, ×200）

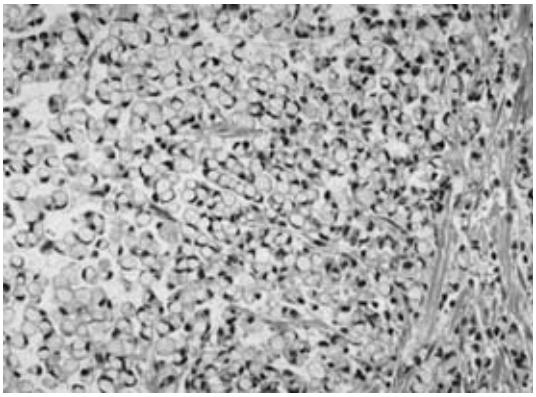

Table 2　Reported cases of signet-ring cell carcinoma of the ampulla of Vater

No.	Author	Year	Age/Sex	Symptom	Icterus	Size of tumor (cm)	Gross appearance	Operation	prognosis
1	Sekoguchi[1]	1979	47/F	n.d.	n.d.	2.0 × 0.8	Diffusely Infiltrative	PD	n.d.
2	Nagasawa[2]	1984	25/M	General fatigue	−	4.0 × 2.5	Superficial protruding	PD	n.d.
3	Tsuji[3]	1988	55/M	General fatigue	n.d.	n.d.	n.d.	PD	34 mon. dead
4	Hotta[4]	1990	63/M	General fatigue	+	n.d.	Ulcerated protruding	n.d.	n.d.
5	Gardner HA[5]	1990	69/F	General fatigue	+	2.0 × 2.0	Ulcerating	PD	n.d.
6	Kin[6]	1993	72/F	Pruritus	+	2.3 × 1.5	Ulcerated protruding	PD	10 mon. alive
7	Arnal Monreal FM[7]	1994	71/M	Icterus pruritus	+	2.5	Superficial protruding	PD	24 mon. alive
8	Cassella R[8]	1994	70/M	Icterus	+	n.d.	Superficial protruding	PR	12 mon. alive
9	Kimura[9]	1997	72/M	Abdominal pain	n.d.	2.8 × 1.4	Superficial protruding	PD	6 mon. alive
10	Nagashima[10]	1998	58/F	None	−	n.d.	Protrudent ulcerating	PD	5 mon. alive
11	Yamashita[11]	2001	71/F	General fatigue	+	1.5 × 2.0	Superficial protruding	PPPD	n.d.
12	Yasumura[12]	2001	64/M	Abdominal pain	n.d.	1.0 × 1.0	Protrudent ulcerating	PPPD	n.d.
13	Hara[13]	2002	68/M	Abdominal pain	+	1.0 × 0.8	Superficial protruding	PPPD	17 mon. alive
14	Madoh[14]	2002	74/M	Icterus	+	n.d.	Superficial protruding	PD	13 mon. dead
15	Eriguchi[15]	2003	83/M	General fatigue	+	1.5 × 1.2	Superficial protruding	PD	18 mon. alive
16	Our Case		59/M	Fever up	−	2.0 × 3.0	Ulcerated protruding	PPPD	20 mon. alive

PD：Pancreatoduodenectomy, PPPD：Pylorus-preserving PD, PR：Partial resection, n.d.：not described

術後経過：術後経過は良好であり術後1年8か月現在，再発の徴候なく生存中である．

考　察

印環細胞癌の約90%は胃に発生し，これに次いで大腸，肺，乳腺，甲状腺などにもまれながら発生する．一方，十二指腸乳頭部癌は比較的まれな腫瘍で，その発生頻度は全剖検例の約0.06〜0.5%，全癌症例の1%前後を占めるといわれている[16]．乳頭部癌における印環細胞癌の頻度は1999年から2001年までの全国胆道癌登録調査報告[17]によると，乳頭部癌297例中に2例（0.67%）の報告を認めるのみであり，われわれの文献集計でも1972年から2003年までの32年間に15例の報告をみるにすぎない[1)〜15)]．

乳頭部癌は男性にやや多く発生し，年齢分布は60歳代にピークがみられる[2]．自験例を含む十二

指腸乳頭部原発印環細胞癌16症例（**Table 2**）においては，男女比11：5，年齢は25歳から83歳までで平均年齢63.8歳であった．主訴は全身倦怠感が7例と最も多く，食欲不振・腹痛・嘔吐といった消化器症状がこれに続いた．また，乳頭部癌では動揺性黄疸が特徴的な所見の1つとされている．全国胆道癌登録調査報告[17]では，297例中137例（46.1%）に黄疸を認めている．印環細胞癌では記載不明の4例を除き，12例中9例（75%）に黄疸を認めた．

乳頭部癌の肉眼形態は腫瘤形成型と潰瘍形成型とに大別されるが，一般に発生初期には腫瘤型の発育形態をとり，癌の進展とともに潰瘍形成に至ると考えられている[18]．全国胆道癌登録調査報告[17]では，乳頭部癌切除297例のうち，記載不明の43例を除き，腫瘤形成型（非露出腫瘤型，露出腫瘤型）は154例（60.6%），潰瘍形成型（腫瘤潰瘍型，潰瘍腫瘤型，潰瘍型）は85例（33.5%）であった．田坂[19]によると，腫瘤形成型では乳頭腺癌や高分化腺管癌が多いが，潰瘍形成型では中分化および低分化腺管癌の占める割合が高くなる傾向が認められている．印環細胞癌では，記載不明の1例を除く15例中7例（46.7%）が潰瘍形成型であった．

乳頭部癌は一般に切除率も高く，予後も胆管癌・膵癌に比べ良好とされている[20]．乳頭部癌の肉眼形態と手術成績，予後との関係についての報告によると，長期生存例はすべて腫瘤型であり，潰瘍形成型は予後不良とする報告が多い[21)22]．また，腫瘤型でもOdii筋外へ癌浸潤が及ぶ例は，リンパ節転移や膵浸潤を伴わない場合でも，半数以上に再発が認められたとの報告もある[21]．印環細胞癌の報告例では，潰瘍形成型の割合が高く，詳細不明の3例を除く13例全例で癌浸潤はOdii筋外へ及んでおり，浸潤の進んだ状況で診断されていた．術式は，記載不明の1例と局所切除が施行された1例を除く14例に膵頭十二指腸切除術（うち4例が幽門輪温存）が施行されていた．予後は，経過観察中の症例がほとんどであるが，34か月生存例が最長であった．

乳頭部の印環細胞癌は，極めてまれな腫瘍で浸潤傾向が強く生物学的悪性度も高いと考えられる．よって，膵頭部癌に準じた拡大郭清と厳重な術後の経過観察が必要である．

なお，本論文の要旨は第58回日本消化器外科学会総会（2003年7月，東京）にて発表した．

文　献

1）世古口努，水本龍二：乳頭膨大部癌の臨床病理学的検討―とくに発育，進展について―．外科治療 **41**：1―5, 1979
2）長沢貞夫，上野規男，関　秀一ほか：若年者十二指腸乳頭部癌の1例．Gastroenterol Endosc **26**：1103―1110, 1986
3）辻　邦明，磯貝雅裕，田中道宣ほか：Vater乳頭部印環細胞癌の1例．日臨外医会誌　**49**：1309―1310, 1988
4）堀田和亜，西本茂樹，山崎富生ほか：十二指腸乳頭部印環細胞癌の1例．Gastroenterol Endosc **32**：1033, 1990
5）Gardner HA, Matthews J, Ciano PS：A Signet-ring cell carcinoma of the ampulla of Vater. Arch Pathol Lab Med **114**：1071―1072, 1990
6）金　政錫，小杉光世，清原　薫ほか：十二指腸乳頭部原発印環細胞癌の1例．胆と膵　**14**：1007―1012, 1993
7）Arnal Monreal FM, Lorenzo Patino MJ, Sacristan F et al：Signet ring cell carcinoma of the Vater's ampulla. Rev Esp Enferm Dig **85**：391―393, 1994
8）Casella R, Rittmann WW, Meier R et al：Signet ring cell carcinoma of Vater's papilla：a very rare malignancy. Helv Chir Acta **60**：987―990, 1994
9）木村圭一，林　裕之，樋下徹哉ほか：十二指腸乳頭部原発印環細胞癌の1治験例．北陸外科会誌 **16**：158, 1997
10）長島　香，小宮裕文，杉原　保ほか：十二指腸乳頭部印環細胞癌の1例．北海道外科誌　**43**：99, 1998
11）山下直行，湖山信篤，吉田初雄ほか：十二指腸乳頭部印環細胞癌の一例．日消病会誌　**98**：A959, 2001
12）安村友敬，熊本浩志，野方　尚ほか：十二指腸乳頭部印環細胞癌の一例．日臨外会誌　**62**：1334, 2001
13）Hara T, Kawashima H, Ishigooka M et al：Signet-ring-cell carcinoma of the ampulla of Vater：a case report. Hepatogastroenterology **49**：561―563, 2002
14）間遠一成，伊藤　豊，渡辺佳香ほか：十二指腸乳頭部印環細胞癌の1例．日臨外会誌　**63**：496, 2002

15）Eriguchi N, Aoyagi S, Jimi A：Signet-ring cell carcinoma of the ampulla of Vater：report of a case. Surg Today **33**：467―469, 2003
16）吉岡　一：膨大部領域癌．木村忠司，鈴木忠彦，渋沢喜守雄編．外科病理学．中巻．医学書院，東京，1963, p623―626
17）日本胆道外科研究会編：全国胆道癌登録調査報告(1999～2001年度症例)．ユウキ印刷，石川，2002
18）由良二郎，石谷泰一，柴田清人ほか：乳頭部癌の臨床と組織学的検討．外科治療　**33**：564―571, 1975
19）田坂健二：十二指腸乳頭部癌の病理組織学的研究．福岡医誌　**68**：20―44, 1977
20）本庄一夫，水本龍二：膨大部領域癌．木本誠二監修．現代外科学大系．膵臓脾臓．第39巻．中山書店，東京，1968, p162―164
21）和田祥之，木村　理，黒田　慧ほか：乳頭部癌の発生，発育，進展に関する病理組織学的検討．消化器科　**8**：249―258, 1988
22）黒田　慧，和田祥之：乳頭部癌．胆と膵　**2**：829―840, 1981

A Case of Signet-ring Cell Carcinoma of the Ampulla of Vater

Naohito Kanazumi, Aya Motoyama, Daisuke Kobayashi, Yasuaki Kanyama,
Kazuki Yokoi, Yuichi Suzuki, Jiro Kimura and Masataka Ishii
Department of Surgery, Okazaki City Hospital

We report a rare case of signet-ring cell carcinoma of the ampulla of Vater. A 59-year-old man admitted for further examination of liver function disorder in a blood chemistry test done due to a fever and appetite loss was found in abdominal ultrasonography（US）and computed tomography（CT）to have a dilated intrahepatic bile duct, common bile duct, and main pancreatic duct. At duodenoscopy, the papilla of Vater was reddish and enlarged with a small ulcer, and biopsy specimens from the papilla demonstrated signet-ring cell carcinoma. We conducted pylorus-preserving pancreatoduodenectomy based on a diagnosis of signet-ring cell carcinoma of the ampulla of Vater. The tumor was 2×3 cm, ulcerated, and protruding. Histopathological findings showed signet-ring cell carcinoma occupied the ampulla of Vater and lymph node metastasis was found within group 1 nodes. The patient is doing well and has no recurrence 1 year and 8 months after surgery. Signet-ring cell carcinoma of the ampulla of Vater is rare, with our case being only the 16th reported in the literature.

Key words：signet-ring cell carcinoma, ampulla of Vater, carcinoma of the papilla of Vater

〔Jpn J Gastroenterol Surg 37：522―526, 2004〕

Reprint requests：Naohito Kanazumi　Department of Surgery, Okazaki City Hospital
3-1 Goshoai, Koryuji-cho, Okazaki, 444-8553 JAPAN