日消外会誌　37（5）：527～532，2004年

症例報告

保存的治療にて軽快した腸管気腫症を伴う門脈ガス血症の１例

名古屋大学大学院医学系研究科病態制御外科学
越川　克己　　杉本　博行　　金子　哲也
竹田　　伸　　井上総一郎　　中尾　昭公

症例は75歳の女性で，老人性痴呆にて他院に長期入院中であったが，嘔吐，腹痛を主訴に紹介され緊急入院となった．腹部所見では中下腹部に軽度の圧痛を認め，血液生化学的検査では，白血球数，CRP値の上昇を認めた．腹部CTでは，肝左葉外側区域と尾状葉に肝表面に達する樹枝状の門脈ガス像を認め，また上行結腸には腸管気腫症を認めた．経鼻胃管，IVHを挿入し，保存的治療を開始した．腸管壊死も考慮し緊急手術に備えていたが，痴呆もあり社会的適応を考慮している間に症状の改善と門脈ガス，腸管気腫の消失がみられ保存的治療のみで治癒せしめることができた．従来より門脈ガス血症は腸管壊死に伴って認められる，重篤な合併症あるいは徴候として考えられる一方，近年，腸管壊死を伴わなず，保存的治療が可能な症例の報告も散見される．保存的治療可能であった門脈ガス血症の本邦での報告例は自験例を含め23例であった．それらの検討も含め報告する．

はじめに

門脈ガス血症（portal venous gas；以下，PVGと略す）は腸管壊死などの重篤な疾患に伴って門脈内にガスの存在を認める比較的まれな予後不良の徴候とされる．一方，腸管気腫症（pneumatosis cystoides intestinalis；以下，PCIと略す）は腸管壁内に多数の含気性小嚢胞が集簇して発生する病態で，これも壊死を含めた腸管損傷に関与する徴候とされ，しばしば両者は合併し，強く腸管壊死を示唆する所見と考えられている．今回我々は，両者を合併するも保存的治療で自然軽快した症例を経験したので，若干の文献的考察を加えて報告する．

症　　例

患者：75歳，女性

主訴：嘔吐，腹痛

既往歴：脳梗塞後後遺症，老人性痴呆，高血圧で他院に長期入院加療中であった．

現病歴：平成14年11月30日朝，コーヒー残渣様の嘔吐を大量に認め，右上腹部痛を訴えた．

＜2003年11月26日受理＞別刷請求先：越川　克己
〒466-8550　名古屋市昭和区鶴舞町65　名古屋大学大学院医学系研究科病態制御外科学

現症：体温36.4℃，血圧116/79mmHg，脈拍数91回/分・正，結膜に黄疸，貧血は認めず，右上～下腹部に軽度の圧痛を認めた．筋性防御は認められなかった．腹部は軽度の膨隆を認めた．

入院時検査所見：血液一般検査では，白血球11,900/mm^{3}と上昇を認めた．血液生化学検査では血糖256mg/dl，CRP 12.9mg/dlと高値を示した（**Table 1**）．

入院時腹部X線検査所見：腹部X線検査では胃，小腸と大腸の拡張を認めた（**Fig. 1**）．

入院時の腹部CT所見：肝左葉外側区域と尾状葉に肝表面にまで達する樹枝状のガス像が認められた（**Fig. 2a**）．上行結腸の腸管壁にはPCIを認めた（**Fig. 2b**）．

経過：経鼻胃管，IVHを挿入し，輸液，抗生剤，H2 blocker投与を行い保存的治療を開始した．PCIも併発し腸管壊死も疑われ緊急手術を考慮したが，社会的適応を考慮している間に腹痛は改善傾向を示し，全身状態も安定していたため保存的治療を選択した．12月6日（第7病日）にCTを再検したところ門脈ガスおよび上行結腸の腸管気腫の消失を認めた（**Fig. 3a，b**）．同日施行した血液検査でも白血球数，CRP値の低下を認め，経

Table 1　Laboratory data on admission

WBC	11,900 / μl	ALP	144 IU/l
RBC	471 × 10^4 / μl	γ-GTP	19 IU/l
Hb	15.4 g/dl	BUN	34 mg/dl
Ht	45.9 %	Cr	1.1 mg/dl
Plt	22 × 10^4 / μl	AMY	92 IU/l
		BS	256 mg/dl
TP	7.2 g/dl	Na	132 mEq/l
Alb	3.6 g/dl	K	4.4 mEq/l
AST	28 IU/l	Cl	92 meq/l
ALT	22 IU/l		
LDH	343 IU/l	CRP	12.9 mg/dl

Fig. 1　Plain abdominal X-ray on admission shows gastric dilatation with watery content and dilatation of small intestine and colon.

鼻胃管からの経管栄養を開始した．経口摂取可能となるまで回復したため，第 60 病日，前医へ転院した．

考　察

PVG の最初の報告は，1955 年の Wolfe ら[1]の小児例，成人では 1960 年の Susman ら[2]による上腸間膜動脈血栓症での報告例が最初で，以降本邦では 130 例以上の報告が認められる[3]．原因疾患は

Fig. 2　Computed tomography of abdomen on admission.
(a) Hepatic portal venous gas of left and caudate lobe is shown (arrow).
(b) Pneumatosis cystoides intestinalis of ascending colon is shown (arrow).

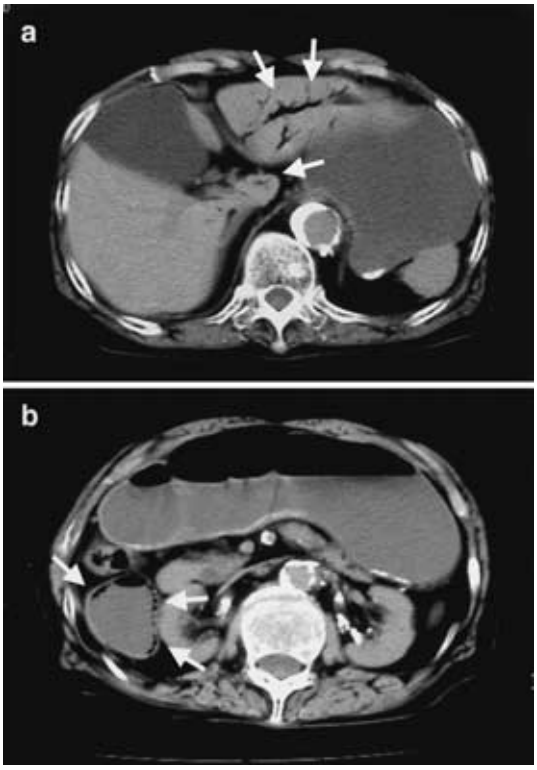

上腸間膜動脈閉塞症，絞扼性イレウス，壊死性腸炎，敗血症など腸管壊死や感染を伴う疾患が多く報告されている．以前は PVG は腸管壊死に伴って認められる重篤な合併症あるいは徴候として検討されてきたが[4]，近年急性胃拡張，大腸内視鏡検査施行時など腸管壊死を伴わず良好に経過した症例や経過観察のみで自然消退した症例の報告も散見される[5]．上松ら[6]は 52 例の本邦報告例の PVG の集計で，死亡率は全体で 50%，腸管壊死例では 60% と極めて高率であるが，腸管非壊死例では 15.3% と比較的低くなると報告している．PVG は腹部単純 X 線で確認されることもあるが，その診断には腹部超音波や腹部 CT が非常に有用で，近年，報告例が増加している一因と考えられる．

Fig. 3 Computed tomography of abdomen after 7 days.
(a), (b) Hepatic portal venous gas and pneumatosis cystoides intestinalis have disappeared.

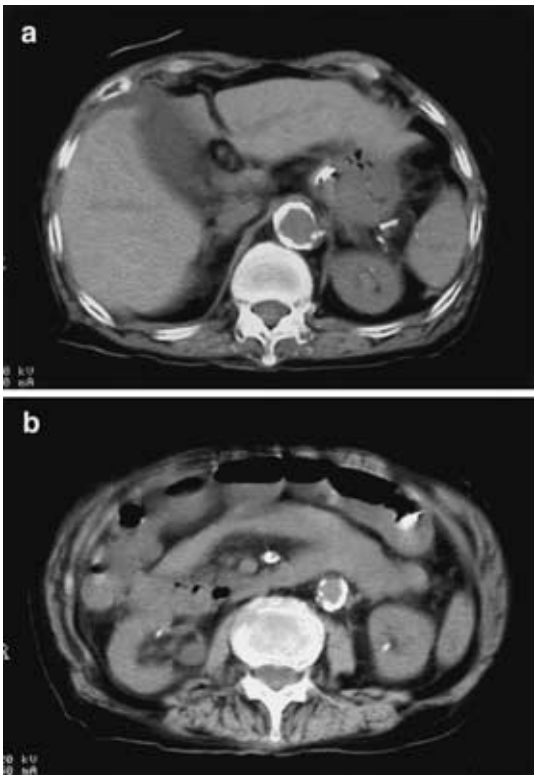

PVGは腹部超音波検査では，肝内門脈の走行に一致した，あるいは門脈内の斑状高エコーとして観察される．一方，CTでは典型的には肝辺縁2cm以内に及ぶ樹枝状のガス像として認められる[7]．

PCIは本邦では三輪[8]が初めて報告し，PCIによりPVGを呈した症例の報告は本邦では自験例を含めて14例である．PCIは病理学的に腸管壁内の粘膜下層と漿膜下層を中心に大小不同の空胞を形成している状態で，空胞の周囲にマクロファージと異物巨細胞が集積するのが特徴である[9]．発生機序はPVGと同様に腸管内圧の上昇により粘膜の損傷部位からガスが流入するという機械説[10]とガス産生菌が粘膜下層に進入しガスを産生する細菌説[11]などがある．

PVGとPCIはしばしば合併するが，PCIがPVGの前駆病変なのか随伴病変なのかは詳細に検討されていない．Wiesnerら[12]は腸管虚血の際のPCIとPVGの相関についてCT所見から詳細に解析しその予後について興味ある分類をしている．すなわちPCIを腸管壁での空気の存在形式からbubblelike，bandlikeと分類し，その存在範囲，PVGの合併の有無から腸管虚血の重症度判定の可能性を示唆した報告である．自験例ではPCIは上行結腸に限局したbubblelike-typeであり経鼻胃管，IVHの挿入，抗生剤投与などの保存的治療にて軽快した．大腸内視鏡などの検査は行われていないが，経過，画像より一過性の腸管虚血に伴い，PCIとPVGを発症した症例と考えられた．

本邦におけるPVGの保存的治療報告例は，我々が検索しえた限り自験例を含めて23例であった(**Table 2**)．それらの画像所見と臨床所見，治療につき検討し，保存的治療可能な症例の特徴につき考察を加えた．原因疾患については虚血性腸炎，急性腸炎，単純イレウス急性腸炎，胃拡張などが多く，腸管内圧亢進，一過性腸管虚血などがPVG発症の主病態と考えられた．腸間膜動脈閉塞に伴うものは1例しか認めなかった．多くの症例で発熱は軽度で，CRP値も比較的低値の症例が多く認められた．また1例を除きほとんどの症例で腹膜刺激症状を認めなかった．保存的治療は絶食，胃管，イレウス管などの減圧のほか，2例でウロキナーゼなどの血栓溶解療法が行われていた．PCIの合併は8例(36.4%)でそのうち画像上，解析評価しえた4例のうち2例はbubble like PCIを呈していた．PVGの範囲，量はさまざまで，保存的治療可能例の指標となるとは考えにくかった．

保存的治療例においてのPVG，PCIの消失時期については，1〜7日であるが，検査のタイミングもあり厳密には言及できないが，多くの症例で臨床症状の改善と一致しておりかなり早期（24〜48時間）にみられるものと考えられ，またPCI消失もPVG消失とほぼ同時期であると考えられた[16)18)19]．自験例では発症後7日でしかCTを撮影しておらず，より綿密な検査が必要であると思われた．

Table 2　Case reports of PVG with conservative treatment in the Japan literature

	Author	Year	Age/Sex	Diagnosis	Blumberg's sign	Fever	CRP	Treatment	PCI (Location/type)	PVG (Location/Amount)	PVG/PCI Disappearnce Time (Day)	Ref
1	Takahashi	1991	69/M	GU	−	37.3	2＋	NG tube	−	Right lobe/ ＋	2	13
2	Tsuchihiro	1996	63/M	SMA thrombosis	−			Urokinase	−	Right lobe/ ＋	3	14
3	Iwahashi	1998	76/F	Constipation	−	35.2		TPN	−	Both lobe/ ＋＋(SMV)	7	15
4	Shiomi	1998	70/M	GU/gastrectasis	−	36.5		NG tube	Stomach	Left lobe/ ＋	2/2	16
5	Kawamoto	1999	66/F	Ischemic colitis	−	35.7	＋	TPN	T-colon/bubble like	Right lobe/ ＋	5/5	17
6	Udaka	1999	77/M	Constipation	−	36.1	0.4	O2 inhaltation	D-colon/band like	Both lobe/ ＋	1/1	18
7	Ohtsubo	2001	82/F	Ischemic colitis	−	33.5	5.3	Urokinase	Ileum	Left lobe/ ＋	1/1	19
8	Teruya	2001	61/M	Strongyloidiasis	−	37.2	16.2	Long tube	A, D-colon/band like	Both lobe/ ＋	3/3	20
9	Niki	2002	64/F	Ileitis	−	normal	0.1	TPN	−	Both lobe/ ＋	1	21
10	Furukawa	2002	75/M	non-occlusive mesenteric ischemia	−		−	TPN, Antibiotics	−	Both lobe/ ＋	4	22
11			34/M	acute enterocolitis	−	36.4		Lactobacillus bifidus	−	Both lobe/ ＋	−	5
12	Mizuno	2002	88/F	Ileus	−		19.5		−	Right lobe/ ＋	−	
13			84/F	Gastritis	−		1.4	NG tube	Stomach	US/ ＋	1/ −	
14			75/M	Gastritis	−		6.5	NG tube	−	Both lobe/ ＋＋(SMV)	1	
15			70/M	Ischemic colitis	−	36.7	6.3		−	US/ ＋	−	23
16			64/F	Urinary tract infection		38.0			−	US/ ＋	−	
17	Kanamaru	2002	19/M	Bacterial Colitis	＋	36.8	1.1		−	US/ ＋	2	
18			67/M	acute enterocolitis	−		0.2		−	US/ ＋	−	
19			76/F	Ileus	−	36.5	0.1		−	US/ ＋	1	
20	Kajimoto	2002	20/M		−	38.0	6.34	TPN, Antibiotics	−	Both lobe/ ＋	1	24
21	Sizawa	2003	59/M	Ileus	−	36.5	3.2	Long tube	Ileum	Both lobe/ ＋＋(SMV)	5/1	25
22			19/F		−		32.2		−	Both lobe/ ＋	1	
23	our case	2003	75/F	Ischemic colitis	−	37.4	12.9	NG tube	A-colon/bubble	Both lobe/ ＋	7/7	

TPN：total pareteral nutrition, PCI：Pneumatosis Cystoides Intestinalis, PVG：Portal Venous Gas, −：Not Examined

PVGの臨床的意義については，従来その原因疾患として腸管壊死，腹腔内感染が多く，死亡率が高いことから，PVGを確認したら，開腹術を施行すべきであるとする報告もみられる．しかしながら，最近の報告に共通していることは，PVGの発生の背景に腸管壊死が存在すると臨床成績は著しく不良となり，また本症例のように一過性の虚血のような粘膜障害に腸管内圧の亢進が加わって発生したPVGでは，その存在は一過性で予後は良好であることといえる．今回の23例の検討からも腹部所見を含めた臨床所見，種々の画像診断において，以下のような場合が，保存的治療の可能性も検討するべき症例と考えられた．(1) 腹痛が軽度で腹膜刺激症状がない．(2) 発熱が軽度である．(3) 腹痛がすみやかに改善する．(4) 腸管の減圧が有効である．(5) PCIが合併することもあるが，限局性である．(6) 門脈ガスの量は関連が少ない．これらは，すなわち腸管壊死が存在しないことが，保存的治療の適応となることを示しているものと考えられた．一方で，腹部所見が乏しいにもかかわらず，経過観察中にショックを呈した例も報告されており[26]，腸管壊死の存在診断は容易ではない．手術適応の判断は，原因疾患によっては保存的治療のみで軽快する症例もあることを念頭において，全身状態，腹部所見，各種検査所見などを参考にして慎重になされるべきであると考えられた．

文　献

1) Wolfe BJ, Evans WA：Gas in the portal veins of the liver in infants. A roentgenographic demonstration with postmortem anatomical correlation. Am J Roentgenol Radium Ther Nucl Med **74**：486—489, 1955
2) Susman N, Senturia HR：Gas embolization of the portal venous system. Am J Roentgenol Ther Nucl Med **83**：847—850, 1960
3) 福島恒男，阿部哲夫，鬼頭文彦ほか：門脈ガス血症—腸間膜血行不全との関連について—．臨外 **29**：1123—1126, 1974
4) Liebman PR, Patten MT, Manny J et al：Hepatoportal venous gas in adult. Ann Surg **187**：281—287, 1978
5) 水野泰行，松尾吉郎，廣岡大司：保存的治療で軽快した門脈ガス血症の4例．日臨救急医会誌 **5**：442—446, 2002
6) 上松俊夫，北村　宏，岩瀬正紀ほか：腸管壊死を伴わない門脈ガス血症の1例．日臨外会誌 **60**：1370—1374, 1999
7) Sisk PB：Gas in the portal venous system. Radiology **77**：103—107, 1961
8) Miwa Y：Uber einen Fall von Pneumatosis Cystoides Intestinorum Hominis. Zentralbl Chir **16**：427—428, 1901
9) 三好和也，松井武志，雁木順一ほか：門脈ガス血症を伴った急性上腸間膜動脈閉塞症の1手術治験例．日消外会誌 **28**：77—81, 1995
10) 山口敏朗：門脈ガス血症の発生機序に関する実験的研究．日消外会誌 **13**：1260—1270, 1980
11) 板東隆文，豊島　宏，太中　弘：Hepatic Portal Vein Gas．日臨外医会誌 **36**：716—720, 1975
12) Wiesner W, Mortele KJ, Glickman JN et al：Pneumatosis intestinalis and portomesenteric venous gas in intestinalis ischemia：Correlation of CT fidings with severity of ischemia and clinical outcome. Am J Roentgenol **177**：1319—1323, 2001
13) 高橋　均，岡村良邦，橋本祥恪ほか：急性胃拡張を伴う胃潰瘍に併発した門脈ガス血症の1例．日消病会誌 **88**：82—86, 1991
14) 土廣典之，佐々木克哉，松山和男ほか：門脈ガス血症を発症早期に診断した2救命例．日腹部救急医会誌 **16**：1345—1348, 1996
15) 岩橋宏美，栄本昭剛，村上博文ほか：自然消退した門脈ガス血症の1例．臨放線 **43**：1061—1064, 1998
16) 塩見精朗，近森正幸，北村龍彦ほか：門脈ガス血症の2例．日腹部救急医会誌 **18**：915—919, 1998
17) 川本　仁，神辺真之，山根浩介ほか：門脈ガス血症および腸管壁内気腫を呈した虚血性大腸炎（一過性型）の1例．臨放線 **44**：1577—1580, 1999
18) 宇高徹総，堀　堅造，安藤隆史ほか：酸素吸入療法が奏功した門脈ガス血症を呈した大腸嚢腫様気腫症の1例．臨外 **54**：525—527, 1999
19) Otsubo K, Okai T, Yamaguchi Y et al：Pneumatosis intestinalis and hepatic portal venous gas caused by mesenteric ischemia in an aged person. J Gastroenterol **36**：338—340, 2001
20) 照屋　剛，島袋誠守，古堅智則ほか：糞線虫症に起因すると考えられた門脈ガス血症の2例．日消外会誌 **35**：663—667, 2002
21) Niki M, Shimizu I, Horie T et al：Hepatic portal venous gas disappearing within 24 hours. Intern Med **41**：950—952, 2002
22) 古川慎哉，岡　清仁，古賀繁宏ほか：自然消退した門脈ガス血症の1例．愛媛医 **21**：61—65,

2002
23）金丸　仁，横山日出太郎，白川元昭ほか：門脈ガス血症の手術適応―本症 12 例の経験から―．日消外会誌　**35**：1369―1376, 2002
24）梶本心太郎，田中孝也，平川昭彦ほか：腸管壊死に起因しない門脈ガス血症の 2 症例．日腹部救急医会誌　**22**：1117―1120, 2002
25）志澤良一，関戸　仁，小金井一隆ほか：保存的に軽快した門脈ガス血症を呈した術後単純性イレウスの 1 例．日臨外会誌　**64**：1221―1225, 2003
26）森景則保，森田信義，江里健輔ほか：門脈ガス血症を呈した腹部所見に乏しい腸管壊死の 1 例．日臨外医会誌　**57**：904―907, 1996

A Patient with Hepatic Portal Venous Gas Accompanying Pneumatosis Cystoides Intestinalis Who Survived with Conservative Treatment

Katsumi Koshikawa, Hiroyuki Sugimoto, Tetsuya Kaneko,
Shin Takeda, Soichiro Inoue and Akimasa Nakao
Department of Surgery II, Nagoya University School of Medicine

We report a case in which a patient with hepatic portal venous gas accompanying pneumatosis cystoides intestinalis survived with conservative treatment. A 75-year-old woman reporting abdominal pain and vomiting and admitted was found in biochemical examination of the blood to have no increase in hepatic or biliary enzymes but an increase in WBC count and serum CRP. Computed tomography showed hepatic portal gas in the left and caudate lobes of the liver and pneumatosis cystoides intestinalis in the wall of the ascending colon. A nasogastric tube was placed to collect gastric content, with NPO under IVH control. During preparation for emergency surgery, the patient's abdominal pain decreased rapidly, her abdomen became flat and soft, and neither tenderness nor muscular defense was noted. Seven days later, computed tomography showed that both hepatic portal gas and the pneumatosis cystoides intestinalis had disappeared. The prognosis of disease complicated by portal venous gas is usually poor, and an emergency surgery is often necessary. Several cases of hepatic portal venous gas treated successfully with conservative therapy have been reported recently. We review the literature concerning such therapy and discuss factors important to conservative therapy for hepatic portal gas.

Key words：portal venous gas, pneumatosis cystoides intestinalis, conservative therapy

〔Jpn J Gastroenterol Surg 37：527―532, 2004〕

Reprint requests：Katsumi Koshikawa　Department of Surgery II, Nagoya University School of Medicine
65 Tsurumai-cho, Showa-ku, Nagoya, 466-8550 JAPAN