日消外会誌　37（5）：533～538，2004年

症例報告

閉塞性黄疸で発症した胆管内発育型肝細胞癌の1例
―最近の切除報告19例の検討―

市立札幌病院外科
長佐古良英　三澤　一仁　渡辺　正明　大黒　聖二
長谷川公治　小橋　重親　大川　由美　佐野　秀一

症例は58歳の男性で，黄疸を主訴に来院した．腹部CT検査で肝内側区域に辺縁部が造影される直径4cmの腫瘤陰影と，これに連続して左肝管から総肝管内に均一に造影される腫瘍栓が描出された．ENBD tubeより行った胆道造影において肝管内に辺縁平滑で柔らかい透亮像を認めた．胆管細胞癌の術前診断で肝左葉切除，肝外胆管切除および胆管内腫瘍栓摘出術を施行したところ，病理組織学的に胆管内へ連続性に進展する中分化型肝細胞癌と診断された．最近4年間の本邦切除報告19例の検討では，術前診断に際してPIVKA-IIが有用な指標となること，閉塞性黄疸の鑑別診断の1つとして本症を念頭に置き早期発見を行うこと，また系統的な肝切除を行い肝外胆管切除も併施することによって予後の向上が期待されることが重要な知見と考えられた．

はじめに

胆管内発育型肝細胞癌は1999年に土屋ら[1]が本邦報告237例の臨床的検討を行い，十分な切除範囲を設定した肝切除の重要性を述べている．今回，閉塞性黄疸で発症し胆管細胞癌の術前診断で手術を施行したところ，病理組織学的に胆管内発育型肝細胞癌と診断された症例を経験したので報告する．

症　例

症例：58歳，男性

主訴：黄疸

家族歴：弟が肝細胞癌のため死亡．

既往歴：26歳時，急性肝炎．

現病歴：平成15年1月4日，皮膚黄染を自覚した．その後徐々に増悪したため当院消化器科を受診し，精査加療目的に1月15日に入院となった．

入院時現症：身長163cm，体重59kg．眼球結膜および皮膚に黄染を認めた．腹部は平坦，軟で肝は触知せず，腹水も認めなかった．

＜2003年11月26日受理＞別刷請求先：長佐古良英
〒060-8604　札幌市中央区北11条西13丁目　市立札幌病院外科

検査成績：T-Bil 19.2mg/dl，ALP 829U/L，γ-GTP 691U/Lと閉塞性黄疸を認めた．血小板数は$18.1\times10^4/mm^3$と保たれており，凝固系の異常も認めなかった．腫瘍マーカーはCEAとAFPが正常範囲内であったがCA19-9が42U/mlと軽度上昇していた．ウイルスマーカーはHBs抗原陽性，HCV抗体陰性であった．

腹部超音波検査：肝門部に最大径が4cmの境界が比較的明瞭で内部均一な亜鈴型のlow echoic massを認め，左右の肝内胆管は拡張していた．

腹部CT所見：肝内側区（S4）に一部肝外性に突出し，辺縁部に造影効果の高い腫瘍を認めた．その左側には均一にenhanceされる直径1cmの円形の腫瘤が描出されており，左肝管内腫瘍栓と考えられた．この腫瘍栓は総肝管内まで連続していた（**Fig. 1**）．

胆道造影所見：経内視鏡的経鼻的胆道ドレナージ（ENBD）tubeからの造影を行うと，左右肝管から総肝管にかけて辺縁が平滑で比較的“柔らかな”印象の透亮像を認めた．この透亮像の辺縁に沿って造影剤が滑らかに流れた（**Fig. 2**）．

血管造影所見：肝動脈造影においてA4のen-

Fig. 1　Computed tomography revealed a circumferentially enhanced tumor in S4 (arrow head) and a homogeneously enhanced tumor thrombus in the left hepatic duct to the common hepatic duct (white arrow).

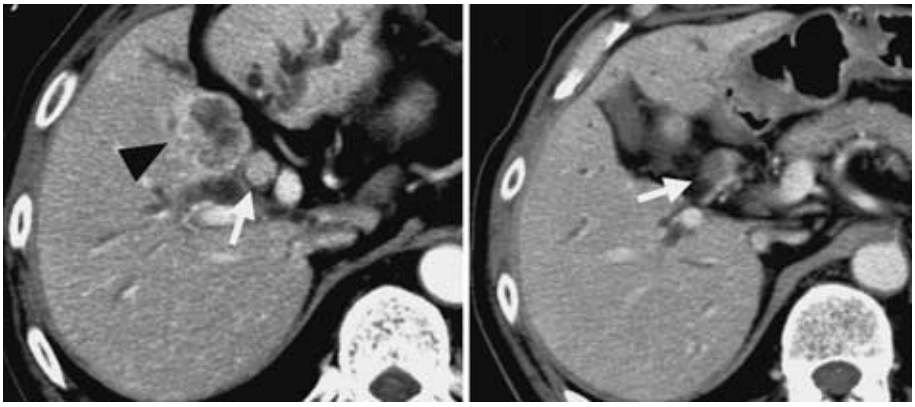

Fig. 2　Cholangiography using an endoscopic nasal biliary drainage (ENBD) tube showed a dilated intrahepatic bile duct and a massive filling defect with the smooth margin in the common bile duct.

casementを認め,動脈後期相から淡く濃染され実質相で肝門部まで連続するstainが描出された(**Fig. 3**).上腸間膜動脈造影門脈相では特記すべき所見を認めなかった.

以上の所見から肝S4原発の胆管細胞癌を疑い,平成15年2月12日に手術を施行した.

術中所見:肝は全体に胆汁鬱滞の強い色調を呈しており,腫瘍を肝表面からは確認できなかった.中肝静脈の左側で肝切離を進めて肝左葉切除術を施行した.右肝管を切開した際に露出した腫瘍栓を容易に摘出しえた.肝外胆管切除,および胆管断端の迅速病理で陰性を確認した後にB5+8+6とB7とを1本化して胆管空腸吻合を施行し,前結腸性にRoux-en Y法にて再建した.

切除標本肉眼所見:切除肝重量は485gであった.肝S4に存在する被膜を有しない結節型の腫瘍は最大径が3.8cmであり,隣接する胆管内には腫瘍栓が充満していた(**Fig. 4**).

病理組織学的所見:主腫瘍はtrabecular patternを示す中分化型肝細胞癌で,胆管内腫瘍栓も同様の組織像を示した.胆管内へ直達性に穿破しており,この部以外の胆管上皮は正常に保たれていた.胆管壁周囲のいわゆる胆管腺,peribiliary plexusへの浸潤は認めなかった(**Fig. 5, 6**).非腫瘍部は慢性活動性肝炎と診断された.原発性肝癌取扱い規約[2]に準じるとig,fc(−),sf(+),s0,n0,vp0,vv0,b4,im0,P0,sm(−)となり,進度はT3N0M0,Stage 3であった.術後6か月経過した現在まで明らかな再発の徴候を認めていない.

考　察

肝細胞癌が胆管内に浸潤,発育することは比較的まれとされており,第15回全国原発性肝癌追跡調査報告によると手術症例4,569例のうち2.2%

Fig. 3 Celiac arteriography revealed an encasement of A4（left arrow）and a tumor stain in S4（right circle）.

Fig. 4 Resected specimen revealed the tumor 38mm in diameter and the tumor thrombus in the bile duct.

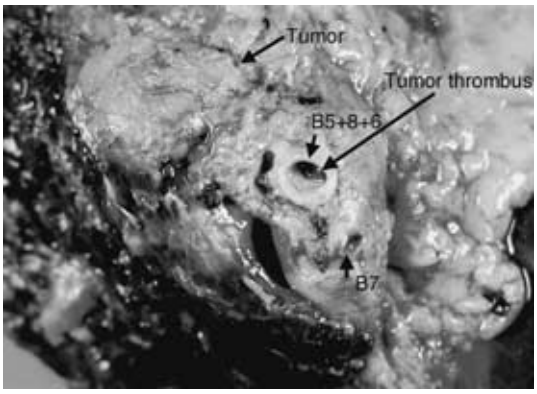

Fig. 5 Moderately differentiated hepatocellular carcinoma invaded to the bile duct lumen（arrow）.

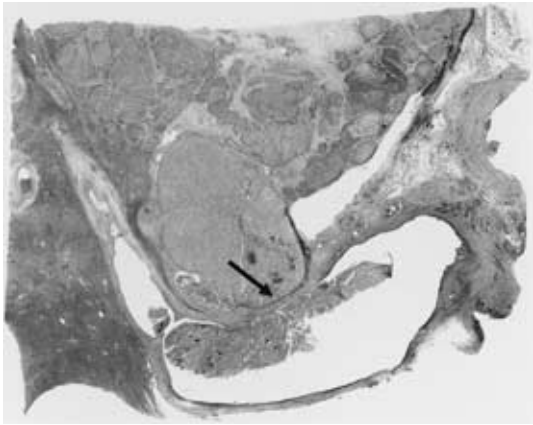

の頻度であるとされる[3]．本邦における胆管内発育型肝細胞癌切除症例は1999年の土屋ら[1]による集計の後，自験例を含めて19例が報告されている（**Fig. 7**）[4)~14)]．男女比は16：3と男性に多く，年齢は35歳～79歳（平均58.5歳）で50～60歳代が68.4%を占めた．背景肝のウイルスマーカーはHBs抗原陽性が6例，HCV抗体陽性が7例で，6例はいずれも陰性であった．初発症状として黄疸が57.9%と最多で，腫瘍径は最大95mm，平均48mmであったが肝実質内に腫瘍巣を指摘しえなかった例も報告されており注意を要する[14]．胆管内腫瘍栓は総肝管より下流にまで及ぶものが13例，68.4%と多かった．術前に肝細胞癌と診断されたものは12例，63.2%でそのうち本症と診断されたものは10例，83.3%であった．これは土屋らの報告[1]（術前に肝細胞癌と診断されたものが47.7%，そのうち本症と診断されたものが65.5%）と比較すると術前診断率が高くなっており，最近本症に対する認識が高くなっているためと思われる．診断には胆道造影が有用であり，自験例のご

とく辺縁平滑で“柔らかい”印象の透亮像と，その脇を造影剤が滑らかに流れる所見は本症に特徴的であるとされる[1]．また腫瘍マーカーについては，AFPの陽性率が73.7%にとどまったのに対してPIVKA-IIが測定されていた14例すべての症例で陽性となっており，重要な指標であると思われる（**Fig. 8**）．手術術式は十分なsurgical marginを確保するために16例，84.2%で2区域以上の系統的肝切除が施行されていた．また19例中10例，52.6%で胆管腫瘍栓が摘出されているがすべて胆管との癒着は比較的少なく容易に摘出できており，このうち病理組織学的に腫瘍栓の胆管への浸潤が明らかであったものは2例のみであった．予後は1年以上生存が11例，57.9%，3年以上生存が4例，21.1%で平均生存期間は22.3か月であった．1年未満再発死亡4例と2年以上無再発生存4例とを比較すると，腫瘍径，年齢，術前診断，術前減黄の有無，背景肝のウイルスマーカー，門脈侵襲の有無（vp2以上），総肝管より下流に及ぶ胆管内腫瘍栓の各項目については有意差を認めなかったが，「術前よりT-Bilが高値」，「胆管切除を併施」が2年以上生存例に有意に多く認められた（**Table 1**）．腫瘍栓による閉塞性黄疸で発症した症例の方が比較的早期の段階で発見されて治療を開始できたことが予想される．術式について，2年以上無再発生存した症例は①2区域以上の系統的な肝切除を行っており，②腫瘍栓摘出のみではなく，肝外胆管切除を併施している傾向にあった（**Fig. 9**）．本症は一般に原発巣が胆管に近接していること，明瞭な被膜を形成せずに浸潤性発育を示す浸潤型または結節浸潤型であることが特徴であり，胆管内進展を容易にする要因でもあると

Fig. 6　Histopathological findings showed the direct invasion of hepatocellular carcinoma to the bile duct.（H.E staining×10）

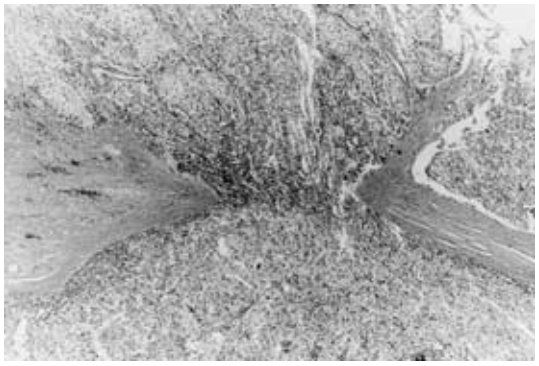

Fig. 7　19 resected cases of hepatocellular carcinoma invading the biliary tract.

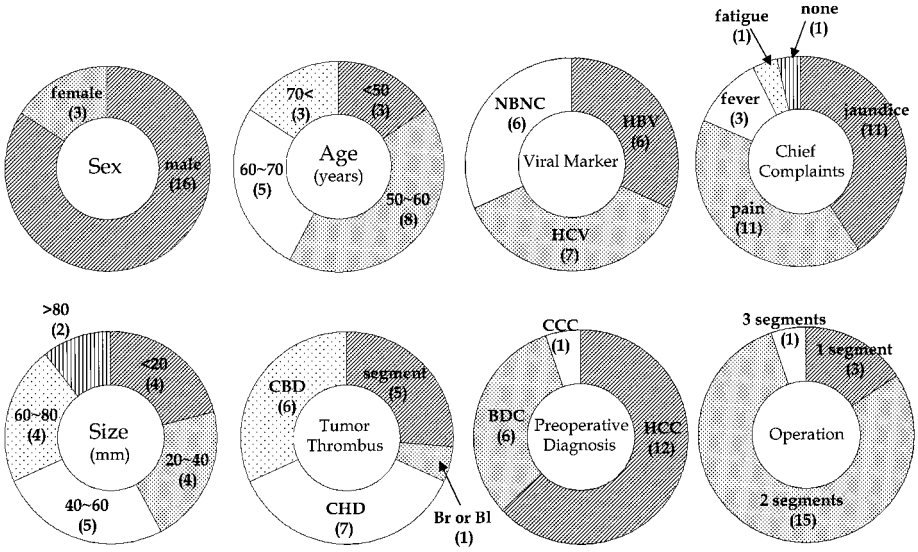

Fig. 8 Preoperative tumor markers (PIVKA-II, AFP, CA19-9 and CEA) in 19 resected hepatocellular carcinoma invading the biliary tract.

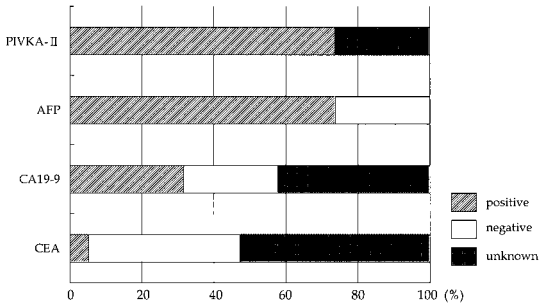

考えられている[10]．胆管内発育の機序としては自験例と同様に胆管への直接浸潤を示す例が多いが，他に門脈腫瘍栓から隣接する胆管内への発育および浸潤する形式も想定され，特に後者の予後が不良となることが予想される．また，胆管内腫瘍栓は比較的容易に摘出できることが多いようであるが，病理組織学的に必ずしも胆管壁への浸潤所見を認めなくとも微少な腫瘍栓の取り残しや，あるいは腫瘍細胞の拡散の可能性も考えられる．胆管内発育型肝細胞癌は疾患の認識を持つことによって早期発見が可能であり，肝予備能を慎重に

Table 1 The comparison of death from disease less than 1 year cases and survival without recurrence over 2 years cases.

	Death from disease less than 1 year (n = 4)	Survival without recurrence over 2 years (n = 4)	p value
Tumor size (cm)	4.9 ± 3.4	4.4 ± 0.9	0.79
Age (years)	64.5 ± 10.2	65.8 ± 7.0	0.85
Preoperative T-Bil (mg/dl)	2.8 ± 1.6	10.7 ± 5.5	0.03
Correct preoperative diagnosis	1/4	2/4	0.47
Preoperative bile drainage	1/4	4/4	0.14
Virus marker (HCV or HBV)	1/4	2/4	0.47
Portal invasion (> vp2)	1/4	1/4	0.41
Range of tumor thrombus (lower portion of CHD)	1/4	4/4	0.14
Operation (bile duct resection)	0/4	4/4	0.03

Fig. 9 Operative procedure of death from disease less than 1year cases and survival without recurrence over 2 years cases.

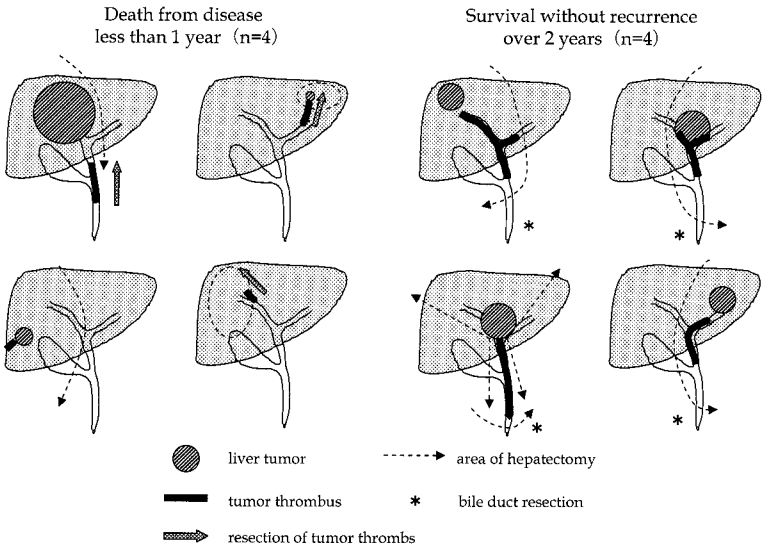

評価したうえでsurgical marginを確保した系統的肝切除を行い，胆管内腫瘍栓を含めた肝外胆管切除を併施することによって術後残肝再発の危険性を軽減させ，ひいては予後の改善に結びつくことが期待される．

稿を終えるにあたり，病理組織学的診断に関して御指導いただきました市立札幌病院病理科，高田明生先生に厚くお礼申し上げます．

文　献

1）土屋泰夫，佐野佳彦，中村利夫ほか：胆管内発育型肝細胞癌の1例―本邦報告例の臨床的検討―．日消外会誌　**32**：2258―2262, 1999
2）日本肝癌研究会編：臨床・病理　原発性肝癌取扱い規約．第4版．金原出版，東京，2001
3）日本肝癌研究会編：第15回全国原発性肝癌追跡調査報告(1998～1999)．日本肝癌研究会事務局，新興印刷出版，京都，2002, p56
4）須郷広之，渡野邊郁雄，三上陽史ほか：胆管内発育型肝細胞癌の1切除例．日外科系連会誌　**25**：687―691, 2000
5）米田　諭，吉川正英，今津博雄ほか：胆管結石類似のERC像を呈した胆管内発育型肝細胞癌の1例．日消病会誌　**97**：695―699, 2000
6）木村真士，木村巨一，高倉範尚ほか：著明な胆管内発育を呈し，胆管細胞癌と鑑別困難であった細小肝細胞癌の1切除例．外科　**62**：358―362, 2000
7）高山博夫，大場範行，小里俊幸ほか：胆管内発育型肝細胞癌の3切除例．日消外会誌　**33**：1910―1914, 2000
8）加藤健太郎，森田高行，長岡央樹ほか：胆管内発育型肝細胞癌の3切除例．日消外会誌　**34**：595―599, 2001
9）高橋秀典，東野　健，加納寿之ほか：総胆管結石様画像所見を呈した胆管内発育を伴う肝細胞癌の1例．日消外会誌　**34**：1742―1746, 2001
10）田中守嗣，竹山廣光，真下啓二ほか：閉塞性黄疸をきたした胆管内発育型肝細胞癌の1切除例．日消外会誌　**35**：287―291, 2002
11）三浦義明，牛尾　晶，及川寛太ほか：胆管内に浸潤発育した単結節性肝細胞癌の1例．日消病会誌　**99**：64―67, 2002
12）立山健一郎，尾関　豊，今井直基ほか：肝中央2区域切除を施行した胆管内発育型肝細胞癌の1例．日消外会誌　**35**：626―630, 2002
13）岸　清志，澤田　隆，清水　哲ほか：胆管内発育型肝細胞癌―3切除例の検討―．鳥取医誌　**30**：69―74, 2002
14）近藤　礎，堂野恵三，左近賢人ほか：肝実質内に腫瘍巣を指摘しえなかった胆管内発育型肝細胞癌の2切除例．日消外会誌　**36**：482―487, 2003

A Resected Case of Hepatocellular Carcinoma Invading the Biliary Tract with Obstructive Jaundice
―Review of the Recent 19 Japanese Cases―

Yoshihide Nagasako, Kazuhito Misawa, Masaaki Watanabe, Seiji Oguro,
Kimiharu Hasegawa, Shigechika Kohashi, Yumi Okawa and Hidekazu Sano
Department of Surgery, Sapporo City General Hospital

A 58-year-old man admitted for jaundice was found in computed tomography（CT）to have a circumferentially enhanced tumor in the medial segment of the liver（S4）and a homogeneously enhanced tumor in the dilated left hepatic duct to the common hepatic duct. Cholangiography using an endoscopic nasal biliary drainage（ENBD）tube showed a smooth, soft filling defect in the common hepatic duct, yielding a diagnosis of cholangiocellular carcinoma, necessitating left hepatectomy with extra-hepatic bile duct resection and removal of the bile duct tumor. Postoperative histopathological examination showed the tumor to be moderately differentiated hepatocellular carcinoma invading the biliary tract. PIVKA-II has been pointed out in the literature as a valuable marker of this disease. To improved the disease prognosis, early differential diagnosis of obstructive jaundice with bearing this disease in mind and radical hepatectomy with extra-hepatic bile duct resection are considered to important.

Key words：hepatocellular carcinoma invading the biliary tract, obstructive jaundice

〔Jpn J Gastroenterol Surg 37：533―538, 2004〕

Reprint requests：Yoshihide Nagasako　Division of Surgery, Sapporo City General Hospital
Kita-11, Nishi-13, Chuo-ku, Sapporo, 060-8604 JAPAN