日消外会誌　37（5）：545～550，2004年

症例報告

術前診断が困難であった原発性肝カルチノイド腫瘍の１切除例

社会保険徳山中央病院外科，同　病理*

藤田　雄司　重田　匡利　岡村　啓二　友近　忍
宮原　誠　久保　秀文　河内　康博　長谷川博康
宮下　洋　山下　吉美*

肝に原発するカルチノイドは，比較的まれな疾患である．今回，術前診断が困難で比較的長期間術前経過を観察しえた原発性肝カルチノイド腫瘍の１切除例を経験したので報告する．症例は53歳の女性で，主訴は貧血・便潜血陽性．上部・下部消化管検査で異常なく，平成12年6月腹部骨盤CT検査施行し，肝右葉(S5)に径25mmの嚢胞性病変を指摘された．その後，増大傾向を認め，平成15年1月手術目的で当院紹介入院となった．腹部エコー・CT，血管造影検査にて肝嚢胞腺癌などを疑い肝門部リンパ節郭清を含めた肝右葉亜区域（S5）切除および胆嚢摘出術を施行した．切除標本では腫瘍は正常肝との境界が比較的明瞭で，内部に出血巣を伴い乳白色の線維性隔壁で分葉された嚢胞性腫瘍であった．病理組織学的にはSynaptophysin染色陽性とHE染色の所見よりカルチノイド腫瘍と診断された．術後12病日に軽快退院し，術後10か月目の現在注意深く経過観察中である．

はじめに

カルチノイド腫瘍は，原腸由来のいずれの臓器にも発生しえるが肝原発は極めてまれである．今回，肝原発と診断しえたカルチノイド腫瘍の１切除例を経験したので報告する．

症　例

患者：53歳，女性

主訴：貧血および便潜血陽性

家族歴：特記すべきことなし．

既往歴：平成11年4月貧血・便潜血陽性を認め，上下部消化管内視鏡検査・小腸造影検査・腹部骨盤CT検査をするも出血源不明．

現病歴：平成12年6月再度腹部CTを施行し，肝右葉（S5）に径25mm程度の嚢胞性病変を指摘した．平成13年2月肝生検施行するも細胞成分少なく診断できなかった．平成14年4月のCTで径43mm，11月で径51mmと増大傾向を認め精査手術目的で当院紹介入院となった．

入院時現症：身長158cm，体重70kg．血圧132/90mmHg，脈拍60/分・整であった．皮膚紅潮・貧血・黄疸などなし．腹部所見では肝や腫瘤を触知せず．下痢や喘息発作などの症状はなかったが，入院後の上部消化管内視鏡検査にて十二指腸潰瘍を指摘された．

入院時血液検査：血算生化学的検査に異常なく，HBs抗原，HCV抗体ともに陰性で，腫瘍マーカー（CEA，AFP，CA19-9）も正常値内であった．

発見時腹部造影CT検査（平成12年6月）：肝臓の右葉前区域に径25mm程度の嚢胞性腫瘤を認めた（**Fig. 1A，B**）．

胸腹部造影CT（平成14年11月）：胸部には明らかな異常所見はないが，肝臓の右葉前区域に径50mm程度の腫瘤を認めた．単純CTでは多房性で隔壁を有する嚢胞性腫瘤を認め，造影CTでは腫瘤辺縁部と隔壁が造影された（**Fig. 1C，D**）．

腹部エコー検査：最大径47-54mmの卵円形で高エコーな腫瘤をS5に認め，その内部に大小不同の嚢胞を数個認めた（**Fig. 2**）．

腹部血管造影検査：総肝動脈造影ではS5の部位に周囲がhypervascularで内部が一部hypovascularな腫瘍濃染像を認めた．門脈造影では

＜2003年12月19日受理＞別刷請求先：藤田　雄司
〒745-8522　周南市孝田町1―1　社会保険徳山中央病院外科

Fig. 1　In June 2000, abdominal computed tomography（CT）scan showed the cystic lesion about 25mm in size in the right lobe of the liver（A：plain, B：enhanced). In November 2002, abdominal CT scan demonstrated the increaseing tumor that had the enhanced peripheral region and septa in the S5 of the liver（C：plain, D：enhanced).

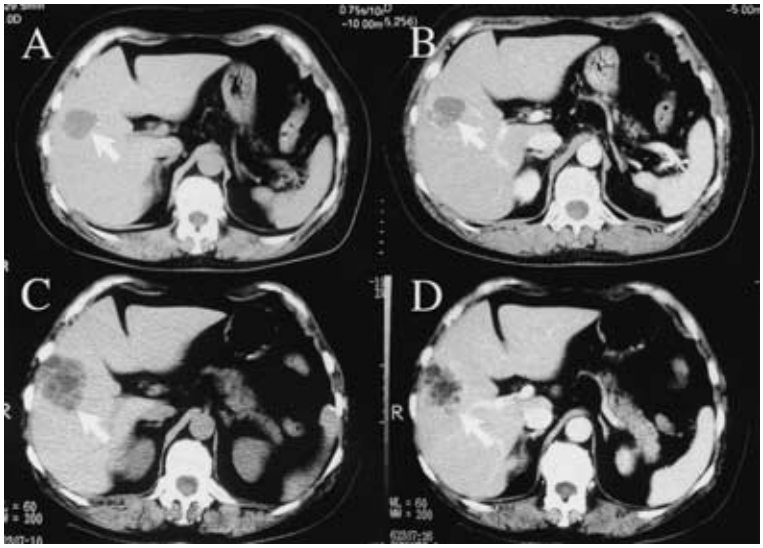

Fig. 2　Abdominal ultrasonography (US) detected the hyperechoic oval mass in the anterior segment of the liver. Multiple cystic foci of various sizes were noted within the mass.

P5 に一致して無血管領域を認めた(**Fig. 3A，B**).

平成 15 年 1 月 9 日肝嚢胞腺癌, 非定型肝癌などを疑い手術を施行した.

手術所見：Cantlie 線外側 S5 深部に約 5cm 大の腫瘍を触知し，一部肝表面より確認しえた．肝門部リンパ節郭清を含めた肝右葉亜区域（S5）切除術および胆嚢摘出術を施行した.

切除標本：切除肝は 190g で, 腫瘍径は 5.5×4×4cm であった．腫瘍は正常肝との境界が比較的明瞭で，内部に出血巣を伴い乳白色の線維性隔壁で分葉された嚢胞性腫瘍で，一部充実性であった(**Fig. 4A，B**).

病理組織学的所見：好酸性の胞体を有する腫瘍細胞が索状，リボン状または胞巣構造を呈して増生している．腫瘍細胞は Grimelius 染色・Fontana-Masson 染色とも陰性であるが，HE 染色像および Synaptophysin 陽性であることより，カルチノイド腫瘍と診断した．さらに，核分裂像は少数であるが軽度の核異型や多形性が認められることより，異型カルチノイドと診断した(**Fig. 5A，B，C**)．なお，chromogranin A，serotonin，gastrin，insulin，glucagon は陰性であった.

術後経過：患者は術後 12 病日に軽快退院した．術後の精査でも他臓器に原発巣を認めず, 術後 10 か月目の現在注意深く経過観察中である.

考　察

現在の carcinoid family に属する原発性肝カル

Fig. 3 Selective hepatic angiography showed the hypervascular mass with some of hypovascular region (A). Portography demonstrated avascular area in the P5 (B).

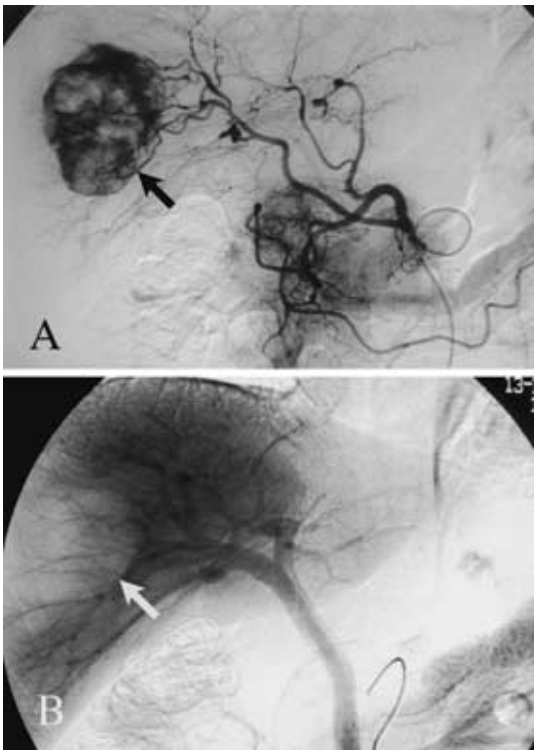

チノイドは1958年にEdmondson[1]によって初めて報告された. 1997年に発表されたNational Cancer Instituteにおける8,305例のカルチノイドに関する検討[2]では，肝カルチノイドは14例（0.17%）のみであったと報告している．本邦では1983年に松本ら[3]に報告されて以来，検索しえた限りでは自験例を含め39例のみであった（**Table 1，2**）[3)~13)].

内訳は男性8例女性31例と女性に多く平均年齢は53.3歳であった．カルチノイド症候群が認められた症例は記載があったものでは潰瘍が4例，体重減少2例，顔面紅潮・低血糖発作がそれぞれ1例で，なしが19例と症状を認めない症例が多かった．また，本症例では術前十二指腸潰瘍を認めたが，病理組織の免疫学的染色で腫瘍細胞内にガストリンは陰性であり，カルチノイド症候群によるものかどうかは判別不能であった．

原発性肝カルチノイド腫瘍の画像で比較的特徴的な所見は，形態的には腫瘍内に多発する大小不同な嚢胞であり，血流動態的には肝動脈血流の豊富な多血管性腫瘍とTakayasuら[13]も述べている．

23症例の術前超音波では高エコー10例，低エコー5例，モザイク様3例，その他5例で比較的多彩な画像所見であった．

単純CTでは低吸収域で造影CTでは濃染像（内部に造影されない部分を含む）を認めるのが一般的であった．これらの検査で嚢胞を認めた症例は30例中11例と比較的少なく，術後の切除標本で明らかになった3例を含めても嚢胞を認めたものは14例（46.7%）であった．この腫瘍内嚢胞は病理組織学的には腫瘍内出血の結果生じたものと考えられている．本症例では非常に早期の段階から嚢胞が確認され，肝内胆管上皮から発生した腫瘍の終末期像という考え方には疑問をいだかせる所見であった．

血管造影検査を施行された24例中22例（91.7%）が多血管性でその内，腫瘍濃染像を15例に認めており，嚢胞部以外は血流豊富な腫瘍と判断してよいと考えられた．

MRI検査を施行された10例では，全例T2強調像で高信号・T1強調像で低信号（内部に一部高信号）を示し，有用な検査法と考えられた．

カルチノイドの診断には組織学的検索が非常に重要である．1972年に曽我[14]はカルチノイド62症例を対象とし，組織学的特徴からA型～D型および混合型の5種類に分類した．肝臓は胎生学的発生部位より前腸系に属する．前腸系に発生するカルチノイドはB型（21.0%）と混合型（17.7%）がほとんどで，銀好性細胞型か反応陰性細胞型が多い．また，銀反応による分類では銀好性細胞型は混合型（11.3%）に多く，銀還元性細胞型はA型（19.3%）に多い．反応陰性細胞型はB型（14.5%）と混合型（29.0%）に多く，本症例の病理組織所見としては混合型かつ反応陰性細胞型と最も典型的な症例であった．文献的検討によると，Grimelius染色では陽性が25例中21例，Fontana-

Fig. 4　The resected specimen weighed 190g and contained a tumor, measuring 5.5×4×4cm, with a clear margin（A）. Cut sections of the resected specimen revealed the cystic tumor that was demarcated by the fibrous dissepiment with hemorrhage lesion（B）.

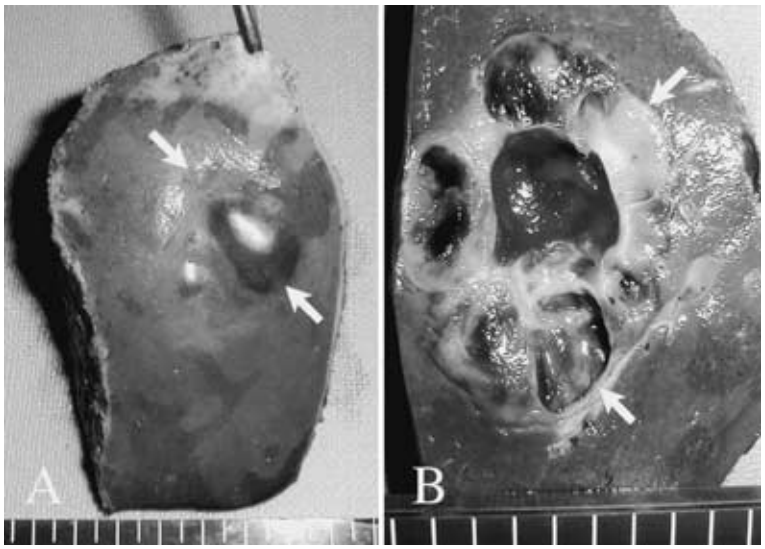

Fig. 5　A：Microscopic findings demonstrated the mixed structures to be composed of the nodular solid nests and cystic lesion by HE staining（HE×10）. B：cystic area（HE×100）. C：solid area（HE×100）.

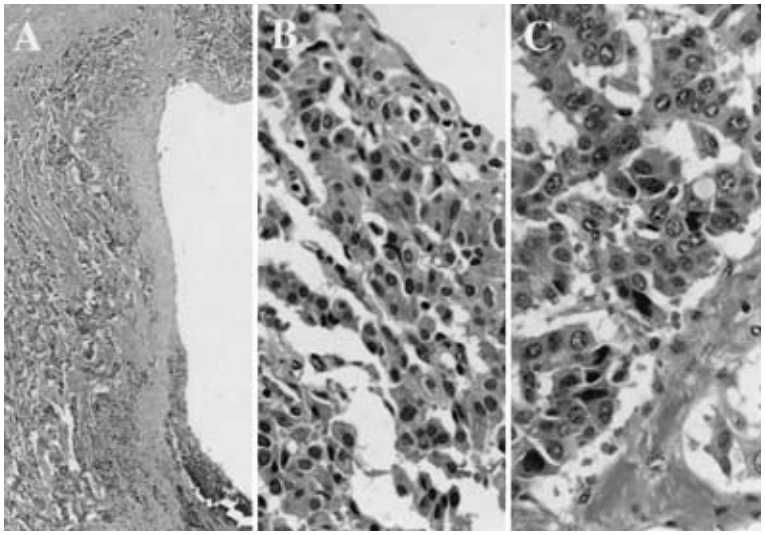

Masson 染色では全例（14 例）陰性でほとんどが銀好性細胞型で，反応陰性細胞型は 4 例のみであった．

治療法はほとんどの症例に肝切除術が施行されており，切除不能例や再発例に対して TAE（transcatheter arterial embolization）や肝動脈内注入化学療法が行われている．肝癌と異なり肝硬変を合併していない症例が多く，根治的切除により治

Table 1 Summary of previously reported cases of primary hepatic carcinoid tumor in Japan（No. 1）

No.	Author	Year	Age	Sex	Radiological exam.					Immunological exam.		Diagnosis
					US	CT	cyst	angiography	MRI	G	F-M	
1	Matsumoto	1983	54	F			−			+	−	resection
2	Hayashi	1985	49	F						+		resection
3	Yamashita	1986	50	M	hyper	low, enhance+	−	hyper		+	−	autopsy
4	Iida	1987	58	M								resection
5	Miura	1988	51	F			−	hyper		+	−	autopsy
6	Tamada	1988	47	M	mosaic	low	+	hyper	T2：high, T1：high & low	+		biopsy
7	Sugaya	1989	54	F	high & low	low	+	hyper		+	−	autopsy
8	Ikeda	1989	67	F								autopsy
9	Miyoshi	1989	48	F	hypo	low		hyper		+	−	resection
10	Toumei	1990	74	F								
11	〃	1990	30	F								
12	Yogi	1990	59	M				hypo				resection
13	Higaki	1991	30	F	mosaic	enhance+−	+	hyper	T2：high, T1：low & high	+		resection
14	Hashizume	1991	34	F	iso & low	low	−			+	−	autopsy
15	Takayasu	1992	30	F	hyper	low, enhance+−	+	hyper	T2：high, T1：low & high	+		resection
16	〃	1992	74	F	hyper	low, enhance+	+	hyper	T2：high, T1：low & high			resection
17	Aoki	1992	39	F	hyper	low, enhance+	+	hyper		+	−	resection
18	Inoue	1993	43	F	hypo	low, enhance+	−	hyper		+	−	resection
19	Yano	1993	56	F	hyper	low	−	hyper	T2：high, T1：low	−	−	resection
20	Moriura	1993	50	F	hypo	low, enhance+	+	hyper		−	−	resection

G：Grimelius staning, F-M：Fontana-Masson staining, TAE：transcatheter arterial embolization

Table 2 Summary of previously reported cases of primary hepatic carcinoid tumor in Japan（No. 2）

No.	Author	Year	Age	Sex	Radiological exam.					Immunological exam.		Diagnosis
					US	CT	cyst	angiography	MRI	G	F-M	
21	Yasoshima	1993	69	F	solid	solid	−	hyper		+	−	resection
22	Ishii	1993	40	F			−			−	−	resection
23	Imaoka	1993	56	F	hyper	enhance+	−	hyper	T2：high, T1：low & high			resection
24	Shima	1995	76	M			−			+		autopsy
25	Fujimori	1996	68	M	hyper	low, enhance+−	+	hypo	T2：high, T1：low & high			resection
26	Abe	1996	51	F	low & high	enhance+−	−	hyper				biopsy
27	Fujino	1998	40	F	hyper	low, enhance+−	−	hyper	T2：high, T1：low			resection
28	Satou	1998	51	F	hypo	low, enhance+−	−	hyper		+		resection
29	Asakawa	1999	49	F	solid	solid, mosaic	−	hyper				resection
30	Pilichowska	1999	66	M			−			+		resection
31	〃	1999	39	F			−			+		resection
32	〃	1999	47	F			+			+		resection
33	Miura	1999	53	F	hypo	enhance−	−	hyper		+	−	resection
34	Mizuno	2000	57	F		enhance−	+	hyper	T2：high, T1：low	+		resection
35	Miyazaki	2001	72	F	hyper	low, enhance+	−					autopsy
36	Deguchi	2001	71	M								resection
37	Tatsukawa	2001	71	F		enhance+						resection
38	Kim	2002	53	F	mosaic	enhance+	−	hyper	T2：high, T1：low	+		resection
39	our patient	2003	53	F	hyper	low, enhance+−	+	hyper		−	−	resection

G：Grimelius staning, F-M：Fontana-Masson staining, TAE：transcatheter arterial embolization

癒が期待できることから，今後も積極的な外科的切除を第１選択とすべきである．

文　献

1) Edmondson HA：Tumors of the liver and intrahepatic bile ducts. Edmondson HA. Atlas of tumor pathology, Section VII-Fascicle 25. Armed Forces Institute of Pathology, Washington, D.C., 1958, p105―111
2) Modlin IM, Sander A：An analysis of 8305 cases of carcinoid tumors. Cancer **79**：813―829, 1997
3) 松本一仁，伊藤隆夫，土田　博：肝原発と思われるカルチノイドの１例．医療　**37**：587―591, 1983
4) 矢野誠司，田村勝洋，橋本幸直ほか：術前診断が困難であった原発性カルチノイドの１切除例．日臨外医会誌　**54**：494―499, 1993
5) Yasoshima H, Uematsu K, Sakurai K et al：Primary hepatic carcinoid tumor. Acta Pathol Jpn **43**：783―789, 1993
6) Miura K, Shirasawa H：Primary carcinoid tumor of the liver. Am J Clin Pathol **89**：561―564, 1988
7) Asakawa T, Tomioka T, Abe K et al：Primary hepatic carcinoid tumor. J Gastroenterol **34**：123―127, 1999
8) 三浦義明，黒田英克，葛西和博ほか：原発性カルチノイドの一切除例．超音波医　**26**：975―981, 1999
9) Pilichowska M, Kimura N, Ouchi A et al：Primary hepatic carcinoid and neuryoendocrine carcinoma：Clinicopathological and immunohistochemical study of five cases. Pathol Int **49**：318―324, 1999
10) Mizuno Y, Ohkohchi N, Fujimori K et al：Primary hepatic carcinoid tumor：A case report. Hepatogastroenterology **47**：528―530, 2000
11) 宮崎泰可，朝長道生，内藤慎二ほか：胆嚢癌を合併した肝原発性カルチノイド腫瘍の１剖検例．日消病会誌　**98**：1289―1293, 2001
12) Kim SR, Imoto S, Maekawa Y et al：CEA producing primary hepatic carcinoid. Hepatol Res **22**：313―321, 2002
13) Takayasu K, Muramatsu Y, Sakamoto M et al：Findings in primary hepatic carcinoid tumor：US, CT, MRI, and Angiography. J Comput Assist Tomogr **16**：99―102, 1992
14) 曽我　淳：カルチノイドの新しい分類の試みと診断の実際．医のあゆみ　**81**：125―128, 1972

A Resected Case Report of Primary Hepatic Carcinoid Tumor Which was Difficult to Make Sure the Diagnosis Preoperatively

Yuji Fujita, Masatoshi Shigeta, Keiji Okamura, Shinobu Tomochika,
Makoto Miyahara, Hidefumi Kubo, Yasuhiro Kouchi,
Hiroyasu Hasegawa, Hiroshi Miyashita and Yoshimi Yamashita
Department of Surgery, Social Insurance Tokuyama Central Hospital

A primary hepatic carcinoid tumor originating in the liver is rare. We report a resected case of primary hepatic carcinoid tumor difficult to diagnose preoperatively. A 53-year-old woman seen for anemia and a stool test positive for occult blood from April 1999 underwent gastrointestinal and colon fiberscopy, but we could not detect the origin of anemia. Abdominal computed tomography（CT）showed a cystic lesion about 25 mm in diameter in the right hepatic lobe. She was admitted for surgery in January 2003 because the tumor began to grow during follow-up. We conducted right anterior subsegmentectomy (S5) with lymph node cleaning and cholecystectomy because ultrasonography, computed tomography, and angiography suggested cystic adenocarcinoma or atypical hepatocellular carcinoma. The resected specimen was a cystic tumor demarcated by the milk-white fibrous membrene with a hemorrhaging lesion. It had a clear margin from the surrounding parenchyma of the liver. Immunohistologically the tumors were positive for synaptophysin staining and negative for other antigens, leading to a diagnosis of carcinoid in microscopic findings of HE staining. She discharged uneventful 12th postoperative day and was followed carefuly during 10 months after surgery.

Key words：primary hepatic carcinoid, carcinoid tumor, carcinoid syndrome

〔Jpn J Gastroenterol Surg 37：545―550, 2004〕

Reprint requests：Yuji Fujita　Department of Surgery, Social Insurance Tokuyama Central Hospital
1-1 Kouda-cho, Syunan-city, 745-8522 JAPAN