日消外会誌　37（5）：551～556，2004年

症例報告

一部癌化を伴った胆管乳頭腫症の１例

市立宇和島病院外科，同　病理*

蜂須賀康己　岩川　和秀　梶原　伸介　田中　仁
小野　芳人　加洲　保明　清地　秀典　岡田　憲三
坂尾　寿彦　栗原　憲二*

胆管乳頭腫症は胆道の良性腫瘍として分類される非常にまれな疾患である．今回われわれは，病変の一部に癌化を伴った胆管乳頭腫症の１例を経験したので報告する．症例は71歳の女性で，無症候であったが検診にて肝機能異常を指摘され来院した．腹部CT，ERCPにて肝門部胆管癌と診断され手術を施行した．術中胆道ファイバー所見で左肝管は乳頭状腫瘤にて閉塞し，右肝管の前後区域枝分岐部と下部総胆管にも同様の多発小病変が存在した．肝左葉切除・胆管切除術を行った．病理組織所見では肝内から肝外胆管に多発するいずれの病変も，胆管被覆上皮の乳頭状の増殖像を示し，胆管乳頭腫症と診断した．左肝管の病巣には一部癌化が認められた．術後２年の現在も生存中である．本症は肝内および肝外胆管に多発し，約３割に癌化例の報告がみられ，診断や術式の選択には注意を要する．

はじめに

胆管乳頭腫症は非常にまれな疾患で胆道の良性腫瘍として分類される．本疾患は肝内，肝外胆管に多発するだけでなく，高率に癌化することから，診断や術式に注意を要するとされている．今回，肝内および肝外に５箇所の病変を有し病変の一部に癌化を伴った胆管乳頭腫症の１例を経験したので文献的考察を加えて報告する．

症　例

患者：71歳，女性

主訴：無症候（精査希望）

家族歴：特記すべきことなし．

既往歴：特記すべきことなし．

現病歴：2001年７月27日検診にて肝機能異常を指摘され，無症状であったが精査を希望して2001年10月22日当院内科へ入院した．腹部CTとERCPにて肝門部胆管癌と診断され，2001年11月２日手術目的にて外科へ転科した．

入院時現症：身長143cm，体重47kg，血圧146/88mmHg，脈拍74/分，体温36.0℃．腹部は平坦・軟で圧痛なし．腹部に腫瘤を触知せず．皮膚および眼球結膜に黄染を認めなかった．

入院時検査所見：肝機能正常．炎症所見なし．LAP 72IU/*l*，γ-GTP 63IU/*l*，CA19-9 69.9U/mlと胆道系酵素とCA19-9の軽度上昇を認めた．

腹部US所見：肝左葉肝内胆管に著明な拡張を認め，内側区域から外側区域にかけて3.0×2.5cm大の高エコー腫瘤を認めた（**Fig. 1a，b**）．腫瘤は左肝管の起始部を中心とし，拡張した左肝内胆管の内腔に拡がる像を呈していた．

腹部CT所見：肝左葉の肝内胆管は著明に拡張し，左肝内胆管起始部付近に淡く染まる境界不明瞭な腫瘤を認めた（**Fig. 2**）．

ERCP所見：左肝管は起始部で閉塞していた．総胆管の下部左壁に陰影欠損を認め，隆起性病変の存在が疑われた（**Fig. 3**）．

腹部血管造影所見：肝内側区域～外側区域に濃染傾向を示す腫瘤影を認め，中肝動脈と左肝動脈が栄養枝になっていた．門脈に異常所見はなかった．

以上より肝門部胆管癌の診断のもと，2001年11月７日手術を施行した．

手術所見：肝門部および膵頭部に腫瘤を触知せ

＜2003年11月26日受理＞別刷請求先：蜂須賀康己
〒798-8510　宇和島市御殿町1―1　市立宇和島病院外科

Fig. 1　Abdominal US showed a remarkable dilatation of the left intrahepatic bile duct and a hyper echoic mass lesion about 3.0×2.5cm in size from the internal hepatic segment to the lateral hepatic segment.

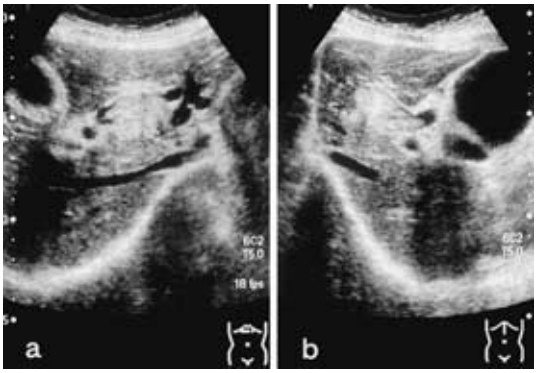

Fig. 2　Abdominal enhanced CT showed a remarkable dilatation of the intrahepatic bile ducts of left lobe and a mass lesion which was stained weakly in the beginning of the left hepatic duct（arrow）.

ず，肝表面に異常なし．最初に胆管の切除範囲を決定するため，術中胆道ファイバーを施行した．左肝管は乳頭状の腫瘤にて閉塞しており，腫瘤は一部右肝管に及んでいた．右肝管の前後区域分岐部に径4mmの乳頭状の隆起性病変を認めた．また術前のERCP所見に一致して膵内胆管に径10mmの隆起性病変を認めた．左肝管の主病変に対しては，術前胆道造影および術中所見により，病変は左葉に限局していると判断し，肝左葉切除と尾状葉のほぼ左半分の部分切除を行った．右肝管の前後区域分岐部の小病変は良性病変と判断し，胆管切離・開放部より直視下に焼灼切除した．下部胆管については膵管合流部付近まで至り，病変

Fig. 3　ERCP finding showed an occlusion of the left hepatic duct at its beginning（black arrow）and a filling defect of the left wall of lower common bile duct（white arrow）.

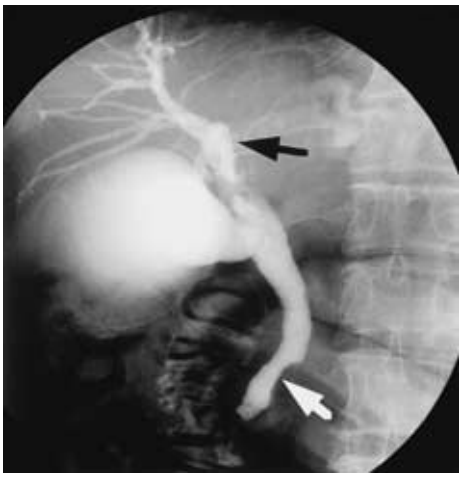

から3mm離れた遠位側で胆管を切除した（**Fig. 4a**）．再建は右肝管―空腸端側吻合とし，Roux-en Y法にて再建した（**Fig. 4b**）．

切除標本：左肝管の主病巣には30mm×20mmの病変を認め，内腔は閉塞していた（**Fig. 5,矢印1**）．右肝管の断端は肉眼的には病変を認めなかった（**Fig. 5，RHD**）．中部胆管レベルでは3か所に径2～3mmの隆起性病変を認め，skip lesionと思われた（**Fig. 5,矢印2，3，4**）．下部胆管には16×10mmの隆起性病変を認め，約3mmの断端が確保されていた（**Fig. 5，矢印5**）．肉眼的にはいずれも乳頭状の隆起性病変の形態をとっており，粘膜層に限局した病変で粘膜下への浸潤はないと思われた．右肝管前後分岐部の病変は約2mmと小さく，ほとんど術中に焼灼されたため病理標本としては検索していない．

病理組織所見：中部胆管にみられたskip lesionの弱拡大像である．乳頭状の形態を示していた（**Fig. 6a**）．強拡大像では，単層の円柱上皮が乳頭状に増殖し，細胞異型性は軽度みられるが，粘膜層に限局し，粘膜下層への浸潤は認められなかった（**Fig. 6b**）．5か所のいずれの病変も同様の像を呈しているため，本症例は胆管乳頭腫症と診断した．また左肝管の病変のごく一部に癌組織が認め

Fig. 4 a：Schematic illustration of the operation. Interoperative cholangioscopy showed that the papillary tumor had occluded the left hepatic duct. It also showed multiple small lesions in the bifurcation of the right hepatic duct and the lower common bile duct. We conducted left hepatic lobectomy and resected the extrahepatic bile duct. b：The reconstruction was performed like Fig. 4b.

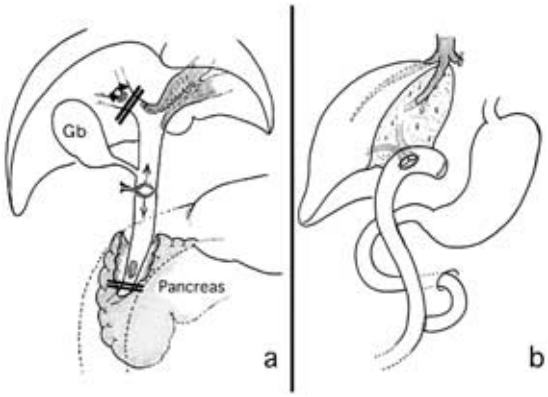

Fig. 5 Macroscopic resected specimen showed the multiple skip lesions（2, 3, 4）as well as the main lesion of the left hepatic duct（1）and lower common bile duct（5）. CBD：common bile duct RHD：right hepatic duct Caudate：caudate lobe Gb：gall bladder

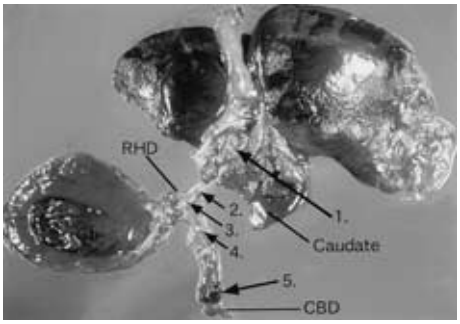

られ，組織型は乳頭状腺癌であった(**Fig. 7a，b**)．p53染色にて正常胆管上皮および良性疾患は染色されず，癌組織はp53染色陽性であった（**Fig. 7c，d**）．

術後経過：術後4日目に経口摂取を開始した．術後9日目，14日目に発熱を認めたが抗生剤の投与にて軽快し，術後4週間目に退院した．術後約2年の現在生存中である．

Fig. 6 a：Pathological examination of the skip lesion in the middle bile duct revealed the only mucosal papillary proliferation. No invasive lesion was recognized under the submucosa（H.E. ×40）. b：Pathological examination of the main lesion, left hepatic duct revealed the papillary proliferation of bile duct epithelial cell. Same finding was recognized in every lesion of bile duct（H.E. ×200）.

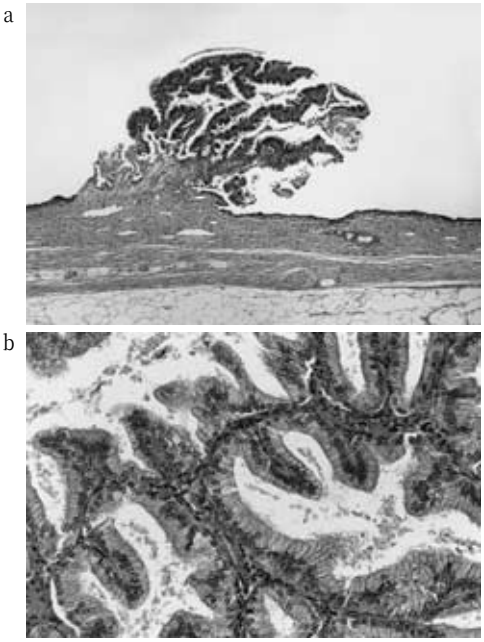

考　察

胆管乳頭腫症は胆管被覆上皮の乳頭状の増殖を特徴とし，胆管癌とは区別され胆道の良性疾患に分類されている．本症は1894年にChappetによって最初に報告されて以来，これまで国内外併せて50例程度の報告があるのみである[1]．本邦では1968年の小田ら[2]の報告が最初であり，われわれが検索しえた限りでは最近15年間の報告例は自験例も含めて13例のみであった（**Table 1**）[3)~14)]．

胆管乳頭腫症の病理組織像は一層の高円柱上皮に被覆された少ない線維結合組織を持つカリフラワー状の腫瘤であり，孤立性で広い基底をもつものから，多発性で肝内および肝外胆管から胆嚢内にまで進展する場合もある[1]．診断上，腫瘍内の部

Fig. 7　Carcinomatous change was recognized in part of the main left hepatic duct lesion.
a：Left side showed biliary papillomatosis and right side showed papillary adenocarcinoma（H.E. ×40）. b：Papillary adenocarcinoma（H.E. ×200）. c：Carcinomatous change arised in part of the main left hepatic duct lesion was positive by p-53 stain. Left side showed biliary papillomatosis and right side showed papillary adenocarcinoma（p-53 stain×100）. d：Carcinomatous change in part of the main left hepatic duct lesion was papillary adenocarcinoma and positive by p-53 stain.（p-53 stain×200）.

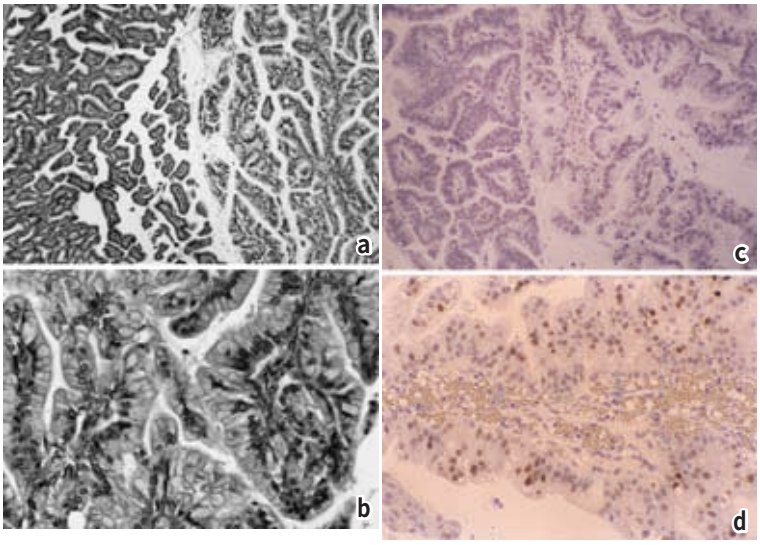

位によって細胞や構造の異型度が異なるので多くの標本を作製し全体としての病理組織像を把握することが重要とされる[1)15)]．また病変部で乳頭腫細胞が大量のゼリー状粘液を産生することが多く，これが胆管内に充満し胆道閉塞を起こすこともある．

最近15年間における本邦報告例，13例の臨床病理学的特徴としては，年齢は63～88歳（平均71.8歳）で，性別は男性3例，女性10例であった．症状としては黄疸と腹痛が各4例に認められ，無症候性が3例であった．

腫瘍の占居部位は，肝外胆管に限局するものが2例，肝内から肝外胆管へ及ぶものが自験例も含め6例，肝内胆管に限局するものが5例であった．従来の報告例では肝外胆管のみに限局するものが6割，肝内から肝外胆管に及ぶものが3割，肝内胆管に限局するものが1割とされている[1)]が，今回検索しえた13例はこの比率と異なっていた．自験例では認められなかったが，粘液産生を伴ったものが6例あった．生検組織あるいは切除標本の病理組織学的検査によって癌化が認められたものは，自験例も含めて6例であった[4)～6)10)11)]．

胆管乳頭腫症からの癌化については1977年にHelpap[16)]が最初に報告しており，約3割の症例で診断時もしくは経過観察中に悪性転化するといわれている[1)]．Ohta[17)]らは胆管乳頭腫症の病巣を遺伝子学的に検索し，K-ras遺伝子のグリシンからシステインへの点突然変異を認め，本疾患は悪性化の過程が存在し，低悪性度病変として扱う必要があることを指摘している．自験例は切除標本の病理組織学的検査において，胆管内に多発した病変の大部分は胆管乳頭腫症の特徴的な組織像を呈していたが，主病変のごく一部に悪性像を認めたことから，多発性乳頭腫症の一部が癌化したと考えられた．

本疾患の治療については，前述のように時間とともに癌化の可能性があるため生検などで悪性所見がみられない場合でも，腫瘍の広がりに応じて，

Table 1 Reported cases of biliary papillomatosis in Japan last fifteen years

Case	Reporter	Year	Age/Sex	Chief complaint	Location	Treatment	Mucin producing	Pathology
1	Tsuchiya	1987	71/F	abdorminal pain	Common bile duct	Resection of tumor and bile duct	(−)	Benign
2	Okayama	1988	64/F	general fatigue	Bilateral IHBD *	Endoscopic retrograde bile duct drainage	(−)	Malignant
3	Kagawa	1988	73/M	Icterus	IHBD + EHBD *	Percutaneous transhepatic cholangio drainage	(−)	Malignant
4	Yamagiwa	1990	79/F	Icterus	Lt. IHBD + Common bile duct	Lt. hepatic lobectomy + Resection of bile duct	(+)	Malignant
5	Taguchi	1991	63/M	Icterus	IHBD + EHBD	liver S4 segmentectomy	(−)	Benign
6	Katsumoto	1991	64/F	No symptom	Lt. IHBD	Lt. hepatic lobectomy	(+)	Benign
7	Mitsui	1992	70/F	Epigastralgia	Lt. IHBD	Lt. hepatic lobectomy	(+)	Benign
8	Uesugi	1992	70/F	Epigastralgia	Middle bile duct + Bilateral IHBD	Tumor resection	(−)	Malignant
9	Kawabata	1998	68/M	Icterus	All of EHBD + Cystic duct	PpPD **+ Resection of extrahepatic bile duct	(+)	Malignant
10	Ohtsubo	1999	78/F	Rt. hypochondralgia	Lt. IHBD	No operation	(+)	Benign
11	Kigami	2000	88/F	No Symptom	Lt. IHBD	Vater incison	(+)	Benign
12	Tanida	2002	74/F	High fever	Common bile duct + Bilateral IHBD	Tumor resection + Hepaticojejunostomy	(−)	Benign
13	Our case	2002	71/F	No symptom	Bilateral hepatic duct + EHBD	Lt. hepatic lobectomy + Resection of bile duct	(−)	Malignant

* IHBD：intrahepatic bile duct/ * EHBD：extrahepatic bile duct ** PpPD：Pylorus preserving pancreatoduodenectomy

肝左葉切除，膵頭十二指腸切除，胆管切除などの胆管癌に準じた根治的切除をするべきであると考える．13例中，根治的手術が行われたものは自験例も含めて7例であった．他の6例は，病変が肝内胆管に広範に進展し根治的切除が不能な症例，あるいは全身状態不良にて手術が困難な症例のため，姑息的手術あるいは胆道ドレナージが施行されていた．自験例において主病巣は左肝内胆管に広く浸潤していたが，下部胆管の病変は膵管合流部や十二指腸乳頭部まで浸潤していなかったため，膵頭十二指腸切除術を行うことなく，肝左葉切除術と肝外胆管切除によって根治術が可能であった．この際，術中胆道ファイバーを施行し，胆管の切除範囲を決定したことが術式の決定に有効であった．一方で，肝の両葉に病巣が拡がる症例や全身状態不良例など，根治術の適応とならない場合には腫瘍の切除・掻爬やバイパス術が選択されることになる．欧米ではこのような根治術の適応とならない症例に対し，経肝ステント留置[18]や放射線療法[19]が有効であったとする報告例もある．

本症の予後は平均生存率4〜5年と言われており，死因は胆道閉塞による敗血症に起因することが多いとされている．また悪性転化の診断後も数年間生存する例も報告されている[16)20]．自験例は術後約2年の現在生存中であるが，残存肝に同様病巣の出現の可能性や，その悪性化の可能性を念頭におきつつ，経過観察を行っている．

本症例は第57回日本消化器外科学会総会において発表した．

文　献

1) 常山幸一，中沼安二：胆管乳頭腫症．別冊　日本臨床　領域別症候群9. 日本臨床社，大阪，1996, p81—84
2) 小田正幸，古田清市，高山博臣ほか：長期間閉塞性黄疸の反復を示した胆管 papillomatosis の1例．日消病会誌　**65**：696, 1968
3) 土屋十次，河合雅彦，近石登喜雄ほか：総胆管乳頭腫の1例．岐阜厚生連医誌　**8**：29—32, 1987
4) 岡山安孝，後藤和夫，野口良樹ほか：一部癌化を示した多発胆管腺腫（biliary papillomatosis）の1例．胆道　**2**：89—95, 1988

5）香川幸司，倉橋明男，坂之上一史ほか：Multiple biliary papillomatosis の1例．胆道　**2**：409, 1988
6）山際裕史，佐々木英人：総胆管・左胆管内粘液産生悪性乳頭腫の1切除例．臨病理　**38**：942―946, 1990
7）田口　順，枝充理，中島　収ほか：肝内および肝外胆管より発生したと考えられる Biliary papillomatosis の1例．肝臓　**32**：144, 1991
8）勝本冨士夫，黒川喜勝，豊島里志：粘液により閉塞性黄疸をきたした Biliary papillomatosis の1例．臨と研　**68**：497, 1991
9）三井　毅，三浦将司，浅田康行ほか：肝内胆管拡張をともなった胆管乳頭症の1例．胆と膵　**13**：103―107, 1992
10）上杉秀永，伊藤義彦，酒井辰彦ほか：中部胆管から両側肝内胆管まで広範囲に認められた悪性乳頭腫症の1例．Prog Dig Endosc **41**：368―371, 1992
11）川畑康成，矢野誠司，大石達郎ほか：胆管乳頭腫症からの癌化が考えられた胆管癌の1例．日臨外会誌　**59**：784―789, 1998
12）Ohtsubo K, Ohta H, Sakai J et al：Mucin-producing biliary papillomatosis associated with gastro-biliary fistula. J Gastroenterol **34**：141―144, 1999
13）木上裕輔，小林久人，梅岡成章ほか：ムチン産生胆管乳頭腫症の1例．日獨医報　**45**：109, 2000
14）谷田信行，大西一久，藤島則明ほか：総胆管結石症術後5年を経て発症し，総胆管十二指腸瘻を合併した胆管乳頭腫症の1例．日消外会誌　**35**：1282, 2002
15）寺田忠史，中沼安二：肝内胆管乳頭腫症．別冊日本臨床　領域別症候群7．肝臓編(上巻)．日本臨床社，大阪，1995, p411―413
16）Helpap B：Malignant papillomatosis of intrahepatic bile ducts. Acta Hepato-Gastroenterol **24**：419―425, 1977
17）Ohta H, Yamaguchi Y, Yamakawa O et al：Biliary papillomatosis with the point mutation of K-ras gene arising in congenital choledochal cyst. Gastroenterology **105**：1209―1212, 1993
18）Tireli M, Uslu A：Multiple biliary papillomatosis. HPB surg **6**：125―128, 1992
19）Gunven P, Gorsetman J, Ohlsen H et al：Siy-year recurrence free survival after intraluminal Iridium-192 therapy of human bilobar biliary papillomatosis. Cancer **89**：69―73, 2000
20）Gertsch P, Thomas P, Bear H et al：Multiple tumors of the biliary tract. Am J Surg **159**：386―388, 1990

A Case of Biliary Papillomatosis with Focal Adenocarcinoma

Yasuki Hachisuka, Kazuhide Iwakawa, Shinsuke Kajiwara, Hitoshi Tanaka,
Yoshihito Ono, Yasuaki Kashu, Hidenori Kiyochi, Kenzo Okada,
Toshihiko Sakao and Kenji Kurihara*
Department of Surgery and Pathology*, Uwajima Municipal Hospital

Biliary papillomatosis is a very rare, usually benign biliary tumor. We report a case of biliary papillomatosis with carcinomatous change in the lesion. An asymptomatic 71-year-old woman found to have liver disfunction in a medical examination was admitted and operated on based on a diagnosis of cholangiocarcinoma of the left hepatic lobe by abdominal CT and ERCP. Interoperative cholangioscopy showed that the papillary tumor had occluded the left hepatic duct. It also showed multiple small lesions in the bifurcation of the anterior and posterior hepatic duct and the lower common bile duct. We conducted left hepatic lobectomy and resected the extrahepatic bile duct. Histopathologically the resected specimen showed papillary proliferation of the bile duct epithelium in all multiple lesions from the intra-to the extra-hepatic bile duct. Carcinomatous change was recognized in part of the main left hepatic duct lesion, leading to a diagnosis of cholangiocarcinoma arising in biliary papillomatosis. Diagnosis and the selection of surgical procedures must take into account that carcinomatous change is reported in about 30% of all case reports.

Key words：biliary papillomatosis, adenocaricinoma, cholangiocarcinoma

〔Jpn J Gastroenterol Surg 37：551―556, 2004〕

Reprint requests：Yasuki Hachisuka　Department of Surgery, Uwajima Municipal Hospital
1-1 Gotenmachi, Uwajima, 798-8510 JAPAN