日消外会誌　37（5）：557～561，2004年

症例報告

術前画像から確診し腹腔鏡下胆嚢摘出術を施行しえた完全型胆嚢捻転症の１例

仙台厚生病院消化器センター消化器外科，東北大学大学院外科病態学消化器外科※
岡田　恭穂　　村上　泰介　　伊藤　浩司
片寄　　友※　　佐藤　隆次

症例は91歳の男性で，右側腹部痛・嘔吐が出現し，当院入院となった．右季肋部の圧痛を認めたが筋性防御は認めず，白血球・CRPの著しい上昇と軽度黄疸が見られた．CT検査では，胆嚢腫大と造影効果のない胆嚢壁の肥厚，頸部に低吸収の腫瘤像が確認され，胆嚢捻転症に続発した急性壊死性胆嚢炎と診断し直ちに腹腔鏡下胆嚢摘出術を施行した．Gross I型遊走胆嚢で，胆嚢管部を軸として時計方向に360度捻転していた．術中胆道造影では総胆管の拡張と結石像を認めたが，全身状態の悪化が見られたのでc-チューブのみを留置し，総胆管結石は術後内視鏡的乳頭切開術にて摘出，第51病日に退院した．病理組織検査では胆嚢管部の捻転に続発した胆嚢の急性出血性梗塞と考えられた．胆嚢捻転症の多くは開腹時に確定診断されるが，我々は術前に画像診断し，早期に腹腔鏡下胆嚢摘出術を施行しえた．本症は胆嚢頸部の炎症所見がほとんど見られず，腹腔鏡下胆嚢摘出術のよい適応と考えられた．

はじめに

胆嚢捻転症は急性腹症の中では比較的まれな疾患で，術前診断の困難なことが多い．今回，術前画像診断で胆嚢捻転症を確診し，発症後早期に腹腔鏡下胆嚢摘出術（laparoscopic cholecystectomy：以下，LCと略記）を施行して良好な経過をたどった症例を経験したので報告するとともに，本疾患でLCを施行した本邦報告例を集計し，本疾患の画像診断上の特徴とLCの適応に関して考察した．

症　　例

患者：91歳，男性

主訴：右側腹部痛

家族歴：特記すべきことなし．

既往歴：特記すべきことなし．

現病歴：2003年5月10日頃より右側腹部痛があった．17日夜間に右側腹部痛増強し嘔吐も出現したため，翌18日近医を受診し，US検査にて急性胆嚢炎を疑われ同日午後当院に入院となった．

入院時現症：腹部は平坦で，右季肋部に圧痛を認めたが筋性防御やBlumberg徴候を認めなかった．腫瘤および体表リンパ節を触知しなかった．腸音の減弱を認めた．

入院時検査成績：生化学検査では，CRP 19.84 mg/dlと著しい上昇を示し，総ビリルビン1.24 mg/dlと軽度黄疸と尿素窒素59.1 mg/dl，クレアチニン2.3 mg/dlと腎不全の所見が見られた．血液一般検査では，白血球20,600/mlと上昇が見られた（**Table 1**）．

胸腹部単純X線：いずれも異常所見を認めなかった．

腹部超音波検査：胆嚢腫大・全周性の壁肥厚を認め，胆嚢頸部のくびれ（腫瘤状）が描出された（**Fig. 1**）．胆石は存在しなかった．総胆管は径9 mmと拡張が見られた．

腹部CT：胆嚢は腫大し緊満しており，壁肥厚が著しかった（**Fig. 2**）．内腔に胆石像を認めなかった．造影CTで胆嚢壁は肥厚していたが造影効果に乏しかった．総胆管は拡張しており，内部

＜2003年11月26日受理＞別刷請求先：岡田　恭穂
〒980-0873　仙台市青葉区広瀬町4―15　仙台厚生病院消化器センター消化器外科

Table 1　Laboratory data on admission.

WBC	20,600 / μl	LDH	843 IU/l
RBC	337 × 10^4 / μl	TP	7.7 g/dl
Hb	11.1 g/dl	Alb	4.2 g/dl
Ht	33 %	BUN	14.2 mg/dl
Plt	19.0 × 10^4 / μl	Cre	0.6 mg/dl
T-Bil	1.24 mg/dl	Na	138 mEq/l
GOT	25 IU/l	K	4.7 mEq/l
GPT	10 IU/l	Cl	101 mEq/l
		CRP	19.84 mg/dl

Fig. 1　Wall thickening and swelling of gallbladder was recognized by abdominal US. There was a phyma-shaped constriction in the cervix（arrow）. No signs of cholecystolithiasis were detected.

に結石と思われる high density の構造物が存在した．少量の腹水を認めた．

以上の所見から，胆嚢捻転症に伴う急性壊死性胆嚢炎を疑い，緊急手術を施行した．術式は低侵襲手術という点で LC を採用した．

手術所見：腹腔内を検索すると，胆嚢は著明に腫大しており，胆嚢壁はほぼ全体が壊死に陥っていた．Gross I 型の遊走胆嚢で，胆嚢管と胆嚢動脈は併走しており，同部位を軸として時計方向に 360 度捻転していた（**Fig. 3A**）．肝下面には少量の

Fig. 2　Abdominal CT showed the entire swelling and wall-thickening of the gallbladder, but the wall was not enhanced.

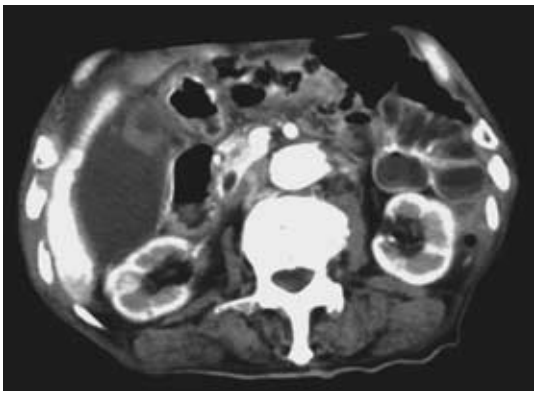

胆汁性腹水を認めた．大腸と大網の胆嚢への軽度癒着を認めた．捻転を解除し，胆嚢動脈と胆嚢管を処理した後，術中胆道造影を施行した．総胆管は径 12 mm まで拡張し，内部には結石と思われる陰影欠損像を 3 個認めた．胆嚢は容易に胆嚢床から剥離し，胆嚢を摘出した（**Fig. 3B**）．患者の全身状態が悪化していたため総胆管結石は後日内視鏡的に摘出することとし胆嚢管には c-チューブを留置した．内部には胆石は存在せず，血性胆汁が充満していた．

切除標本：胆嚢壁の全層にわたる壊死と脆弱化が見られ，特に捻転部（頸部）で出血性壊死像が強かった（**Fig. 4**）．

病理組織検査所見：胆嚢壁は全層にわたり広範な出血像と壊死像が見られ胆嚢管部に発生した胆嚢捻転に続発した急性出血性梗塞と考えられた．しかし頸部には壊死像を認めなかった．炎症性細胞浸潤等の化膿性炎症は存在せず，急性壊死性胆嚢炎像とは異なっていた（**Fig. 5**）．

術後経過：術後経過は良好で，内科に転科後，内視鏡的乳頭切開術により総胆管結石を除去して第 51 病日に退院となった．

考　察

胆嚢捻転症は 1898 年 Wendel[1]の報告例，日本では 1932 年の横山[2]の報告例以来，多数の報告があり，須崎ら[3]による本邦発症例の集計では，特に

Fig. 3 Operative findings.（A）Cystic duct was twisted clockwise 360 degrees（arrow）.（B）The liver bed separated from gallbladder(arrow). It was adhered only to cystic duct and a part of cervix.

A

B

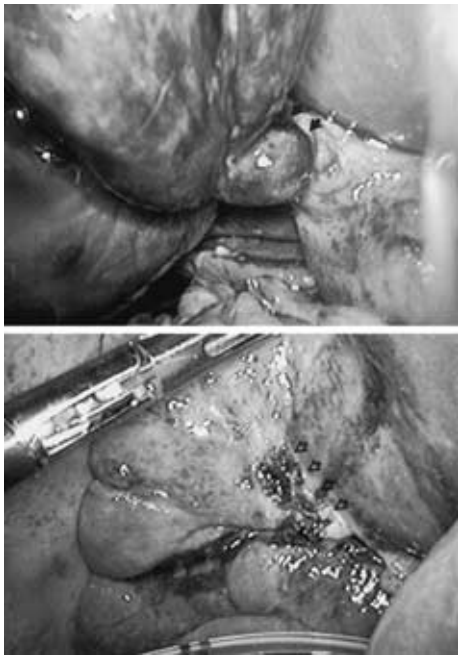

Fig. 4 The resected specimen. In particular hemorrhagic necrosis was strongly recognized in cervix of gallbladder.

高齢女性の比率が高いとされている．

本疾患は，先天的原因としての遊走胆嚢[4]（floating gallbladder），外傷，胆嚢内胆汁うっ滞，

Fig. 5 Microscopic findings of the resected gallbladder showing infarction with broad hemorrhage and necrosis（H&E stain）.

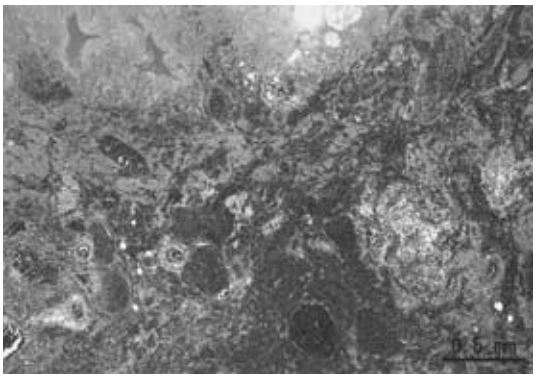

脊柱変形などの物理的要因に後天的原因として急激な体位変換，出産，排便，内臓下垂，腹部要因が加わって発症する．遊走胆嚢は全人口の4〜8%に存在[5)6)]し，胆嚢・胆嚢管が間膜により肝下面に付着するもの（I型）と胆嚢管のみが肝下面に付着するもの（II型）とに分けるGross分類[5)]が汎用される．さらに，Carterら[7)]は胆嚢捻転症をI型に多く捻転が180度以下で緩徐発生・自然解除の可能性がある不完全型と，II型に多く捻転が180度以上で急激発症・自然解除の可能性がない完全型に分類した．自験例は胆嚢管および胆嚢頸部が肝下面と付着し，捻転は時計方向に360度で急激な発症を示し，Gross I型の完全型胆嚢捻転症と診断された．

臨床所見はHainesら[8)]の4徴候が知られているが特異性に乏しい．しかし画像診断の進歩により，術前診断がなされた症例も増加してきた[9)]．超音波検査では著しい胆嚢腫大，胆嚢壁の全周性肥厚・3層構造に加え，体位変換による胆嚢の位置偏位，胆嚢と肝床との遊離，胆嚢内液貯留がその特徴として挙げられている．自験例では著しい胆嚢腫大と，胆嚢壁の底部を中心とした全周性肥厚，頸部の腫瘤状くびれ，体位による胆嚢の位置変異を認め，胆嚢捻転症と診断する有用な証拠となった．

CTも非常に有用で，胆嚢頸部内腔に突出したfold様構造物の描出，肝床部における胆嚢頸部の

Table 2　Reported cases of torsion of gallbladder that were performed LC in Japan

No.	Year	Author	Age	Sex	Torsion type	Gross classification	PTGBD	Up to operation after admission (days)	Discharge after operation (days)
1	1992	Misu	31	F	Incomplete	Gross Ⅰ(A)	−	−	−
2	1992	Misu	22	F	Incomplete	Gross Ⅰ(A)	−	−	−
3	1992	Misu	58	F	Incomplete	Gross Ⅰ(A)	−	−	−
4	1994	Hara	8	F	Incomplete	Unclear	−	(7 months later)	4
5	1997	Nagasawa	89	F	Complete(clockwise：270°)	Unclear	＋	6	90
6	1997	Kondo	30	F	Incomplete(clockwise：180°)	Gross Ⅰ	−	11	12
7	1997	Takahashi	13	F	Complete(counterclockwise：360°)	Gross Ⅱ	＋	3	7
8	2000	Ikeda	14	M	Complete(clockwise：360°)	Gross Ⅰ	−	2	8
9	2000	Tanaka	81	F	Complete(clockwise：180°)	Unclear	＋	8	11
10	2000	Tanaka	74	F	Complete(clockwise：270°)	Gross Ⅰ	＋	4	6
11	2001	Shimizu	91	F	Complete(clockwise：180°)	Unclear	−	1	12
12	2003	Our case	91	M	Complete(clockwise：360°)	Gross Ⅰ	−	0	51

渦巻き像などが特徴的所見とされている．さらに，自験例では造影CTにおける胆嚢壁の造影効果が胆嚢頸部で途絶し底部が全く造影されず，胆嚢捻転を術前診断する決定的な所見となった．これは頸部捻転による胆嚢の血流障害の結果と考えられたが，CT上で容易に検出される現象でありながら現在までこのCT所見に注目した報告例はない．造影CTにおける造影効果欠損所見は，今後緊急手術を要する完全型胆嚢捻転症を診断する際に非常に簡潔かつ有力な情報になると考えられた．なおMRCPの有用性に関する報告[10]もあるが，自験例は経時的な全身状態の悪化が見られ早急な手術が必要であり施行していない．

特に，完全型胆嚢捻転症は血流障害から胆嚢壊死・穿孔性腹膜炎へ急速に進行していくため，本疾患を疑った場合早急に胆嚢摘出術を施行する必要がある．本疾患が予備力のない超高齢者に多いことから，より低侵襲という点でLCが採用されることが多くなってきた．本邦報告例のうち，LCにて治療を完遂したものは11例であり，自験例は12例目にあたる．以下にそれらを集計し表としてまとめた(**Table 2**)．内訳は自験例を含め完全型7例，不完全型5例で平均年齢は50.2歳，男女比は男性2例，女性10例であった．完全型7例のうち，直ちにLCを施行したと言えるものは自験例を含め3例のみであり，4例は術前に経皮経肝胆嚢ドレナージ(以下，PTGBDと略記)がなされていた．つまり，本症は急性胆嚢炎との鑑別が難しいため，まずPTGBDが施行されたと考えられる．胆嚢穿刺における血性胆汁の証明が診断に有用という報告[11]もあるが，発症機序から考えてPTGBDでは根治しえないことは明らかである．さらに，捻転が解除不能になる上胆嚢壁の壊死により穿孔の危険が高く，むしろ避けるべきであろう．一方，本症はその発症機序から，急性胆嚢炎と比較して特に胆嚢頸部における炎症所見は軽度でCalot三角の展開，胆嚢管・胆嚢動脈の処理が容易でありLCのよい適応である[12]．胆嚢床との癒着面積も小さく摘出も容易である．早期に手術を施行できれば阻血部の壊死から胆嚢穿孔・胆汁漏の可能性も低くなると考えられる．自験例も91歳という超高齢者であったが，発症早期に本症を疑い最小限の検査で入院当日中にLCを施行し，全身状態の悪化を回避することができた．本症は急性胆嚢炎所見を示す患者中に占める割合は低い．しかしながら，特徴的臨床所見・画像診断を見逃さず本症を疑い，可及的早期にLCを施行しえれば，低侵襲であり良好な予後が期待できると考えられた．

文　献

1) Wendel AV：A case of floating gallbladder and kidney complicated by cholelithiasis with perforation of the gallbladder. Ann Surg **27**：199－202,

1898
2) 横山成治：捻転症（睾丸，盲腸，胆嚢）三題．日外会誌 **33**：719, 1932
3) 須崎 真，池田 剛，酒井秀精ほか：胆嚢捻転症の1例―本邦236例の検討―．胆と膵 **15**：389―393, 1994
4) 安田秀喜，高田忠敬：知っておきたい胆道の発生異常 遊走胆嚢．胆と膵 **23**：743―747, 2002
5) Gross RE：Congenital anormaliesn of the gallbladder；A review of one hundred and forty-eight cases, with report of a double gallbladder. Arch Surg **32**：131―162, 1936
6) 槇 哲夫，根本 猛，松代 隆ほか：胆嚢の形態について．外科治療 **18**：367―369, 1968
7) Carter R, Thompson RJ, Brennan LP et al：Volvulus of the gallbladder. Surg Gynecol Obstet **116**：105―108, 1963
8) Haines FX, Kane JT：Acute torsion of the gallbladder. Ann Surg **128**：253―256, 1948
9) 渋江 正，松本 淳，田中紘輝："緊急を要する重症肝胆膵疾患の診断とその対策"胆嚢捻転．肝胆膵 **33**：765―770, 1996
10) 三輪 健，渡邉 心，武井雅彦ほか：胆嚢捻転症の1例．日腹部救急医会誌 **21**：1417―1421, 2001
11) 田中弘之，谷口正次，中島 健ほか：腹腔鏡下胆嚢摘出術が有用であった胆嚢捻転症の2例．日内視鏡外会誌 **5**：559―564, 2000
12) 近藤昭信，村林紘二，林 仁庸ほか：腹腔鏡下胆嚢摘出術を施行した不完全胆嚢捻転症の1例．胆と膵 **18**：187―191, 1997

A Case of Torsion of Gallbladder Treated Laparoscopically, Immediately after Onset from Radiological Imaging

Takaho Okada, Yasusuke Murakami, Koji Itoh, Yu Katayose※ and Ryuji Sato
Department of Gastroenterological Surgery, Sendai Kosei Hospital
Division of Gastroenterological Surgery, Tohoku University Graduate School of Medical Science※

A 91-year-old man admitted for progressive upper right quadrant pain and vomiting, and tenderness without muscular defense of the right hypochondrium was found in laboratory test to have marked inflammation and slight jaundice. CT showed swelling and wall-thickening of the entire gallbladder, but it was not enhanced. Characteristic low-density phyma was confirmed in the cervix. Suspecting necrotizing cholecystitis caused by gallbladder torsion, we immediately undertook laparoscopic cholecystectomy（LC）. The Gross type-I floating gallbladder was twisted clockwise 360 degrees at the axis in the cystic duct（CD）. Dilation of the common bile duct（CBD）and choledocholithiasis were observed in intraoperative cholangiography. As general condition of the patient got worse, we only inserted c-tube into the CBD. Histopathological findings showed acute bleeding infarction of the gallbladder followed by torsion in the CD. Severe inflammation was negligible in the gallbladder cervix, and LC is regarded as the most useful way to treat this condition.

Key words：gallbladder torsion, laparoscopic cholecystectomy

〔Jpn J Gastroenterol Surg 37：557―561, 2004〕

Reprint requests：Takaho Okada Department of Gastroenterological Surgery, Sendai Kosei Hospital
4-15 Hirose-machi, Aoba-ku, Sendai 980-0873 JAPAN