日消外会誌　37（5）：562～567，2004年

症例報告

十二指腸側胆管への著明な表層拡大進展を認めた肝門部胆管癌の2例

周南記念病院外科，周東総合病院外科*

上杉　尚正　　丹山　　桂　　山口栄一郎　　中村　隆志
竹重　元寛　　松井　則親*　　西　健太郎*　　守田　知明*

十二指腸側胆管への著明な表層拡大進展を認めた肝門部胆管癌の2例を経験したので報告する．症例1：46歳の男性．肝門部胆管癌（Blrcs）の診断で拡大肝左葉切除術，尾状葉切除術を施行した．十二指腸側胆管は膵内胆管で切離した．術中病理検査で癌細胞の表層拡大進展を認めたため，膵頭十二指腸切除術を追加した．症例2：66歳の男性．肝門部胆管癌（Brcsm）の診断で拡大肝右葉切除術，尾状葉切除術を施行した．十二指腸側胆管は膵内胆管で切離した．術後病理検査で十二指腸側胆管断端まで癌細胞の表層拡大進展を認めたため，二期的に膵頭十二指腸切術を施行した．ともに肉眼的形態は平坦浸潤型で，組織型は高分化型管状腺癌であった．肝臓側胆管への表層拡大進展を認めた報告例は散見されるが，十二指腸側胆管への表層拡大進展はまれである．

はじめに

胆管癌の進展様式の1つに表層拡大進展が挙げられるが，その進展範囲の術前診断は一般に困難である．今回我々は，十二指腸側胆管への著明な表層拡大進展を認めた肝門部胆管癌の2例を経験したので報告する．

症　　例

症例1：46歳，男性

主訴：腹痛，嘔気

既往歴，家族歴：特記事項なし．

既往歴：1996年2月18日，腹痛，嘔気を主訴に近医受診．精査目的で紹介された．

入院時現症：右季肋部に圧痛を認めた．黄疸は認めなかった．

入院時血液検査所見：トランスアミナーゼ，胆道系酵素の上昇を認めた．腫瘍マーカーではCA 19-9，375U/ml，DUPAN-2，210U/ml，エラスターゼ1，530ng/dlの上昇を認めた．総ビリルビン値は0.9mg/dlであった．

＜2003年11月26日受理＞別刷請求先：上杉　尚正
〒744-0033　下松市生野屋南1―10―1　周南記念病院外科

腹部超音波，CT所見：肝門部から上部胆管にかけて，胆管壁の肥厚を認めた．また，胆嚢内結石を認めた．

ERCP所見：上部胆管から左右肝管合流部，肝内胆管にかけて不整狭窄像を認めた．狭窄は左肝管の方が優位であった（**Fig. 1**）．

腹部血管造影検査：異常所見を認めなかった．

以上の所見より肝門部胆管癌と診断し，1996年3月6日，拡大肝左葉切除術，尾状葉切除術，肝外胆管切除術を施行した．十二指腸側胆管は膵内胆管で切離したが，術中病理検査で癌細胞の表層拡大進展を認めたため，膵頭十二指腸切除術を追加した．

摘出標本：肝門部胆管を中心に平坦浸潤型の腫瘍を認めた．主病巣より連続的に左肝管，右肝管，下部胆管にまで不整顆粒状粘膜を認めた（**Fig. 2，3**）．

病理組織所見：肝門部主病巣は高分化型管状腺癌で（**Fig. 4**），膵内胆管まで主腫瘍より連続する癌細胞の表層拡大進展を認めた（**Fig. 5**）．

胆道癌取扱い規約上，Blrcsmi，circ，平坦浸潤型，ss，hinf2，H0，ginf0，panc0，du0，pv1，

A0，P0，n1（＋），M（－），St（＋）-chol，stage III，D3，dm0，hm0，em1，curBであった．術後3年4か月後に腹膜播種再発で死亡した．

症例2：66歳，男性

主訴：全身倦怠感，黄疸

Fig. 1 ERCP of case 1 showed the stenotic segment at the hilar bile duct（black arrow）. Irregular bile duct wall in continuity with the main tumor was observed（white arrow）. And slightly stenotic parts in the intrapancreatic bile duct was detected（white arrow head）.

既往歴，家族歴：特記事項なし．

現病歴：2002年11月13日，全身倦怠感，皮膚黄染を主訴に近医を受診．精査目的で紹介された．

入院時現症：皮膚，眼球結膜の黄染を認めた．

入院時血液検査所見：トランスアミナーゼ，胆道系酵素およびビリルビンの上昇を認めた．腫瘍マーカーではCA19-9，338.3ng/dlの上昇を認めた．

腹部超音波，CT所見：肝内胆管の拡張，肝門部胆管の壁肥厚を認めた．

ERCP所見：肝門部胆管から三管合流部，中部胆管，胆嚢管に狭窄を認めた（**Fig. 6A**）．

経皮経肝胆道造影（以下，PTCと略記）所見：肝門部胆管から右肝管後区域枝にかけて狭窄を認めた（**Fig. 6B**）．

腹部血管造影検査：異常所見を認めなかった．

胆汁細胞診検査：腺癌を検出した．

以上の所見より肝門部胆管癌と診断し，2002年12月11日，拡大肝右葉切除術，尾状葉切除術，肝外胆管切除術を施行した．十二指腸側胆管は膵内胆管で切離した．

摘出標本：肝門部胆管に平坦浸潤型の腫瘍を認めた．肝側は左肝管，右肝管後区域枝まで，十二指腸側は三管合流部まで不整顆粒状粘膜を認めた（**Fig. 7，8**）．

病理組織所見：肝門部主病巣は高分化型管状腺

Fig. 2 Macroscopic findings of the resected specimen of case 1 showed nodular-infiltrating type tumor, which originated at the bile duct of hepatic hilum. And granular mucosa which extended longitudinally to the resection margin was revealed.

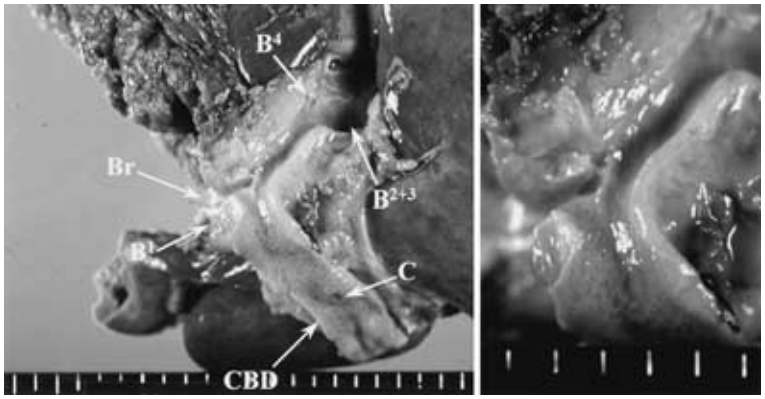

癌であった(**Fig. 9**)．十二指腸側胆管断端まで連続性に癌細胞の表層拡大進展を認めた(**Fig. 10**)．

よって，2003年2月12日，膵頭十二指腸切術を施行した．病理組織学的に膵内胆管にも癌細胞の進展を認めた（**Fig. 10**）．胆道癌取扱い規約上，BlrcsmiC，circ，平坦浸潤型，ss，hinf0，H0，Ginf0，panc0，Du0，pv0，a0，P0，n0，M(−)，St（−），stage II，D2，dm0，hm0，em0でcurAを得ることができた．初回術後8か月経過した現在無再発生存中である．

考　察

胆管癌はその11%に主病巣から連続して粘膜表層を水平方向へ広く拡がる表層拡大進展を示すとされる[1]．表層拡大型胆管癌の進展度診断，切除範囲の決定は必ずしも容易ではない．しかし，胆管癌の治療では切除術の根治度が重要な予後規定因子であり[2]，治療成績向上のためには切除断端の癌浸潤を陰性とする正確な進展範囲の診断が不可欠である．

水平方向の進展度診断で最も基本となるものは直接胆道造影である．胆管癌の手術では表層拡大進展という進展様式が少なからず存在することを念頭におき，ERCPやPTCで微細な胆管壁の不整像を捉えることが重要である[1)3)]．粘膜深層へも癌細胞の浸潤を認めた症例1では，ERCPを検討すると，主病巣より連続する微細な胆管壁の不整像が認められた．しかし，癌細胞が粘膜面を1層性に置換性発育していく典型的な表層拡大進展を示した症例2では，ERCP，PTCで壁変化を捉えることはできなかった．直接胆道造影での壁変化の有無は，表層拡大進展部の壁深達度に依存すると考えられ，粘膜1層性に進展していくタイプでは直接胆道造影での壁変化を捉えることは困難と思われた．

胆管癌の表層拡大進展は閉塞部位より肝臓側への報告例が多い．これは，閉塞部より上部の胆管は胆汁鬱滞，胆管炎が生ずるため胆管壁のリンパ流が豊富になる．さらに，閉塞部で癌腫によりリンパ管が閉塞されると一時的，局所的にせよリンパ流が肝臓側へ向かうため肝臓側への著明な浸潤

Fig. 3　Schematic illustration of the resected specimen of case 1. It shows extension of carcinoma invasion（m：mucosal layer, fm：fibromuscular layer, ss：subserosal layer).

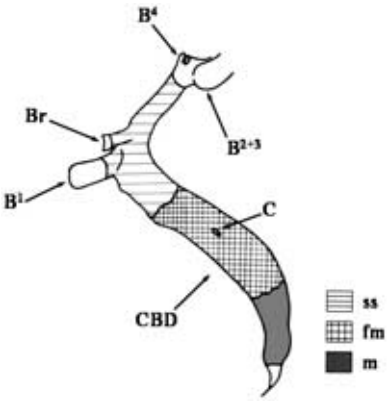

Fig. 4　Microscopic findings of the main tumor in case 1 showed well differentiated tubular adenocarcinoma（H.E. stain, ×100).

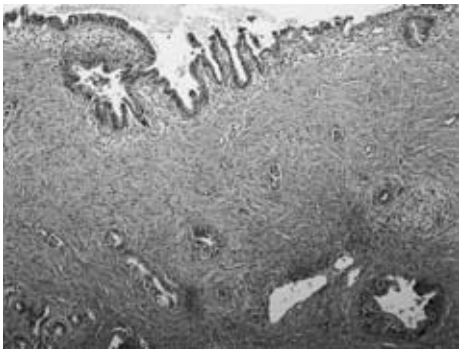

Fig. 5　Microscopic findings of case 1 showed superficial spreading carcinoma to the intrapancreatic bile duct（arrow)(H.E. stain, A：×40, B：×100).

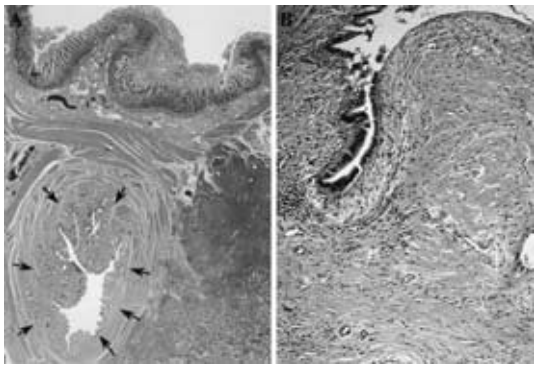

Fig. 6 A : ERCP of case 2 showed a filling defect in the proximal common bile duct (arrow). B : Percutaneous transhepatic cholangiography showed a sharp filling defect in the hilar bile duct and narrowing in the bile duct of the posterior segment (arrow).

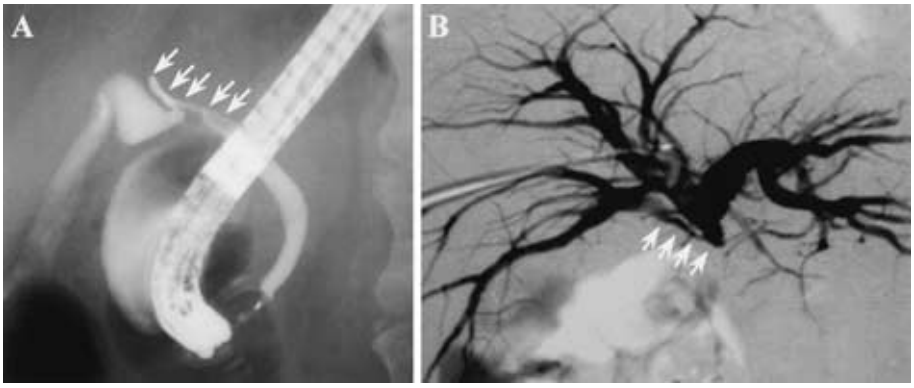

Fig. 7 Macroscopic findings of the resected specimen of case 2 showed nodular-infiltrating type tumor, which originated at the bile duct of the hepatic hilum, and extended to the posterior segment and the superior segment.

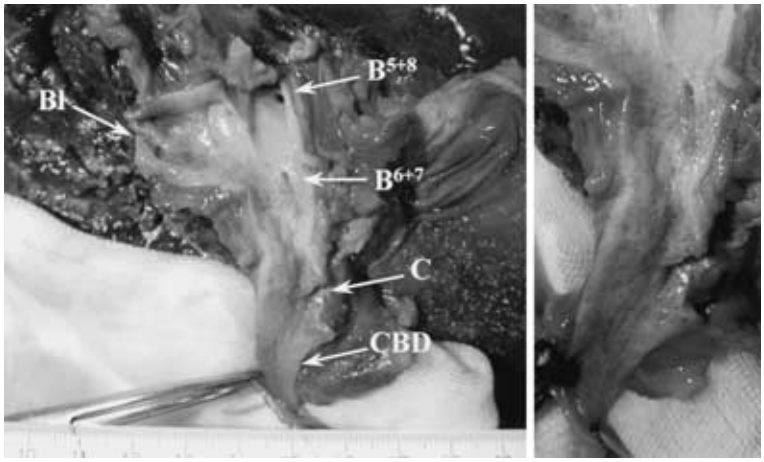

が生じるためとされる[4]．しかし，自験例はともに肝臓側ではなく，十二指腸側への著明な表層拡大進展を認めた．我々がMed-line・医学中央雑誌で検索しえた範囲では，十二指腸側胆管への表層拡大進展を認めた肝門部胆管癌の報告はみあたらなかった．表層拡大進展の診断において，十二指腸側への進展状況にも留意すべきであることが示唆された．

表層拡大型胆管癌は中部・下部胆管の乳頭型あるいは結節型腫瘍を主病巣とし，組織学的には乳頭腺癌あるいは高分化型管状腺癌の報告例が多い[3)5)～10)]．自験例はともに，組織型は報告例の多い高分化型管状腺癌であったが，肝門部胆管を主病巣とし，肉眼的形態は平坦浸潤型を呈し，まれな症例と思われた．

胆管癌の表層拡大進展は癌遺残に関する極めて重要な進展様式であり，その手術に際して常に念頭に置く必要がある．主病巣にのみ目を奪われる

ことなく，まず直接胆道造影で胆管壁全体の詳細な検討を行うことが大切である．肝側胆管への表層拡大進展の診断には経皮経肝胆道鏡検査が不可欠とされているが[1)11)]，十二指腸側胆管への進展度診断には無力である．現時点では十二指腸側胆管への表層拡大進展の有用な術前診断法の報告はなく，術中病理検査を行い胆管断端の癌遺残をなくすことが治癒切除率の向上に不可欠と考えられ

Fig. 8　Schematic illustration of the resected specimen of case 2. It shows extension of carcinoma invasion（m：mucosal layer, ss：subserosal layer）.

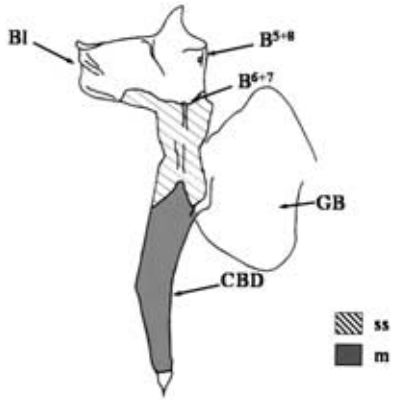

Fig. 9　Microscopic findings of the main tumor in case 2 also showed well differentiated tubular adenocarcinoma（H.E. stain, A：×40, B：×100）.

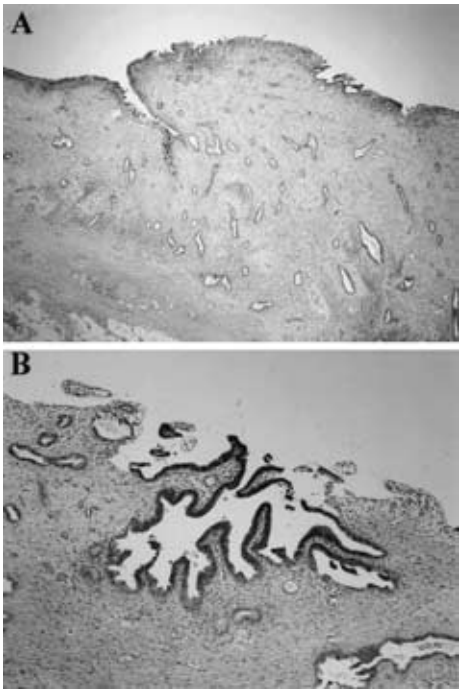

Fig. 10　Microscopic findings of case 2 showed the superficial spread of cancer cells to the resection margin（H.E. stain, C：×40）and the intrapancreatic bile duct（arrow）(H.E. stain, A：×12.5, B：×200).

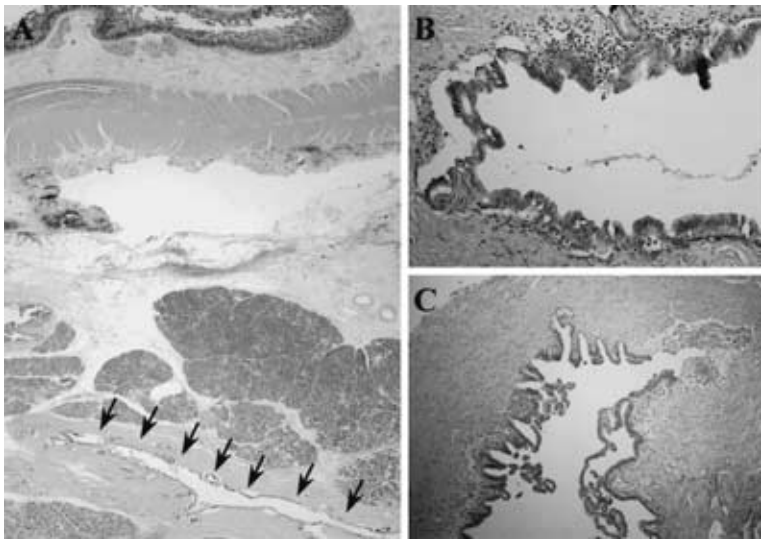

た．

稿を終えるにあたり，病理所見に関して御指導，御助言を頂いた山口大学医学部構造制御病態学講座，石原得博先生に深謝致します．

文　献

1）二村雄次，神谷順一，早川直和ほか：PTCSによる表層拡大型胆管癌の診断．腹部画像診断　**6**：333―345, 1986
2）Sakamoto E, Nimura Y, Hayakawa N et al：The pattern of infiltration at the proximal border of hilar bile duct carcinoma. A histologic analysis of 62 resected cases. Ann Surg **227**：405―411, 1998
3）乾　和郎，中江良之，佐藤太一朗ほか：経皮経肝胆道鏡にて術前に診断し得た表層拡大型胆管癌の1例．Gastroenterol Endosc **23**：1176―1180, 1981
4）嶋田　紘，新本修一，中川原儀三ほか：胆管癌の進展様式―特に胆管壁の水平浸潤について．日外会誌　**86**：179―186, 1985
5）市川正章，西塚陽子，鬼塚俊夫ほか：表層拡大型早期胆管癌の1例．胆と膵　**4**：1143―1147, 1983
6）磯谷正敏，二村雄次，早川直和ほか：粘液産生を伴う表層拡大型胆管癌の1例．日消外会誌　**19**：710―713, 1986
7）山瀬博史，二村雄次：胆管癌における上流側胆管の癌先進部の臨床病理学的研究．日消病会誌　**88**：2786―2794, 1991
8）小木曽清二，山瀬博史，安井章裕ほか：著明なリンパ節転移と神経浸潤を伴った表層拡大型胆管癌の1例．胆と膵　**14**：1133―1138, 1993
9）岡本篤武，鶴田耕二，神澤輝美ほか：乳頭状発育を呈する胆管癌の進展様式の特徴と外科治療．胆と膵　**18**：363―368, 1997
10）森　和弘，河原　太，仲井培雄ほか：著明な表層拡大進展を認めた結節浸潤型下部胆管癌の1例．胆と膵　**19**：1167―1170, 1998
11）奥嶋一武，乾　和郎，芳野純治ほか：胆道癌の内視鏡診断―PTCS，PTCCS．臨消内科　**18**：1153―1159, 2003

Hilar Bile Duct Carcinoma with Superficial Spread to the Duodenal Side of the Common Bile Duct：Report of Two Cases

Naomasa Uesugi, Katsura Tanzan, Eiichiro Yamaguchi, Takashi Nakamura, Motohiro Takesige, Norichika Matsui*, Kentaro Nishi* and Tomoaki Morita*
Department of Surgery, Shunan Memorial Hospital
Department of Surgery, Shuto General Hospital*

We report 2 cases of hilar bile duct carcinoma with superficial spread to the duodenal side of the common bile duct. The first patient, a 46-year-old man who underwent extended left hepatic lobectomy with caudate lobectomy for hilar bile duct carcinoma, during which the distal side of the common bile duct was divided at the intrapancreatic bile duct, was found histologically to have a frozen section with superficial spread of cancer cells to the resection margin, necessitating pancreatoduodenectomy. The second patient, a 66-year-old man referred for surgical treatment of hilar bile duct carcinoma, initially underwent extended right hepatic lobectomy with caudate lobectomy and division of the distal side of the common bile duct at the intrapancreatic bile duct. Postoperative histological examination showed superficial spread of carcinoma to the resection margin, necessitating pancreatoduodenectomy as a second-stage operation. Both surgical specimens contained a nodular-infiltrating tumor, and histopathological findings showed well-differentiated tubular adenocarcinoma. Hilar bile duct carcinoma with superficial spread to the proximal margin has been described in a number of reports, but few reports exist on the superficial spread of hilar bile duct carcinoma to the distal margin.

Key words：hilar bile duct carcinoma, superficial spread of carcinoma

〔Jpn J Gastroenterol Surg 37：562―567, 2004〕

Reprint requests：Naomasa Uesugi　Department of Surgery, Shunan Memorial Hospital
1-10-1 Ikunoyaminami, Kudamatsu-City, 744-0033 JAPAN