日消外会誌　37（5）：568～572，2004年

症例報告

副甲状腺ホルモン関連蛋白産生膵内分泌腫瘍の１例

大阪警察病院外科，同　病理*

黒住　和史　　仲原　正明　　鳥　　正幸
上島　成幸　　辻本　正彦*　　中尾　量保

原発巣で副甲状腺ホルモン関連蛋白（PTHrP）産生が確認され，血清 PTHrP の上昇を認めた膵内分泌腫瘍症例を経験した．患者は 48 歳の男性で，検診で肝腫瘍指摘され，当院紹介となった．膵頭部に径 4cm 大の血流豊富な腫瘍と多発する肝腫瘍を認めた．膵内分泌腫瘍と多発肝転移と診断し，膵頭十二指腸切除および肝部分切除術を施行した．病理組織学的には高度の静脈侵襲とリンパ節転移をともなう膵内分泌腫瘍とその肝転移であった．原発巣で PTHrP の免疫組織化学染色が陽性であった．術後に肝動注リザーバーから 5FU 動注療法を週 1 回で合計 29 回（5FU 総量 36g）施行した．肝転移巣に対する効果を認めたが一時的であった．その後骨転移，高カルシウム血症，急性腎不全，血清 PTHrP の上昇を認めた．治療にて急性腎不全は改善したが，高カルシウム血症を反復し，患者は初回手術から 15 か月で死亡した．文献上，原発巣で PTHrP 産生の確認された膵内分泌腫瘍は 7 例しか見られない．

はじめに

膵内分泌腫瘍の頻度は膵腫瘍の 1–3% といわれている．分泌するホルモンは多種に及ぶが副甲状腺ホルモン関係蛋白（parathyroid hormone related protein；以下，PTHrP と略記）の産生が原発巣で認められた症例は，我々の検索しえた範囲では，海外文献で 7 例のみであった．今回我々は，原発巣での PTHrP 発現と血清 PTHrP 上昇を認め，高カルシウム血症を伴う PTHrP 産生膵内分泌腫瘍を経験したので文献的考察を加え報告する．

症　　例

症例：48 歳，男性

主訴：検診異常（肝腫瘍指摘）

家族歴：父・兄に肝癌．

既往歴：特記すべきことなし．

現病歴：集団検診の腹部超音波検査にて肝 S6 に腫瘤影を指摘され，肝癌の疑いで当科紹介受診した．

現症：貧血・黄疸なし．腹部平坦・軟で肝脾触知せず．

入院時検査：B 型・C 型肝炎ウイルスは陰性．血液学的には GOT 35U/L，GPT 69U/L と軽度の肝機能障害を認めたが，腫瘍マーカーを含め，他に著変なかった．

腹部造影 CT 検査：肝臓の S4 および S6 に腫瘍濃染像を認めた．また膵鈎部に辺縁部が濃染される腫瘤影を認めた（**Fig. 1**）．

腹部血管造影検査：肝 A6 末梢に径 4.5cm 大の著明な血管増生をともなった腫瘤を認めた．腫瘍辺縁から中心に向かう腫瘍血管が増生し，造影剤は右肝静脈へ早期に還流した．他に S4，S6，S8 に小さい斑状の濃染が認められた．膵鈎部に径 4 cm 大の半周状・弧状の腫瘍濃染を認めた（**Fig. 2**）．静脈相では上腸間膜静脈の軽度の圧排所見のみであった．

針生検細胞診：膵内分泌腫瘍とその肝転移を疑い肝腫瘍の超音波ガイド下針生検を施行した（**Fig. 3**）．比較的小型で顆粒状，ないしはやや明るい細胞質を有し，類円形でクロマチンの増量した核を有する細胞が豊富な毛細血管をともなって増殖しているのを認めた（**Fig. 4**）．

膵内分泌腫瘍の肝転移を疑い血清ホルモン値を

＜2003 年 12 月 19 日受理＞別刷請求先：黒住　和史
〒737–0023　呉市青山町 3―1　国立病院呉医療センター外科

Fig. 1 CT scan showed a hypervascular tumor in the pancreas uncus（a）and hypervascular tumors in segment 4 and segment 6（b）of the liver

a

b

Fig. 2 Celiac angiogram revealed hypervascular tumors in segment 4, 6 and 8 of the liver（maximally 45mm in size）. Semi-circular hypervascular area was observed at the pancreas uncus.

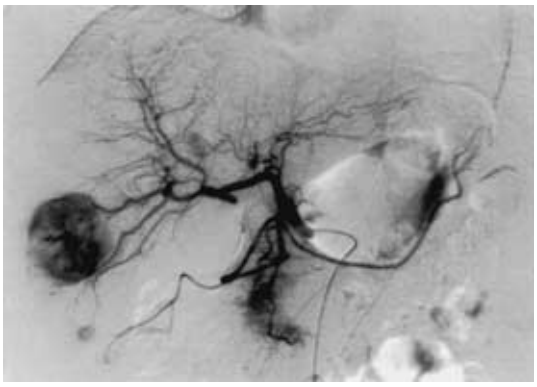

測定した．血清グルカゴン値は240pg/ml(正常値10-145pg/ml)，ガストリン値は210pg/ml(正常値40-140pg/ml)，ソマトスタチン値は30pg/ml(正常値4-11pg/ml)とそれぞれ軽度の上昇を認めた．

Fig. 3 Ultrasonography of the liver segment 6 revealed a hypoechoic mass with a slightly hyperechoic region at the center.

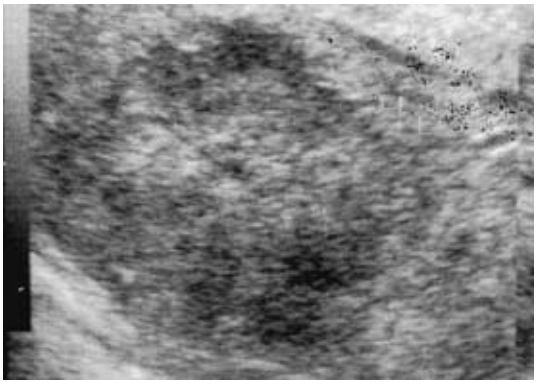

Fig. 4 Pathological findings of liver needle biopsy specimen suggested a metastasis from islet cell tumor of the pancreas（HE）

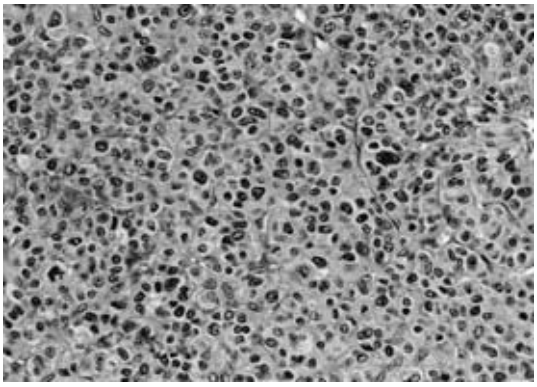

以上より膵内分泌腫瘍および転移性肝腫瘍と診断し，平成10年1月，手術を施行した．

手術所見：手術は幽門輪温存膵頭十二指腸切除術および肝部分切除術(S6，S5，S8)を施行した．切除部以外にも肝臓には他に小転移巣を多数認めた．膵癌取扱い規約（第5版）ではTS3，nodular type，T3，CH（＋），DU（－），S（－），RP（＋），PV(－)，A(－)，PL(－)，OO(－)，N2（＋），M1（HEP），stage IVbであった．

病理組織所見：膵腫瘍は中心部に壊死にともなう硬化巣を有し，線維性結合織からなる隔壁をと

Fig. 5　Pathological findings of surgical specimen showed islet cell tumor of the pancreas（HE）

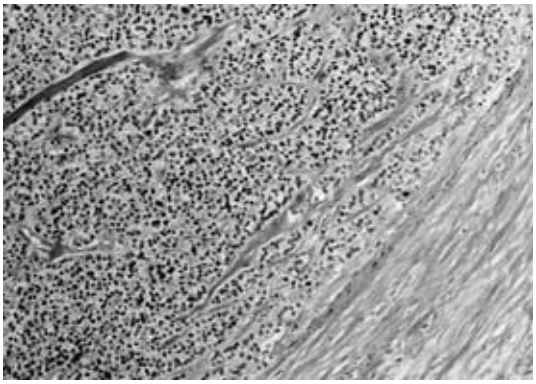

Fig. 6　Immunohistochemical examination of the pancreas tumor showed positive staining of PTHrP.

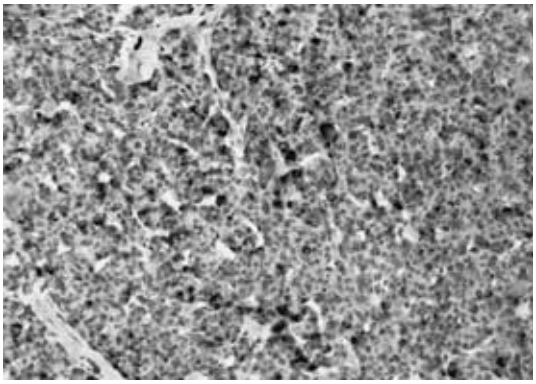

もなって，島状ないし胞状に増殖する腫瘍細胞を認めた（**Fig. 5**）．高度の静脈侵襲とリンパ節転移を認めた．最終病理診断はEndocrine tumors, medullary type，INFα，ly2，v3，ne1，mpd（－），s0，rp0，ch0，du0，pv0，a0，pl(－), pw（－），bdw（－），ew（－）であり，総合所見はT3 N2 M1 stage IVbであった．

免疫組織学的染色：原発巣の免疫組織染色ではneuron specific enolase（＋），クロモグラニンA（＋＋），グルカゴン(＋)，Pancreatic Polypeptide（＋），インスリン(＋)，PTHrP(＋)(**Fig. 6**)，ソマトスタチン(－)，ガストリン(－)，vasoactive intestinal peptide（－），parathyroid hormone（－），calcitonin gene-related peptide（－），adorenocorticotropic hormone（－）であった．

電子顕微鏡：細胞質内に神経内分泌顆粒を認めた．

術後血液検査：術後の血清ホルモン値は血清グルカゴン値が72pg/ml，ガストリン値が25pg/ml，ソマトスタチン値が17pg/mlと術前より低下した．また，原発巣の免疫組織染色でPTHrPが陽性であったため，血清PTHrP値を確認したところ，この時点では0.2pmol/L以下（正常値0.6 pmol/L以下）であった．

術後経過：術後64日目に鼠径部より肝動注リザーバーを挿入し，残存する肝転移巣に対して，5FUの動注化学療法（1回1,250mg/5時間，週1回）を開始した．動注化学治療を6回施行した時点のCT評価で肝転移巣は中心部が造影効果を受けない低吸収域に変化していた（**Fig. 7**）．週1回の5FU動注は肝転移巣に有効と判断し，合計29回（5FU総量36g）施行した．術後9か月目のリザーバーからの肝動脈造影では肝内に新たに多数の小転移巣の出現を認め，動注薬剤をdegradable starch microspheres（以下，DSMと略），epirubicin，mitomycin Cの併用に変更し合計3回施行した．この頃より患者は腰痛を訴え，骨シンチグラム・MRIにて検査施行した．骨盤，肋骨，右大腿骨などに骨転移を認めた．痛みの強い骨盤部に対し放射線治療を開始した．さらに全身倦怠・嘔気などを発症し，血清カルシウム値は8.9mEq/Lと上昇した．高カルシウム血症に対し薬物療法（bisphosphonate・カルシトニン製剤・利尿剤投与）を開始した．治療により高カルシウム血症は正常化し，嘔気などの症状も消失した．同時に認めた急性腎不全(血清クレアチニン5mg/dl，尿素窒素100mg/dl）も改善した．血清PTHrPは7.6 pmol/Lと上昇していた．PTH値はPTH-C値が0.2 ng/ml（正常値0–0.5ng/ml），高感度PTH 100 pg/ml以下（正常値160–520 pg/ml）と正常であった．しかし，血清PTHrP値は高値を継続し(最高18.1pmol/L)，この後も高カルシウム血症を反復し，初回手術より1年3か月で永眠された．

Fig. 7 Hypervascular metastatic tumor of the liver (a) changed into hypovascular (b) after six times of arterial 5FU infusion therapy.

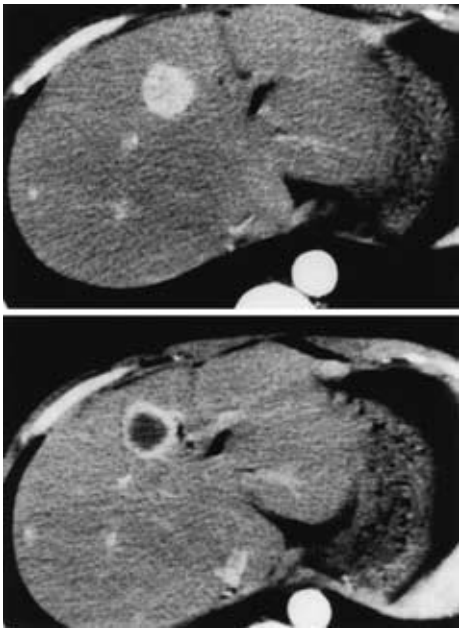

考　察

膵内分泌腫瘍は産生するホルモンによってそれぞれの特徴的な形式・予後を示すが[1)2)]，一般的には通常の膵癌と異なり比較的予後が良好である[3)]．その転移は肝臓に多い[1)2)]．治療の原則は外科的切除であり，肝転移に関しても切除が原則と考えられる[1)2)4)5)]．

一方，切除不能例に対しては5FU，ストレプトゾトシンなどを中心とした化学療法が試みられている[6)~8)]．自験例では原発巣切除と共に，多発肝転移巣に対しては肝切除を加え，さらに残存する小転移巣に対しては，5FUの動注化学療法を施行した．造影CTによる効果判定では，転移個数とサイズに変化なく，転移巣の中心部が低吸収域に変化したことから5FU持続動注は効果的と考えられた．しかし長期的には新たに多数の肝転移巣の出現を認めており，効果は一時的であった．他の治療薬剤として5FUから変更したDSM，epirubicin，mitomycin Cの肝動注化学療法は，その後，骨転移の顕在化とともに中止しており，効果評価はできなかった．

一方，悪性腫瘍にともなう高カルシウム血症（malignancy associated hypercalcemia）は転移性骨病変が原因であるlocal osteolytic hypercalcemia（LOH）と体液性骨吸収因子によるhumoral hypercalcemia of malignancy（HMM）に分類される．HMMの主要な原因はPTHrPである[9)~11)]．自験例では原発巣の免疫組織染色でPTHrPが陽性で，また，高カルシウム血症発症時の血清PTHrP値が最高18.1pmol/Lと著しく上昇しており，高カルシウム血症の原因はHMMによるものと判断した．

高カルシウム血症を伴う膵内分泌腫瘍は，1995年Maoら[12)]により，彼らの3症例も含め，19例が集計されている．この19例の特徴として，5例が診断後8年から11年間生存するという比較的緩徐な腫瘍増大傾向を示したこと，16例で肝転移を認めたこと，および1例を除き7cmから18cmという大きな腫瘍径を示したことが挙げられている．これらの19例中で血清PTHrPの上昇が確認された症例は4例で，原発巣でのPTHrPの産性が確認されている症例は7例である．われわれの検索し得た範囲でもこれ以降のPTHrP産生膵内分泌腫瘍の報告例はない．自験例は原発巣の免疫組織染色でPTHrPの産生が確認され，同時に血清でのPTHrPの上昇も確認されており，非常にまれなPTHrP産生膵内分泌腫瘍の1症例と考えられた．

文　献

1) 木村　理：膵内分泌腫瘍．玉熊正悦，石井裕正編．別冊医学のあゆみ　消化器疾患II肝胆膵．医歯薬出版，東京，1999, p537—547
2) 土井隆一郎，藤本康二，今村正之ほか：膵内分泌腫瘍．消外　**24**：1981—1987, 2001
3) 松野正紀：膵癌全国登録調査報告（1999年度症例の要約）．膵臓　**16**：115—147, 2001
4) Lo CY, van Heerden JA, Thompson GB et al：Islet cell carcinoma of the pancreas. World J Surg **20**：878—884, 1996
5) 内藤広郎，柴田　近，佐々木巌ほか：膵内分泌腫瘍．外科　**62**：1034—1039, 2000
6) Mavligit GM, Pollock RE, Evans HL et al：Durable hepatic tumor regression after arterial chemoembolization infusion in patients with islet

cell carcinoma of the pancreas metastasic to the liver. Cancer **72**：375―380, 1993
7）Ohshio G, Hosotani R, Imamura M et al：Gastrinoma with multiple liver metastases：effectiveness of dacarbazine (DTIC) therapy. J Hepatobiliary Pancreat Surg **5**：339―343, 1998
8）Moertel CG, Lefkopoulo M, Lipsitz S et al：Streptozocin-Doxorubicin, Streptozocin-Fluorouracil, or Chlorozotocin in the treatment of advanced islet-cell carcinoma. N Engl J Med **326**：519―523, 1992
9）永田直一：LOH. Clin Calcium **7**：660―667, 1992
10）福本誠二，松本俊夫：副甲状腺ホルモン関連蛋白（PTHrP）の生化学．Clin Calcium **7**：514―515, 1997
11）渡部和近，富田明夫：副甲状腺ホルモン関連蛋白（PTHrP）．日臨（増）**53**：397―400, 1995
12）Mao C, Carter P, Schaefer P et al：Malignant islet cell tumor associated with hypercalcemia. Surgery **117**：37―40, 1995

A Case of Parathyroid Hormone Related Protein Producing Islet Cell Tumor of the Pancreas

Kazushi Kurozumi, Masaaki Nakahara, Masayuki Tori, Shigeyuki Ueshima,
Masahiko Tujimoto* and Kazuyasu Nakao
Department of Surgery and Pathology*, Osaka Police Hospital

We report a case of parathyroid hormone related protein（PTHrP）producing islet cell carcinoma of the pancreas. An asymptomatic 48-year-old man was referred for a liver tumor found in mass screening. CT and angiographic study showed a hypervascular tumor 4 cm in diameter in the pancreas head and multiple liver tumors. A needle biopsy of the liver tumor yielded a diagnosis of islet cell tumor of the pancreas and multiple liver metastases, necessitating pancreatoduodenectomy and partial liver resection. The immunohistochemical strain of PTHrP was positive in carcinoma. Weekly high-dose 5FU administration（total：36 g of 5FU）via hepatic artery catheter was done. It was initially effective but followed by multiple bone metastases 13 months after surgery. The patient experienced hypercalcemia and acute renal failure, and serum PTHrP was high at 18.1 pmol/L. Hypercalcemia relapsed despite treatment, and the patient died 15 months after surgery.
Key words：islet cell tumor of the pancreas, parathyroid hormone related protein, hypercalcemia

〔Jpn J Gastroenterol Surg 37：568―572, 2004〕

Reprint requests：Kazushi Kurozumi　Department of Surgery, National Kure Medical Center
3-1 Aoyamatcho, Kure, 737-0023 JAPAN