日消外会誌　37（5）：573～577，2004年

症例報告

膵上皮内癌と膵管内乳頭粘液性腫瘍が合併した１例

国立福井病院外科，福井赤十字病院病理*

上田　順彦　　川崎　磨美　　上藤　聖子
古屋　　大　　中川原寿俊　　岡田　章一
吉光　　裕　　澤　　敏治　　小西二三男*

膵上皮内癌（CIS）と膵管内乳頭粘液性腫瘍（IPMTs）が合併した１例を経験したので報告する．症例は68歳の男性で，入院時の腹部CT検査では膵体尾部の主膵管の拡張と周囲の炎症を伴う急性膵炎と診断されたが，炎症消退後も膵頭体部に腫瘤は認めなかった．ERP検査では主膵管は膵体部で狭窄し尾側の主膵管は軽度拡張していたが，分枝膵管の描出は不良であった．なお膵液細胞診はclass IVであった．膵体部の微小膵癌を考え，D_1リンパ節郭清を伴う膵体尾部切除と脾切除を施行した．病理所見では主膵管狭窄部では主膵管壁は線維性に肥厚し，周囲の膵実質は腺房の萎縮を認めた．狭窄部の主膵管上皮はCISであったが，尾側は中等度異型腺腫にとどまるIPMTsであった．一方，狭窄部より末梢の分枝膵管上皮は多彩な異型を示すIPMTsが一面に認められた．またこれらと混在するようにCISも認められた．術後7か月たった現在，再発の兆候なく生存中である．

はじめに

近年，膵管内乳頭粘液性腫瘍（IPMTs）の報告例の増加とともに病理学的知見も多様化してきた．とくに粘液分泌の乏しい症例では膵上皮内癌（CIS）との鑑別や分類上の位置付けなどが問題となる[1)~3)]．今回，CISとIPMTsが合併したと考えられた１例を経験したので，若干の文献的考察を加えて報告する．

症　　例

患者：68歳，男性

主訴：臍周囲鈍痛

既往歴：平成５年より糖尿病で食事療法中．平成14年３月と７月に急性膵炎で保存的治療を受けた．

現病歴：平成14年11月28日より主訴を認め，急性膵炎の再燃と診断し，再入院となった．

入院時現症：結膜に貧血，黄疸なし．腹部は臍周囲に鈍痛を認めるが圧痛はなく，異常な腫瘤も触知しなかった．

入院時血液検査成績：血液一般，肝機能検査に異常はないが，S-amylase 2,042 IU/*l*，Elastase I 4,100ng/dl，Lypase 2,310 IU/*l* と上昇し，U-amylase 3,550 IU/*l* であった．またFBS 130mg/dlであった．なお腫瘍マーカーのうちCEA，CA19-9，DUPAN-2はいずれも正常範囲内であった．

腹部超音波所見：入院時の所見では膵体尾部は軽度腫大し，体尾部主膵管も軽度拡張していたが，膵頭体部に腫瘤は認めなかった．

腹部CT所見：入院時の所見では膵体尾部の軽度腫大と周囲への炎症の波及，および主膵管の拡張を認め急性膵炎と診断した（**Fig. 1a**）．また膵炎消退後も主膵管の拡張は残存していたが，膵頭体部に腫瘤は認めなかった（**Fig. 1b**）．なお平成14年３月と７月の急性膵炎時も同様の所見であった．

ERP所見：乳頭の腫大，開口部の開大はなかった．主膵管は膵体部で狭窄を認めたが，尾側膵管の拡張は軽度で主膵管内に透亮像は認めなかった．しかし尾部の一部を除き狭窄部より尾側の分枝膵管の描出は不良であった（**Fig. 2**）．同時に施行した膵液細胞診はclass VIであった．

＜2003年12月19日受理＞別刷請求先：上田　順彦
〒914-0195　敦賀市桜ヶ丘町33―1　国立福井病院外科

Fig. 1　Abdominal CT
a) On admission：Dilation of the main pancreatic duct at the body and tail of the pancreas and inflammation around that was recognized.
b) After reduction of inflammation：A mass was not recognized at the head or body.

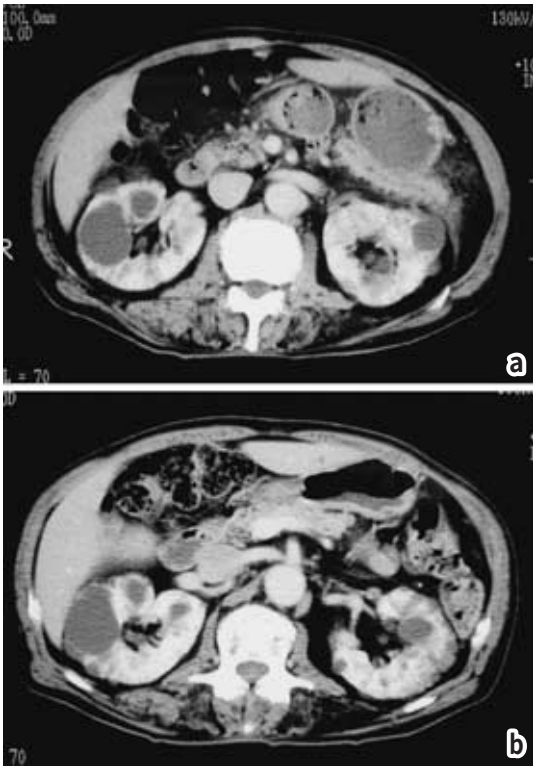

なお，MRI でも体尾部の主膵管の拡張のみで膵頭体部に腫瘤は認めなかった．また，血管造影でも異常はなかった．以上の所見より膵体部の微小膵癌を考え，平成 15 年 1 月 29 日手術を施行した．

手術所見：上腸間膜動脈より尾側膵は膵炎により全体に硬化していたが，膵頭部は正常であった．その境界部は腫瘤様に硬化していたが超音波では腫瘤は認めなかった．sT1, sN0, sM0, sStage I と判定した．手術は門脈左縁の正常膵の部位で膵を切離し，D_1 リンパ節郭清を伴う膵体尾部切除と脾切除を施行した．なお，膵切離断端の術中迅速病理診断は癌陰性であった．

標本造影：主膵管は切離端より約 3cm の部位で狭窄を認めた．体尾部の主膵管の拡張は軽度であるが，尾部の一部を除き分枝は枯れ枝状であった（**Fig. 3**）．

Fig. 2　ERP showed stenosis of the main pancreatic duct at the body of the pancreas (arrow) and slight dilation at the tail, but inadequate representation of branches.

Fig. 3　Postoperative contrast radiography of the resected specimen showed stenosis of the main pancreatic duct at the body of the pancreas (arrow) and the branches such as withered tree at the tail.

摘出標本：主膵管狭窄部前後のスライスでは主膵管周囲の線維化を認めたが腫瘤は認めなかった．また尾側膵も腺房の萎縮のみで腫瘤は認めなかった．

病理所見：主膵管狭窄部では主膵管壁は線維性に肥厚し，周囲の膵実質は腺房の萎縮を認めた（**Fig. 4a**）．この主膵管上皮は粘液産生能の乏しい異型細胞が丈の低い乳頭増殖していたが，乳頭増

殖の芯に結合織がほとんどない back to back を示しており，CIS と診断された(**Fig. 4b**)．狭窄部より尾側の主膵管壁には肥厚はなく，膵管上皮は粘液を豊富に含んだ細胞の丈の高い乳頭増殖からなり，IPMTs であった．ただし上皮の異型の程度は中等度異型腺腫にとどまっていた(**Fig. 4c**)．さらに尾側の主膵管上皮は正常であった．一方，狭窄部より末梢の分枝膵管では軽度から一部癌まで多彩な異型を示す IPMTs が一面に認められた(**Fig. 5a**)．さらにこれら IPMTs と混在するように小膵管分枝に CIS も認められた（**Fig. 5b，c，Fig. 6**)．

予後：術後7か月たった現在，再発の兆候なく生存中である．

考　察

第5版膵癌取扱い規約[4]によると，IPMTs は粘液貯留による膵管拡張を特徴とする膵管上皮系腫瘍である．腫瘍の肉眼形態は，限局隆起性のものが多いが，びまん性平坦のものもある．組織学的には上皮は高乳頭増殖から完全平坦増殖まであり，構成細胞は粘液性あるいは非粘液性高円柱状である．IPMTs のうち画像あるいは内視鏡所見で大膵管内の polyploid あるいは flat な増殖・進展，粘液過分泌，特有の膵管拡張を呈する症例では診断は容易である[5]．一方，CIS は膵管内に限局し，原則として膵管拡張の程度は数 mm までとし，異型病変の拡がりの状態（樹枝状進展など）から総合判断するとしている．組織学的には上皮が低乳頭増殖あるいは完全平坦増殖を示すことが診断には必須であるとしている．IPMTs との鑑別は，第1に膵管拡張の程度・形状，第2に組織学的増殖形態によりおこなうとしている．ただし本規約[4]では CIS は主膵管，太い分枝などの大膵管も含めた膵管全体に見られる変化であるとしており，後述する Pancreatic Intraepithelial Neoplasia（PanIN）分類[6]と異なる点である．

欧米では1999年 Hruban ら[6]により，これまで混乱していた膵管上皮病変の分類を整理し，統一した用語として PanIN 分類が提唱された．PanIN 分類のうち PanIN-3 は従来の用語の CIS，high-grade dysplasia，severe dysplasia および一部の moderate dysplasia が含まれ，CIS は最も異型度の強い PanIN-3 に相当する[6]．PanIN-3 は通常は

Fig. 4　Pathological findings（HE stain）
a)：Fibrous thickening of the main pancreatic duct at the stenotic portion was showed（×10）.
b)：The epithelium of the main pancreatic duct at the stenotic portion was CIS（×100）.
c)：The epithelium of the main pancreatic duct at the tail of the stenotic portion showed intraductal papillary-mucinous adenoma with moderate dysplasia（×100）.

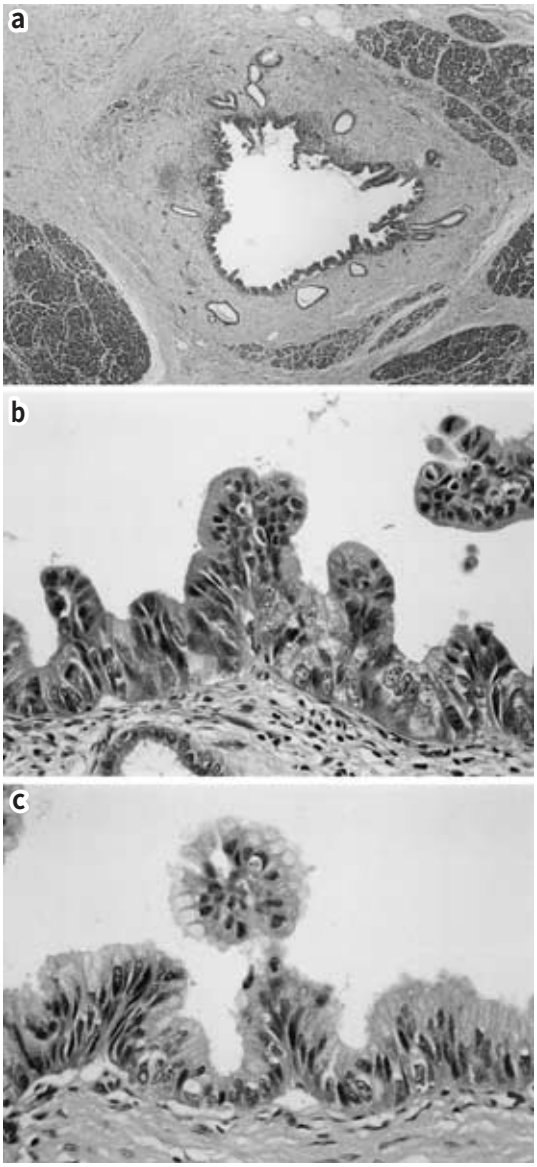

Fig. 5　Pathological findings（HE stain）
a）：Most epithelium of branches at the tail of the stenotic portion had IPMTs and part of the epithelimu was CIS（arrow）(×10).
b）：Most of epithelium was IPMTs with abundant mucin（×100).
c）：Part of the epithelimu was CIS（×100).

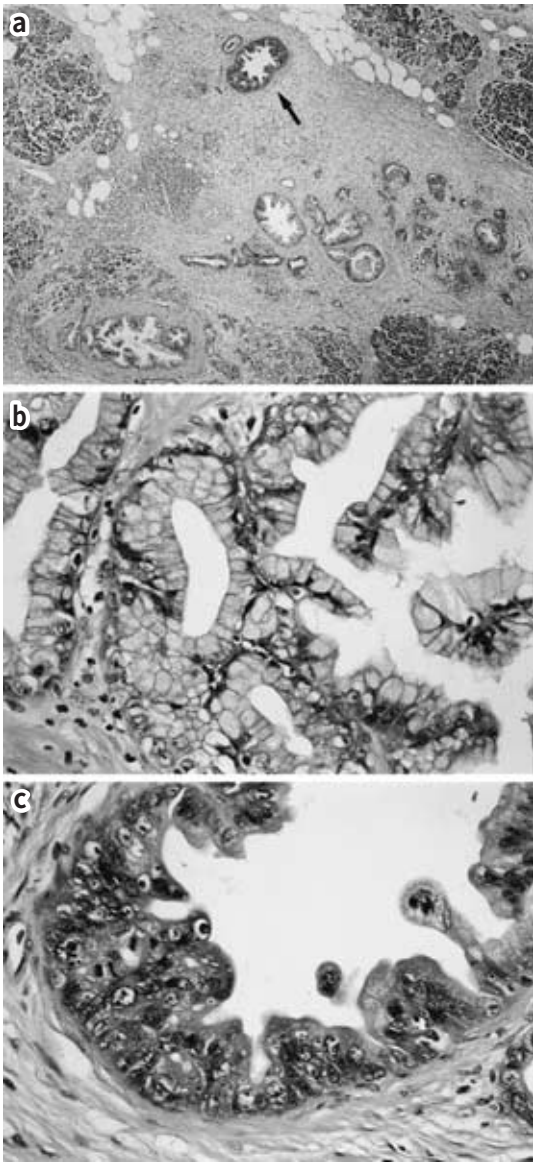

Fig. 6　Schema of distribution of CIS and IPMTs

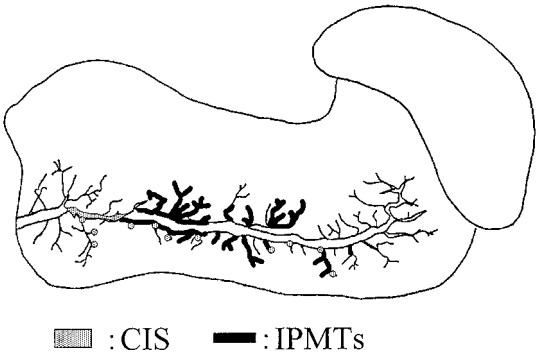

乳頭状で，その増殖の中核に間質を欠くのが特徴である．PanIN-3は通常型膵管癌の前駆病変を指向した概念で，その発生母地は中～小膵管分枝とされている[6)7)]．一方，PanIN分類では大膵管（主膵管～1次分枝）を母地とするIPMTsはMimickers of PanINとして除外している[6)]．このようにIPMTsとCISは同じ膵管上皮由来であるが，現時点では別々に分類されている．しかしながらIPMTsのうち低乳頭増殖や完全平坦増殖を示す症例，粘液分泌の乏しい症例あるいは膵管内増殖が限局している段階の症例などはPanINと形態学的に鑑別が困難な場合がある[2)5)7)]．

自験例の特徴は主膵管狭窄部にCISがみられ，それより尾側の膵管上皮には種々の異型度を示すIPMTsを広範囲に認め，さらにそれらと混在するように末梢分枝に非連続性にCISも認めたことである．自験例は主膵管狭窄部より頭側は正常膵であることより，主膵管に限局性狭窄が起こり，その上皮がCISとなったのが最初の変化と考えられる．さらに狭窄部より尾側膵に膵炎を繰り返す過程で，膵管上皮が前癌病変としての性格を有するようになり，種々の異型度を示すIPMTsがmulticentricに一斉発起している状態をみていると推測された．また同じ環境下の末梢膵管上皮に同時にCISも発生したと考えられた．自験例と同様の主膵管の狭窄とその上皮がCISである報告例[8)9)]のうち眞栄城ら[9)]の報告例では，分枝膵管上皮にも散在的にCISが認められた．しかしながらこれらの報告例では狭窄部より尾側の膵管上皮にIPMTsは認められなかった．一方，山口ら[1)]の検討ではIPMTsと膵管癌の同時性/異時性合併がお

のおの10%と比較的高率に認められたことより，IPMTsでは周囲の膵管もびまん性に前癌病変となっていると考えている．

自験例のような症例はこれまでCISあるいはIPMTsのいずれかに分類されていた可能性がある．自験例のような症例を今後どのように分類するか検討する必要があると同時に，IPMTsと通常型膵管癌の前駆病変との関係について解明していく必要がある．そのためにはCISとIPMTsの組織学的な鑑別として免疫組織化学的あるいは分子生物学的検討が必要であろう[5)10)11)]．

稿を終えるにあたり，診断に御協力頂いた当院消化器内科の村上善基先生，十亀義生先生に深謝致します．

文　献

1）山口幸二，大内田次郎，許斐裕之ほか：通常型膵管癌とIPMTの同時/異時性多発の可能性．胆と膵 **23**：229—232, 2002
2）加藤　洋：膵癌取扱い規約における上皮内癌の考え方．胆と膵 **23**：201—206, 2002
3）福嶋敬宜：膵管内乳頭腫瘍と膵粘液性嚢胞腫瘍の臨床病理学的特徴と問題点．臨消内科 **17**：351—359, 2002
4）日本膵臓学会編：膵癌取扱い規約．第5版．金原出版，東京，2002
5）黒田　慧，和田祥之：通常型膵管癌の組織発生をめぐって．胆と膵 **23**：169—172, 2002
6）Hruban RH, Adsay NV, Albores-Saavedra J et al：Pancreatic intraepithelial neoplasia. Am J Surg Pathol **25**：579—586, 2001
7）高折恭一：PanIN分類（1999）における上皮内癌（CIS）の考え方とIPMTとの鑑別の問題点．胆と膵 **23**：195—200, 2002
8）今泉俊秀，羽鳥　隆，中迫利明ほか：浸潤性膵管癌の診断で切除した膵体部上皮内癌の1例．胆と膵 **17**：1083—1087, 1996
9）眞栄城兼清，池田靖洋：急性膵炎の発症を契機に発見された膵上皮内癌の1例．胆と膵 **17**：1093—1095, 1996
10）米澤　傑，堀之内道子，中村晃子：ムチンの発現様式からみた通常型膵管癌の組織発生—膵管内乳頭腫瘍との比較．胆と膵 **23**：187—194, 2002
11）高折恭一：膵上皮内癌の疾患概念．膵臓 **15**：426—438, 2000

A Case with in Situ Carcinoma of the Pancreas and Intraductal Papillary-Mucinous Tumors

Nobuhiko Ueda, Motomi Kawasaki, Seiko Uwafuji, Hajime Furuya,
Hisatoshi Nakagawara, Shouichi Okada, Yutaka Yoshimitu,
Toshiharu Sawa and Fumio Konishi*
Department of Surgery, National Fukui Hospital
Department of Pathology, Fukui Red Cross Hospital*

We report a case with in situ carcinoma of the pancreas (CIS) and intraductal papillary-mucinous tumors (IPMTs). A 68-year-old man was found in abdominal CT on admission to have acute pancreatitis with dilation of the main pancreatic duct at the body and tail of the pancreas and local inflammation had no recognizable mass at the head or body even after inflammation was reduced. ERP showed stenosis of the main pancreatic duct at the body of the pancreas and slight dilation at the tail, but inadequate representation of branches. Cytology of the pancreatic juice was class IV, so we conducted pancreatectomy of the body and tail and splenectomy with D1 lymph node dissection. Pathological findings showed fibrous thickening of the main pancreatic duct at the stenotic portion and atrophy of the acinus around the duct. Although the epithelium of the main pancreatic duct at the stenotic portion was CIS, the epithelium at the tail of the stenotic portion showed intraductal papillary-mucinous adenoma with moderate dysplasia. Most epithelium of branches at the tail of the stenotic portion had IPMTs with dysplasia and part of the epithelimu was CIS. The patient has been followed up for 7 months without evidence of recurrence.

Key words：in situ carcinoma of the pancreas, intraductal papillary-mucinous tumors, acute pancreatitis

〔Jpn J Gastroenterol Surg 37：573—577, 2004〕

Reprint requests：Nobuhiko Ueda　Department of Surgery, National Fukui Hospital
33-1 Sakuragaoka-cho, Turuga, 914-0195 JAPAN