日消外会誌　37（5）：584～589，2004年

症例報告

後腹膜に発生した気管支嚢胞腺癌の１例

大阪府立成人病センター外科[1)]，同　病理診断科[2)]，市立吹田市民病院外科[3)]
江口　英利[1)]　大東　弘明[1)]　石川　治[1)]　春日井　務[2)]
横山　茂和[3)]　佐々木　洋[1)]　宮代　勲[1)]　土岐祐一郎[1)]
村田　幸平[1)]　今岡　真義[1)]

気管支嚢胞は胎生期に発生する奇形で，通常は縦隔内にみられ腹部領域に発生することは少なく，その悪性化の報告はこれまで２例にすぎない．我々は術前に悪性と診断し切除しえた後腹膜気管支嚢胞腺癌の１例を経験したので報告する．症例は57歳の男性．主訴は背部痛．腹部CT検査にて左横隔膜脚に接し膵体部を前方へ圧排する8cmの多房性腫瘤を認めた．経皮的穿刺細胞診にて腺癌細胞を認め，後腹膜に発生した嚢胞性悪性腫瘍と診断し手術を施行した．広範囲に膵と接していたため，膵体尾部および脾臓と共に腫瘍を摘出した．病理所見では嚢胞壁は線毛を有し平滑筋で裏打ちされた円柱上皮で覆われており，またその一部において乳頭状に増殖する腺癌を認めたため，後腹膜気管支嚢胞腺癌と診断した．

はじめに

気管支嚢胞は前腸由来の呼吸器原器から異常発芽した肺芽に由来する．気管気管支から分離した肺芽と気管支との交通が遮断されることにより発生するため，通常は縦隔内や胸腔内にみられ，腹部領域での発生の報告は少ない[1)～3)]．膵体部の背側に存在する嚢胞性腫瘤に対し嚢胞液の穿刺細胞診を行い，術前に悪性と診断し切除しえた後腹膜気管支嚢胞腺癌の１切除例を経験したので，文献的考察を加えて報告する．

症　例

患者：57歳，男性

主訴：背部痛

家族歴・既往歴：特記すべき事なし．

現病歴：平成13年9月より軽度の背部痛を覚え近医受診．CTにて後腹膜嚢胞性腫瘍と診断され当院紹介受診となった．

入院時現症：栄養状態，中等度．身長155cm，体重45kg．腹部は平坦軟，腫瘤を触知せず，圧痛や腹水も認めなかった．眼球結膜に黄疸なし，眼瞼結膜に貧血なし．

血液生化学検査所見：腫瘍マーカーはCEA 5.7 ng/ml，CA19-9 146 U/*l* と軽度高値を示した．血液生化学検査に異常はみられなかった．

腹部CT：左横隔膜脚に接し，膵体部を背側から圧排する直径8cmの境界明瞭な多胞性の嚢胞性病変を認めた．嚢胞の隔壁は一部で肥厚し内腔へ突出していた．胞腹腔動脈起始部の高さの右傍大動脈にも2cmの嚢胞様像を認めた（**Fig. 1**）．

腹部MRI：T1強調画像で嚢胞内部は不均一な低信号を示し，T2強調画像では高信号を示した（**Fig. 2**）．

腹部血管造影検査：大動脈，腹腔動脈，上腸間膜動脈からの造影では明らかな栄養血管は描出されなかったが，背膵動脈からの造影でわずかに腫瘍が造影された．

経内視鏡的膵管造影：主膵管に異常を認めなかった．

画像検査所見より，膵背側に位置する多発性の後腹膜嚢胞と診断した．由来臓器や良悪性の確定診断を得られなかったことから，経皮的に嚢胞穿刺を施行した．嚢胞液は淡緑色粘調で，細胞診にてadenocarcinomaと診断された（**Fig. 3**）．嚢胞液の腫瘍マーカーはCEA＞36,800ng/ml, CA19-9＞50,000U/*l* と高値であった．以上より後腹膜また

＜2003年12月19日受理＞別刷請求先：江口　英利
〒537-8511　大阪市東成区中道1―3―3　大阪府立成人病センター外科

Fig. 1 (a) CT scan revealed a well-defined 8cm multilobular mass in the retroperitoneal space, attached to his left crus of the diaphragm and to his pancreatic body, pressing it to anterior. (b) In addition, a small cystic mass lesion could be found at the right para-aortic space above the right kidney.

a

b

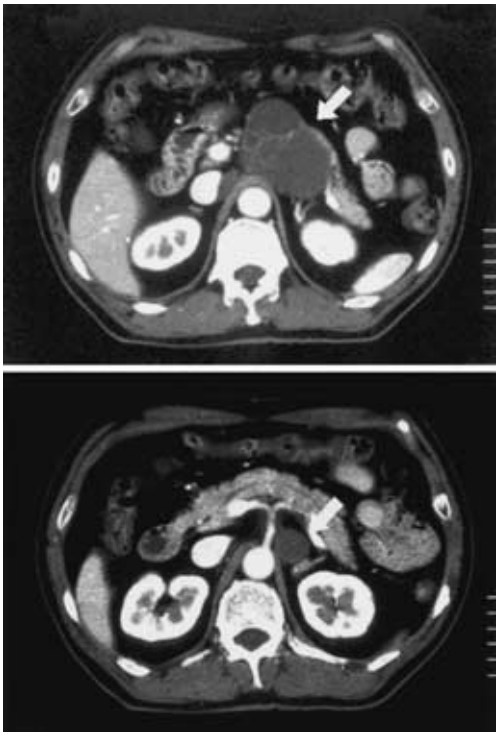

Fig. 2 (a) T1-weighted MRI image showed low intensity mass lesion in the retroperitoneum. Some thickened areas in the cyst wall could be found, suspicious of malignancy. (b) T2 weighted MRI image showed high intensity mass compared with surrounding fat signal intensity.

a

b

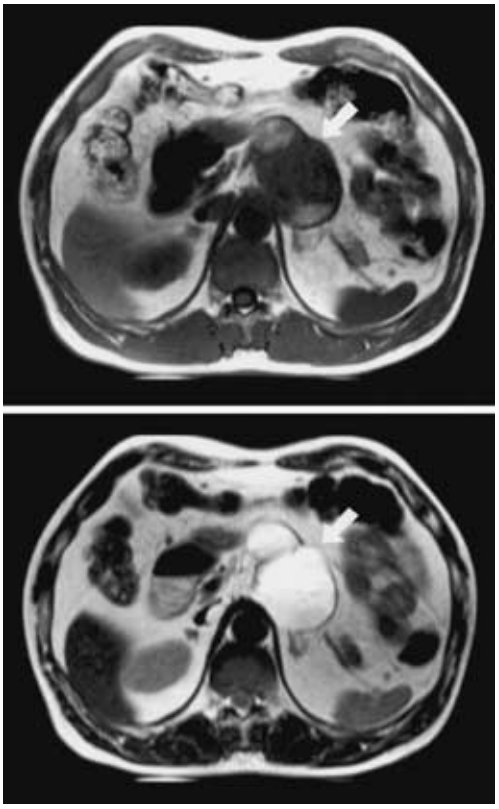

は膵に発生した嚢胞性悪性腫瘍と術前診断し，同年12月13日に手術を施行した．

手術所見：膵体部と広範囲に接する径8×7.5cmの球形の腫瘍を認め膵体部を腹側に圧排していた．術前にadenocarcinomaの診断を得ていたため，膵由来の嚢胞腺癌も否定できず，膵体尾部，脾臓と共に腫瘍を摘出した．術前より指摘されていた右傍大動脈の直径2cmの嚢胞性病変も摘出した（**Fig. 4a**）．

摘出標本肉眼所見：腫瘤の大きさは8×7.5×7cmで，表面は皮膜で被覆されていた．腫瘤と膵との癒着は粗であり連続性はみられなかった．嚢胞壁の一部に肥厚部分を有する多房性の嚢胞性腫瘍で，その嚢胞液は灰白色あるいは褐色粘調であった．右傍大動脈の嚢胞は灰白色の内溶液を含み，単房性で壁肥厚も見られなかった（**Fig. 4b**）．

嚢胞液検査所見：主病巣の嚢胞液はCA19-9＞50,000U/*l*，CEA＞37,000ng/ml，CA125＞6,000U/*l*と高値を示した．右傍大動脈の嚢胞液もCA19-9＞50,000U/*l*，CEA 1,080ng/ml，CA125＞6,000U/*l*と高値であった．

病理組織学所見：主病巣の嚢胞，右傍大動脈の嚢胞とも壁は線毛を有し平滑筋で裏打ちされた円柱上皮で覆われており，気管支の構造と類似していた．また，主病巣の嚢胞壁の一部に認めた肥厚部位の上皮は，乳頭状に増殖し構造異型，細胞異型を示すadenocarcinomaで，上皮内にとどまっていた．以上より後腹膜腔に発生した異所性気管

Fig. 3　Cytological examination of the fluid obtained by ultrasonography-guided fine needle aspiration revealed some adenocarcinoma cells, which showed increased N/C ratio, irregularity in the nuclear appearance, and the aggregation of chromatin.

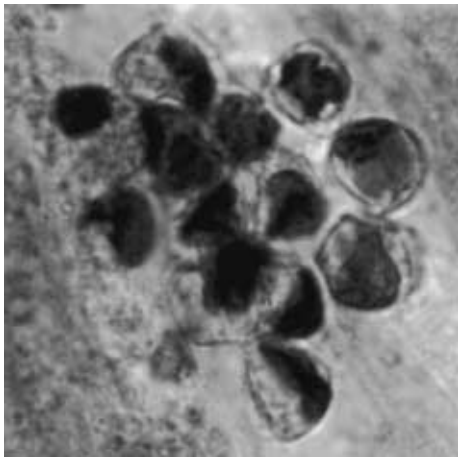

Fig. 4　(a) Surgical resection of distal pancreas, spleen and three cystic masses was performed. Other than the largest cyst, two small cystic masses were found, one was located at the right para-aortic space, and the other was in the front of his left kidney. (b) Gross appearance of the resected specimens and the contents of the cysts in the tubes. The 8cm cystic mass were widely attached to his pancreatic body, but this adhesion was loose, easy to separate. The cysts contained viscous, white or dark brown fluid, suggesting of the increased protein concentration or hemorrhage debris.

a

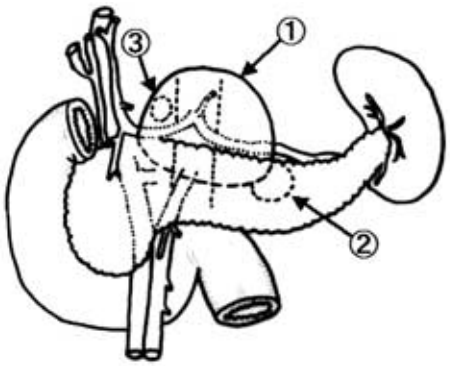

b

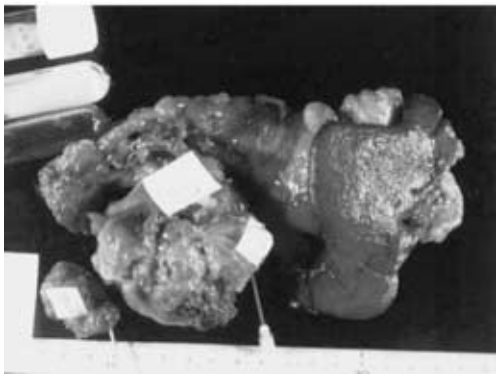

支嚢胞とその一部が悪性化したものと診断した（**Fig. 5**）．脈管侵襲，リンパ管侵襲，リンパ節転移は認めなかった．

免疫組織学的所見：主病巣の嚢胞，右傍大動脈の嚢胞とも線毛を有する円柱上皮の裏打ち構造はsmooth muscle antigen 抗体で染色された．癌部にはCEA，p53 の発現も認めた（**Fig. 6**）．

術後経過：術後膵液漏など重篤な合併症は認めず．胃内容の停滞のため，経口摂取の遅延がみられたが，保存的に軽快，術後 23 日目に退院した．術後１年４か月が経過した現在も再発徴候はみられず外来通院中である．

考　察

気管支嚢胞は胎生期の呼吸器原器から肺芽が発芽し成長する過程において異常肺芽と気管気管支との連続性が分断され，その後上皮から分泌が持続することにより発生すると考えられるまれな疾患である[1)2)]．発生過程からも気管分岐部の背側をはじめ縦隔や気管近傍に出現することが多いが，極めてまれではあるが腹部領域にも発生しえる．

気管支嚢胞は画像診断上，境界明瞭な球形の腫瘍として描出されるが，CT では通常の嚢胞と同様の低 CT 値を呈する場合から充実性腫瘍と混同するほどの高い CT 値を呈する場合までさまざまである．CT 値を上昇させる原因として嚢胞液の高カルシウム濃度，高鉄濃度，高粘稠度，炎症の影響が考えられている[4)]．MRI については，Murakami ら[5)]や Marin ら[6)]は T1 強調像での高信号が嚢胞内容の鑑別に CT 以上に有用であると述べているが，低信号を呈する症例も存在する．これら画像所見の多様性により，術前から気管支嚢胞との診断を確定することは困難である．本症例でも

Fig. 5 (a) Sliced section of the largest mass revealed the multilocular cystic mass enclosed with thin capsules, with the cyst wall partially thickened. (b) Histologically, the cysts were lined with pseudo-stratified ciliated columnar epithelium resting on fibrous connective tissue. Neither pulmonary parenchyma nor teratomatous components were present. Although there was no cartilage tissue, it was compatible with bronchogenic cysts. (c) The thickened cyst wall had some small cysts, in which atypical cells were growing papillary, which was diagnosed as papillary adenocarcinoma.

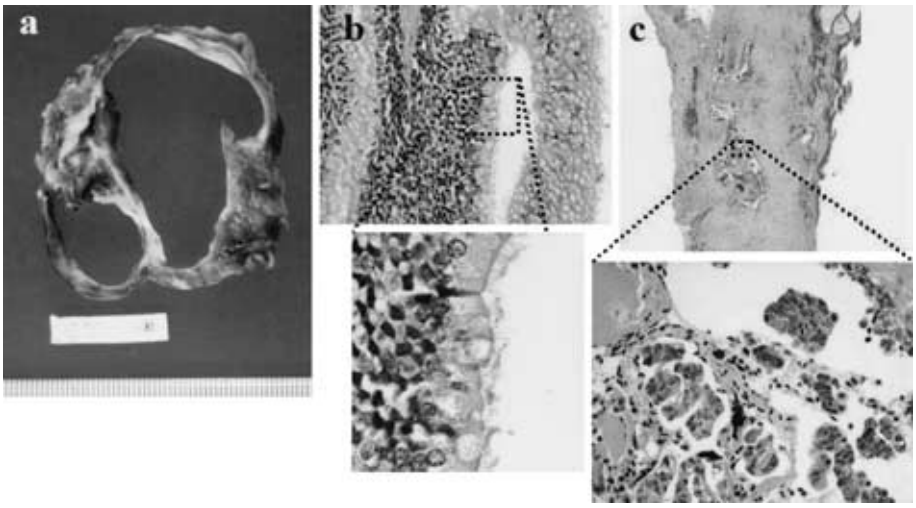

Fig. 6 Immunohistochemical findings.
(a) At either benign or malignant lesions, the epithelial cells of the cyst were underlined with smooth muscle, which was confirmed with smooth muscle antigen (SMA) staining. (b, c) CEA (b) and p53 (c) staining were specifically positive in the malignant regions, at the cell surface or the nucleus, respectively.

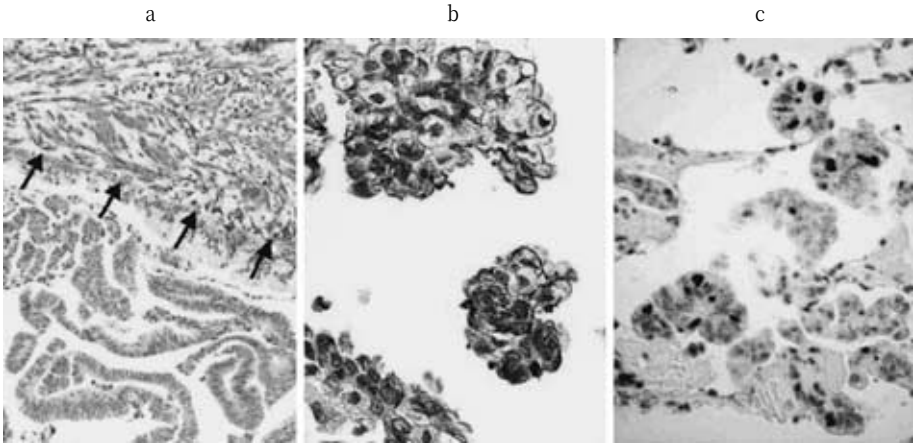

術前には確定診断は得られず，切除標本の病理所見で嚢胞壁の内面が線毛を有する単層の円柱上皮で覆われ，さらに一層の平滑筋層で裏打ちされていたことから初めて異所性の気管支嚢胞と診断しえた．

腹腔内または後腹膜腔の腹部領域気管支嚢胞はまれであり，我々の渉猟しえた限りこれまでに国内外で61例が報告されている．61例の特徴は単房性例が81%，壁肥厚随伴例が79%，多発例が3%であった．これらの中で悪性化例は2例しかなく，1999年のSullivanら[7]の1例および2000年の大橋ら[8]の1例のみであり，自験例は3例目である．悪性例の腫瘍径は11.7±4.7cmで良性例（5.5±2.9cm）より有意に大きく，また平均年齢は60.3±7.6歳で良性58例（42.0±17.8歳）より高年齢であることが特徴的かと思われた（**Table 1**）．また自験例では嚢胞の隔壁が肥厚しており，同部位では円柱上皮の線毛は消失し，上皮が乳頭状に増殖して核異型ともなっておりadenocarcinomaの像を呈していた（**Table 2**）．大橋ら[8]の症例でも嚢胞壁の不均一な肥厚を伴い小嚢胞が随伴していたが，Sullivanら[7]の症例は単純嚢胞として描出され，嚢胞壁に肥厚部はなく嚢胞壁そのものにadenocarcinomaが存在していた．また大橋ら[8]の症例および自験例では術前の細胞診にて悪性細胞の存在が確認されていたが，Sullivanら[7]の症例では術後の病理検査にて初めて確認されていた．免疫染色ではSullivanら[7]は気管支嚢胞の癌部でp53が陽性であったと報告しており，自験例でも同様であった．

本症例では術中に採取した嚢胞液のCA19-9，CEAおよびCA125が異常高値であった．しかし良性気管支嚢胞の嚢胞液でも上記3種の腫瘍マーカーが上昇していたとの報告があることから[9)10)]，これらをもって良悪性の鑑別はできないと考えられる．

腹部領域の気管支嚢胞の治療方針に関しては，術前に診断を得ることが困難な上，症例数が少ないため一定の見解は得られていない．胸部領域の気管支嚢胞では，幼児，小児の場合は嚢胞による胸腔内臓器の機能障害・成長障害の懸念があるために外科的切除が推奨されている[11]．成人の場合，気管支嚢胞と診断が確定しておりかつ無症状な場合は経過観察可能例が大半と考えられるが，腫瘍径の増大や症状の出現を見る場合は外科的切除の対象となる．さらにCuypersら[12]は胸部領域の気管支嚢胞20例を病理学的に検索し1例に悪性所見を認めたことから，気管支嚢胞では頻度は少ないものの悪性所見を有する場合もあるため全例が切除の対象となると述べている．腹部の気管支嚢胞に関しても同様に診断未確定，有症状，腫瘍径の増大がある場合は積極的な切除術の適応であり，これら以外でも悪性化の可能性を考慮すれば全例が切除の対象となりえると考えられる．

Table 1　Summary of patients with benign or malignant bronchogenic cysts

	Benign cases	Malignant cases
Male：Female	26：35	1：2
Age（mean ± SD）	42.0 ± 17.8	60.3 ± 7.6
Size（cm）	5.5 ± 2.9	11.7 ± 4.7
Presence of symptoms	77.2%	100%

文　献

1）Miller RF, Graub M, Pashuck ET：Bronchogenic cysts；anomalies resulting from maldevelopment of the primitive foregut and midgut. Am J Roent-

Table 2　Characteristics of patients with malignant abdominal bronchogenic cysts

Author	Age	Sex	Size（cm）	Symptoms	Location	Histological type	Wall thickness
Sullivan[7]	55	F	10 × 8 × 4	Abdominal discomfort	Ascending colon	Adenocarcinoma	None
Ohashi[8]	69	F	17 × 13	Abdominal fullness	Superior to left kidney	Mucinous adenocarcinoma	partly
Present case	57	M	8 × 7.5 × 7	Back pain	Posterior to pancreas	Adenocarcinoma	partly

genol Radium Ther Nucl Med **70**：771—785, 1953
2) Coselli MP, de Ipolyi P, Bloss RS et al：Bronchogenic cysts above and below the diaphragm：report of eight cases. Ann Thorac Surg **44**：491—494, 1987
3) Sumiyoshi K, Shimizu S, Enjoji M et al：Bronchogenic cyst in the abdomen. Virchows Arch A Pathol Anat Histopathol **408**：93—98, 1985
4) 竹下浩二，渡部信之，佐藤　明ほか：Abdominal bronchogenic cyst の2例．臨放線　**35**：1069—1072, 1990
5) Murakami R, Machida M, Kobayashi Y et al：Retroperitoneal bronchogenic cyst：CT and MR imaging. Abdom Imaging **25**：444—447, 2000
6) Martin R, Sanz E, de Vicente E et al：Differential diagnosis of asymptomatic retroperitoneal cystic lesion：a new case of retroperitoneal bronchogenic cyst. Eur Radiol **12**：949—950, 2002
7) Sullivan SM, Okada S, Kudo M et al：A retroperitoneal bronchogenic cyst with malignant change. Pathol Int **49**：338—341, 1999
8) 大橋龍一郎，原　浩平，松田英祐：後腹腹腔に発生した異所性気管支嚢胞悪性化の1例．日消外会誌　**34**：36—40, 2001
9) Itoh H, Shitamura T, Kataoka H et al：Retroperitoneal bronchogenic cyst：report of a case and literature review. Pathol Int **49**：152—155, 1999
10) 長谷尚子，柏原　赳，大木　篤ほか：興味ある超音波所見を呈し，内容液アミラーゼ高値を示した腹腔内気管支嚢腫の1例．日消病会誌　**93**：594—598, 1996
11) Bolton JW, Shahian DM：Asymptomatic bronchogenic cysts：what is the best management? Ann Thorac Surg **53**：1134—1137, 1992
12) Cuypers P, De Leyn P, Cappelle L et al：Bronchogenic cysts：a review of 20 cases. Eur J Cardiothorac Surg **10**：393—396, 1996

A Case of Retroperitoneal Bronchogenic Cysts with Malignant Regeneration

Hidetoshi Eguchi[1], Hiroaki Ohigashi[1], Osamu Ishikawa[1], Tsutomu Kasugai[2],
Shigekazu Yokoyama[3], Yo Sasaki[1], Isao Miyashiro[1],
Yuichiro Doki[1], Kohei Murata[1] and Shingi Imaoka[1]
Department of Surgery[1] and Pathology[2],
Osaka Medical Center for Cancer and Cardiovascular Diseases
Department of Surgery, Suita Municipal Hospital[3]

Bronchogenic cysts are congenital anomalies usually seen in the mediastinum but rarely in the abdomen. Abdominal bronchogenic cysts with malignant regeneration are extremely rare, and only 2 cases have been reported. We report a case of retroperitoneal bronchogenic cysts, one of which was diagnosed as a malignant cyst using preoperative fine-needle aspiration cytology. A 57-year-old man admitted for back pain was found in computed tomography to have a well-defined, circumscribed 8 cm multilobular mass in the retroperitoneal space, attached to the left crus of the diaphragm, and was widely attached to the pancreatic body, pressing it anteriorly. Cytological examination of fluid obtained by ultrasonography-guided fine-needle aspiration revealed adenocarcinoma cells, indicating a malingnant retroperitoneal cystic tumor. Because the tumor was widely attached to the pancreatic body, it was resected with distal pancreatectomy and splenectomy. Histologically, cysts were lined with pseudostratified ciliated columnar epithelium resting on fibrous connective tissue. Some atypical cells were growing papillary, diagnosed as papillary adenocarcinoma, resulting in a definitive diagnosis of malignant retroperitoneal bronchogenic cyst with malignant regeneration.

Key words：abdominal bronchogenic cyst, malignant tumor, retroperitoneal tumor

〔Jpn J Gastroenterol Surg 37：884—589, 2004〕

Reprint requests：Hidetoshi Eguchi　Department of Surgery, Osaka Medical Center for Cancer and Cardiovascular Diseases
1-3-3 Nakamichi, Higashinari-ku, Osaka, 537-8511 JAPAN