日消外会誌　37（5）：590～594，2004年

症例報告

薬物療法が著効した腹腔内デスモイド腫瘍の１例

桐生厚生総合病院外科，同　病理*

日比野　茂　　藤岡　　進　　加藤　健司　　待木　雄一
朽名　　靖　　竹之内　靖　　松葉　秀基　　森前　博文
平田　明裕　　吉田カツ江*

症例は62歳の男性で，便秘を主訴に他院受診し，骨盤内腫瘍および右水腎症を指摘され当院紹介となった．注腸検査にて直腸は左方に圧排されており，全周性の狭小化がみられたが粘膜面は正常で直腸壁は軟らかい印象であった．骨盤部造影CT検査では骨盤右側から直腸周囲に境界不明瞭な腫瘤性病変が認められ，直腸が左方に圧排されていた．膀胱壁は右側を中心に不整に肥厚していた．また右尿管の拡張および右水腎症を認めた．これらの所見より骨盤腔内腫瘍による直腸狭窄，右水腎症と診断し，開腹術を施行した．病理組織学的に腹腔内デスモイドと診断した．術後Tamoxifen，Indometacinによる内服治療により触診および画像上の改善がみられた．切除不能な腹腔内デスモイド腫瘍において薬物療法が著効した１例を経験したので今後の治療の問題点を含めて考察した．

はじめに

線維腫症は局所浸潤性の線維性腫瘍性病変であり，表在性と深在性に大別され，深在性のものはデスモイドとも呼ばれる[1]．今回，我々は骨盤腔内の切除不能なデスモイドに対しTamoxifen，Indometacinによる薬物療法を行い，著効した１例を経験したので若干の文献的考察を含め報告する．

症　　例

患者：62歳，男性

主訴：便秘

既往歴：61歳，高血圧

家族歴：特記すべきことなし．

現病歴：平成14年5月中旬より便秘がみられ同年6月24日他院受診し，腸閉塞と診断され保存的治療が行われた．骨盤部CTにおいて骨盤内腫瘍および右水腎症を指摘され当院紹介となった．

入院時現症：眼瞼結膜に貧血，黄疸無し．下腹部を中心に弾性硬の境界不明瞭な腫瘤を触知した．

＜2003年11月26日受理＞別刷請求先：日比野　茂
〒376-0024　桐生市織姫町6―3　桐生厚生総合病院外科

入院時血液・生化学的検査：血算ではHb 10.1 g/dlと軽度の貧血を認めた．生化学ではALP 1,148U/mlと高値であったが，他のLDH，GOT，GPTなどは正常範囲内であった．またCEA，CA 19-9も正常範囲内であった．

直腸指診：右側直腸壁は硬かったが，粘膜面に異常はみられなかった．

腹部超音波検査：膀胱壁が右側を中心に肥厚していた（**Fig. 1**）．肝，胆，膵，脾など他の臓器に異常は認めなかった．

上部消化管内視鏡検査：胃幽門部前壁に潰瘍瘢痕を認めた．胃内にポリープは認めなかった．

注腸検査：直腸に全周性の狭小化がみられた．正面像で直腸は左方に圧排されていた．しかし粘膜面は正常で直腸壁は軟らかい印象であった（**Fig. 2**）．全結腸にわたりポリープは認めなかった．

骨盤部造影CT検査：骨盤右側から直腸周囲に境界不明瞭で不均一な腫瘤性病変が認められ，直腸が左方に圧排されていた．膀胱壁は右側を中心に不整に肥厚していた．また右尿管の拡張および右水腎症を認めた（**Fig. 3a，b**）．

腹部血管造影検査：腹部大動脈造影では血管の

Fig. 1 Ultrasonography showed thickened wall of the urinary bladder which was mainly to the right side (arrows).

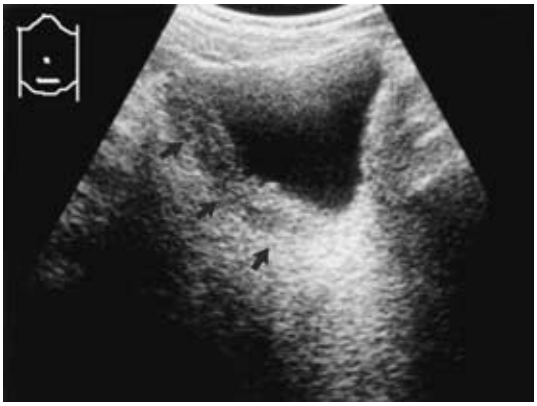

Fig. 2 A barium enema showed that the rectum was shifted to the left side. The rectal wall was stenosed circumferentially, but the mucosal layer had a smooth surface.

Fig. 3 (a) Contrast-enhanced computed tomography showed that the tumor was unclear around the rectum and the right side of the pelvic cavity. The rectum was shifted to the left side, and the wall of the urinary bladder on the right side was irregularly thickened. (b) The right ureter was dilated, and right hydronephrosis was observed.

増生, 腫瘍濃染などの異常所見はみられなかった. 右大腿静脈造影では右外腸骨静脈に圧排所見がみられた.

穿刺細胞診：腫瘍を硬く触知する下腹部の腹壁より注射針を用いて穿刺細胞診を試みたが，正常組織が得られたのみで，病変部の組織は採取できなかった.

以上の所見より, 骨盤腔内腫瘍による直腸狭窄, 右水腎症と診断した. 悪性線維性組織球腫などの軟部腫瘍を疑ったが質的診断に至らぬまま，平成14年7月15日，開腹術を施行した.

手術所見：下腹部正中切開にて開腹すると，右側後腹膜がびまん性に硬く，膀胱壁も右側を中心に硬かった. 膀胱前面の腹壁より一部腫瘍を採取し，術中迅速病理検査を行ったが診断はつかなかった. 浸潤性の病変であり完全切除は困難であり，今後直腸の狭窄が増強する可能性を考え，S

Fig. 4　Microscopic findings showed chronic inflammatory change and proliferation of fibroblasts with lymph follicles and collagen fibers.

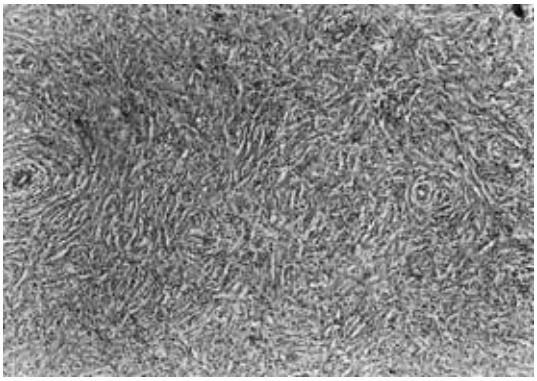

状結腸による単孔式人工肛門造設を行った．

病理組織学的検査所見：慢性炎症性変化とリンパ濾胞を伴った線維芽細胞と膠原線維の増殖を認めた．骨盤腔内のデスモイドと診断した(**Fig. 4**)．免疫組織染色にて Vimentin 陽性，S-100，CD 117，EMA，Desmin はそれぞれ陰性であった．また estrogen receptor は陰性，progesteron receptor は陽性であった．

Tamoxifen，Indometacin による内服治療を第 8 病日より開始した．1 日投与量は Tamoxifen 20 mg，Indometacin farnesil 400mg で行った．術後特に合併症はなく，第 14 病日で退院した．その後，外来での経過観察を行ったが下腹部の腹壁は徐々に軟らかくなり，8 か月後の注腸検査にて直腸の狭窄は消失し，骨盤部 CT では直腸の腫瘍による圧排所見や膀胱壁の肥厚が軽減し，右水腎症も改

Fig. 5　(a) Rectal stenosis was disappeared on Barrium enema. (b, c) The compression from the rectal tumor and the thickening of the urinary bladder were reduced and right hydronephrosis was improved on computed tomography.

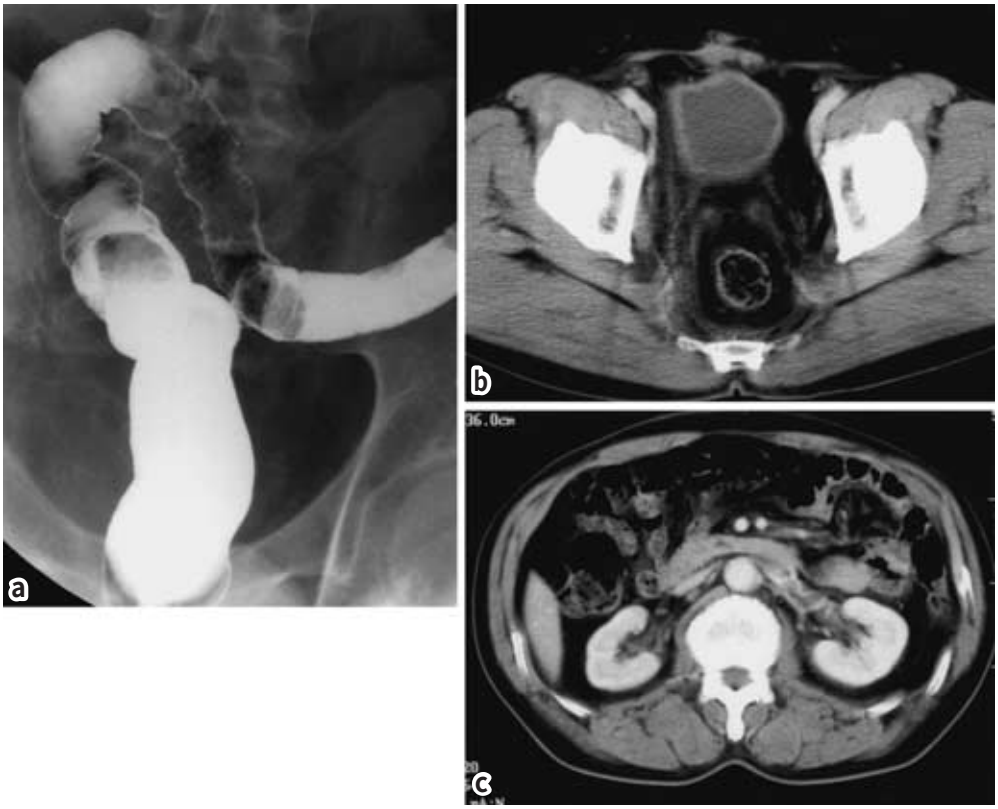

善した（**Fig. 5a，b，c**）.

Tamoxifen，Indometacin による内服治療開始後 15 か月が経過したが, 現在までのところ再発徴候は認めていない.

考　察

線維腫症は表在性と深在性に大別され，深在性のものはデスモイドとも呼ばれている[1]．局所浸潤性の線維性腫瘍性病変であり，遠隔転移を来すことはないが再発率の高い疾患であるため，臨床的には良悪性の中間的疾患と位置づけられている．家族性大腸ポリポーシスや Gardner 症候群に合併することが多いが，本症例は大腸ポリポーシスや骨腫の合併のない単独発症であり，単独での発症頻度は人口 100 万人あたり 2.4～4.3 人である[2)3)].

本疾患に対する術前診断は，特徴的な検査所見がないため困難ではあるが，伊藤ら[4]安井ら[5]は針生検により術前診断している．本症例も穿刺細胞診を試みたが診断には至らなかった．診断がつかなかった場合には，本疾患の誘因といわれる遺伝性疾患の有無，外傷や妊娠，開腹手術の既往などより疑ってみることが鍵となるが，本症例ではこれらの因子も認められなかった.

治療法としては外科的切除，薬物療法，放射線療法などが行われており，外科的切除が第 1 選択ではあるが, 本症例のように骨盤腔内の浸潤性で, 境界不明瞭なものに対しては不可能で，他の治療法を選択せざるをえなかった．文献にもとづき Tamoxifen，Indometacin による薬物療法を開始してから，腹壁は軟らかくなり，腫瘍は画像上著明に縮小し，水腎症が改善した．本疾患が妊娠中や分娩後に発生することが多いこと，閉経後に縮小したりすることがあることより estrogen が関与していると考えられている[1]ため, ホルモン療法が行われている．本腫瘍の 33% に estrogen receptor の存在も認められている[6]．本症例では estrogen receptor は陰性であったが，progesteron receptor は陽性であった．一般に Tamoxifen は成人女性患者に対して有効とされている[7]が，小野江ら[8]は男性患者においても有効であったと報告しており，また本症例においても男性患者でありながら効果がみられたため，抗エストロゲン療法は性別に関わらず効果を期待できると考えられた. 一方, Indometacin はプロスタグランデインの免疫抑制作用を妨げることで腫瘍の成長を抑制し，Ornithine decarboxylase の誘導阻害による細胞の増殖抑制効果を期待して行っている[9].

今後の問題点としては，Tamoxifen，Indometacin の内服の継続期間である. ホルモン療法を中止してから再発し死に至った報告もあり[10]投与期間をどのように設定すべきかということである.

またもう一つの問題点は，本症例において人工肛門造設を行っており，症状が改善した今，人工肛門を戻せるかどうかということである．QOL の面からも再吻合術を行いたいが，ホルモン療法後 5 か月で再発したとの報告例[9]もあり, 今後の内服治療の効果がどれほどまで続くか不明である．また，もし投与期間中に症状の悪化が見られた際には放射線療法や他の薬物療法への切り替えが必要となるが，これらの報告例も少なく，効果に関して良好であったもの，不良であったものの両者が混在し，治療法が試行錯誤的に行われているのが現状である．切除不能なデスモイド腫瘍に対する治療法のさらなる蓄積を期待し，本症例を今後も継続して治療，観察していきたい.

文　献

1) Enzinger FM, Weiss SW：Fibromatoses. Edited by Enzinger FM, Weiss SW. Soft tissue tumors. The C.V. Mosby Co., St. Louis, 1983, p45―70
2) Reitamo JJ, Häyry P, Nykyri E et al：The desmoid tumor. I. Incidence, sex-, age- and anatomical distribution in the Finnish population. Am J Clin Pathol **77**：665―673, 1982
3) Reitamo JJ, Scheinin TM, Häyry P et al：The desmoid syndrome. New aspects in the cause, pathogenesis and treatment of the desmoid tumor. Am J Surg **151**：230―237, 1986
4) 伊藤宏之，清水　哲，有田英二ほか：腸間膜デスモイド腫瘍の 1 例．日臨外医会誌　**58**：2439―2443, 1997
5) 安井祐司，土屋和彦，前田裕巳ほか：異時性に腹壁デスモイドと腸間膜デスモイドが発生した 1 治験例．日消外会誌　**33**：630―633, 2000
6) Lim CL, Walker MJ, Mehta RR et al：Estrogen

and antiestrogen binding sites in desmoid tumors. Eur J Cancer Clin Oncol **22**：583―587, 1986
7）Häyry P, Reitamo JJ, Vihko R et al：The desmoid tumor. III. A biochemical and genetic analysis. Am J Clin Pathol **77**：681―685, 1982
8）小野江為人，川野充弘，此下忠志ほか：タモキシフェンが著効した再発性腸間膜線維腫症合併Wegener肉芽腫症の１例．中部リウマチ　**30**：169―170, 1999
9）Klein WA, Miller HH, Anderson M et al：The use of Indometacin, sulindac, and tamoxifen for the treatment of desmoid tumors associated with familial polyposis. Cancer **60**：2863―2868, 1987
10）寺山裕嗣，山本康弘，松田　年ほか：ホルモン療法により延命効果を認めた腸間膜デスモイド腫瘍の１例．日臨外会誌　**61**：3060―3065, 2000

A Case Report of Successful Treatment of Pelvic Desmoid with Tamoxifen and Indometacin

Shigeru Hibino, Susumu Fujioka, Kenji Kato, Yuichi Machiki,
Yasushi Kutsuna, Yasushi Takenouchi, Hideki Matsuba,
Hirofumi Morimae, Akihiro Hirata and Katsue Yoshida*
Department of Surgery and Pathology*, Kiryu Kousei General Hospital

A 62-year-old man was referred to another hospital for evaluation of constipation and was admitted to our hospital when a pelvic tumor and right hydronephrosis were discovered. A barium enema showed that the rectum was shifted to the left side. The rectal wall was stenosed circumferentially, but the mucosal layer had a smooth surface. Contrast-enhanced computed tomography showed that the tumor was unclear around the rectum and the right side of the pelvic cavity. The rectum was shifted to the left side, and the wall of the urinary bladder on the right side was irregularly thickened. The right ureter was dilated, and right hydronephrosis was observed. Laparotomy was performed based on a diagnosis of rectal stenosis and right hydronephrosis secondary to a pelvic tumor. The histological diagnosis was intra-abdominal desmoid tumor. Postoperative treatment with Tamoxifen and Indometacin improved the abdominal findings on palpation and the other clinical findings. Treatment of the unresectable pelvic desmoid with Tamoxifen and Indometacin was successful. We discuss intra-abdominal desmoids including the problems of treatment.

Key words：desmoid, tamoxifen, indometacin

〔Jpn J Gastroenterol Surg 37：590―594, 2004〕

Reprint requests：Shigeru Hibino　Department of Surgery, Kiryu Kousei General Hospital
6-3 Orihime-cho, Kiryu, 376-0024 JAPAN