日消外会誌　37（5）：600～603，2004年

症例報告

十二指腸癌術後７年目に認められた転移性大腸癌の１例

上尾甦生病院外科
丸山起誉幸　　山崎　泰男　　内田　健二

症例は65歳の女性．既往歴：1994年3月，十二指腸癌に対し幽門輪温存膵頭十二指腸切除を受けている（T4，tub1，med，INFα，ly0，v0，n0，H0，P0，M0，stage IIIA）．現病歴：健康診断で便潜血陽性．大腸内視鏡検査を施行し，横行結腸に1.5cm大の頂部に潰瘍を有する粘膜下腫瘍を認めた．生検結果から高分化型腺癌と診断した．2001年11月29日，横行結腸部分切除を施行した．病理組織学的所見として，大小不整形の異型腺管が漿膜から粘膜下層にかけて多数みられ，wel，ss，v_0，ly_1，n_3（＋）（No. 223），stage IIIbであった．十二指腸癌の組織像と比較検討した結果，十二指腸癌の大腸癌転移として矛盾しない組織像であった．転移性大腸癌の頻度は0.1%から1%とされている．転移性大腸癌は術後7年以上で発症する場合もあり，定期的な消化管検査が必要である．その予後は不良であるが，治癒切除可能であれば原発性大腸癌に準じた手術を行うべきである．

はじめに

転移性大腸癌の頻度は0.1から1%と言われており[1]，その原発巣としては胃癌が最も多い[2]．また，その転移様式と形態は，いわゆる多発・収束型が多い[3)～5)]．十二指腸癌術後7年目に認められた，極めてまれな晩期再発・孤立・腫瘤型転移性大腸癌を切除しえたので，文献的考察を加えここに報告する．

症　　例

患者：65歳，女性

主訴：便潜血陽性

家族歴：特記すべきことなし．

既往歴：1994年3月11日，1型十二指腸癌に対し，幽門輪温存膵頭十二指腸切除を施行．組織学的には，T4（pancreas），tub1，med，INFα，ly0，v0，n0，H0，P0，M0，stage IIIA（胃癌取扱い規約）であった．

現病歴：2001年10月の市健診で便潜血陽性を指摘され，当科を受診．注腸造影検査，大腸内視鏡検査の結果，横行結腸に高分化型腺癌を認め，11月22日当科入院となった．

入院時現症：身長148cm，体重52kg．血圧116/72mmHg，脈拍70/分，整．腹部は平坦，軟．腹部腫瘤を触知せず，眼瞼結膜に貧血を認めなかった．

入院時検査所見：白血球5,800/μl，赤血球411×10^4/μl，Hb 11.8g/dl，CEA 2.8ng/ml，CA 19-9 14U/ml．その他，異常所見を認めなかった．

注腸造影検査：横行結腸肝彎曲部よりに2cm大の隆起性病変を認めた（**Fig. 1**）．

大腸内視鏡検査：横行結腸肝彎曲部付近に1.5cm大の頂部に潰瘍を有する隆起性病変を認めた．腫瘍は正常粘膜に覆われ，粘膜下腫瘍か，あるいは他部位からの転移が示唆された．生検の結果，高分化型腺癌であった（**Fig. 2**）．

腹部CTおよび超音波検査所見：肝に腫瘍を認めず，リンパ節の腫大も認めなかった．また，腹水，腹膜播種所見も認められなかった．

手術所見：横行結腸部分切除，3群リンパ節郭清を施行した．肝表面に異常を認めなかった．腹水なし．腹膜播種の所見も認めなかった．No. 223リンパ節に肉眼的転移を認めた．

切除標本所見：腫瘍は横行結腸肝彎曲部よりに存在し，肉眼的に頂部に浅い潰瘍を有する粘膜下腫瘍の形態を示した．大きさは1.3×1.2cm大，深達度はSSであった（**Fig. 3**）．

＜2003年12月19日受理＞別刷請求先：丸山起誉幸
〒362-0051　上尾市地頭方421―1　上尾甦生病院外科

Fig. 1 Barium enema revealed a tumor of 2cm in size at the transverse colon.

Fig. 2 Colonoscopic examination revealed a elevated lesion of 1.5cm in size with an ulcer on the top.

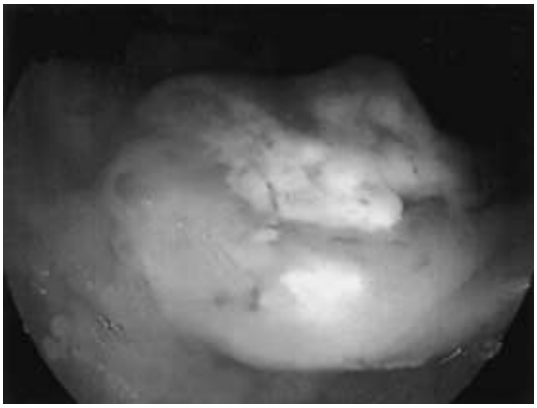

病理組織学的所見：腫瘍は頂部に浅い潰瘍を有する粘膜下腫瘍の形態を示し，粘膜下より漿膜下まで浸潤していた．核の偽重層化が著しく大きな管腔を形成し wel, ss, v_0, ly_1, n_3（＋）(No. 223), stage IIIb と診断された．1994 年の十二指腸癌との組織の一致から，転移性大腸癌と診断した．組織学的に，両者とも管腔形成が著しく明瞭であった（**Fig. 4**）．

Fig. 3 Resected specimen showed an submucosal tumor of 1.3×1.2cm in size with an ulcer on the top.

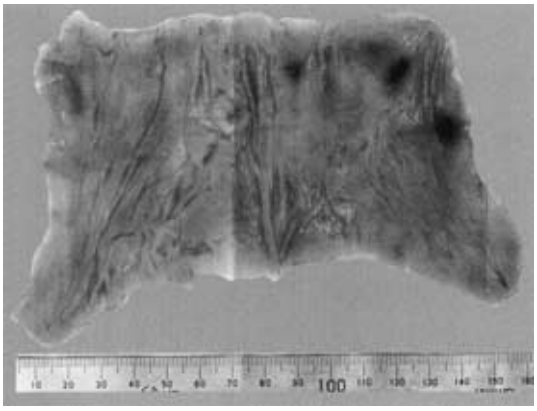

Fig. 4 (a) Histological findings revealed irregular atypical ducts in various size from serosa to submucosa (ss), indicating well differentiated adenocarcinoma. (b) Histological findings of the previously resected duodenal cancer. Both findings show highly differentiated atypical ducts.

(a)

(b)

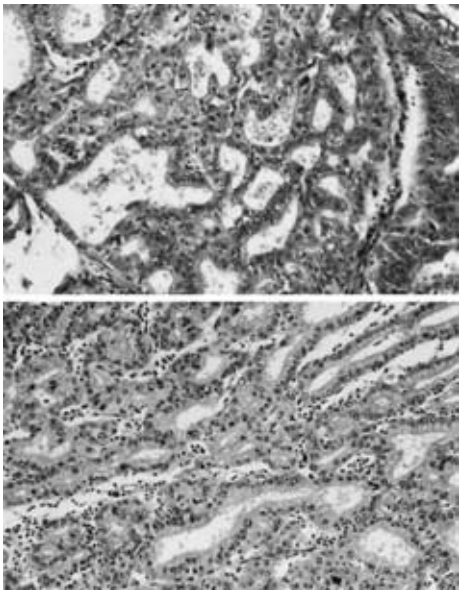

術後経過：術後癒着性イレウスを合併し，第 26 病日に癒着剥離術および小腸のバイパス術を施行した．その後は順調に経過し，第 57 病日に退院となった．現在，術後 1 年 3 か月を経過して，再発

を認めていない．

考　察

転移性大腸癌は，大腸癌の中では極めて頻度が低く，0.1～1%といわれている[1]．剖検例でも0.4～6.4%に認められ[6]，原発巣は，胃癌が最も多く，胃癌においては大腸転移を10%に認めたという剖検報告もある[2]．しかしながら，十二指腸を原発とする大腸転移は，検索した限りでは，本邦および海外においてもその報告はない．また，転移形態としては，X線的には，いわゆる多発・収束型が多数を占め，孤立・腫瘤型病変は極めてまれであるといわれている[3)～5)]．

転移性大腸癌の転移様式としては，結腸間膜などを介しての他臓器からの連続性浸潤，血行性あるいはリンパ行性の遠隔転移，そして播種性転移によるものがある．その解剖学的な位置関係から，胃癌，卵巣，大腸，子宮，膵，胆嚢からの転移が多い．大腸への転移部位は，その転移様式により異なってくる．すなわち，連続性浸潤では，腸間膜が発達し，伸展が容易な横行結腸に好発する．一方，腹膜播種によるものは，腹水の腹腔内動態に基づき，Douglas窩，小腸間膜終末部，S状結腸上縁，右傍結腸溝に好発する[7]．さらに，転移性大腸癌のうち転移病巣の多発を約91.7%に認めたという報告がある[3]．十二指腸癌の大腸転移に関する報告はないが，結腸間膜に連続性病変が認められなかったことから直接浸潤は考え難く，また病変が漿膜下にとどまることから播種も否定的である．したがって，リンパ行性か血行性転移が考えられるが，手術後の解剖学的変化が脈管を介する大腸への転移を促したものと推察される．

転移性大腸癌の転移形態としては，内視鏡所見と注腸X線による分類が報告されている．内視鏡所見としては，一般に転移による大腸狭窄部の粘膜は滑らかであり，送気による伸展性に乏しく粘膜の色調はやや褪色し，病巣の中央部は時に結節状に隆起して硬く，まれに中心壊死のために潰瘍形成も認められることが報告されている[8)9)]．注腸X線所見としては，石川ら[5]が収束型71.4%，圧排型26.6%，びまん型2.0%に分類し，さらに渡ら[3]は，これに腫瘤型を加えている．腫瘍細胞は，腸間膜→固有筋層→粘膜下組織→粘膜面へと浸潤・発育してくることから，病変の腫瘍量は漿膜面側に多く，腫瘤を形成しても粘膜下腫瘍や腸管外性の腫瘤としての形態を示す[4]．したがって，転移性大腸癌のX線所見も狭窄部以外の腸管で腸間膜付着部と思われる部分に縦じわ所見が見られることが特徴であると考えられている[9]．また，転移性小腸腫瘍129例の検討では，肺癌からの転移10例においていずれも粘膜下腫瘍の形態をとったと報告され，脈管を介する遠隔転移の場合，最初に粘膜下層に転移するので，粘膜下腫瘍の形態をとりやすいと考察されている[4]．自験例においては，その肉眼形態は，結節状で頂部に潰瘍を形成する粘膜下腫瘍であった．また，深達度は漿膜下に及び，転移性大腸癌の形態として矛盾しない．また，前述した報告から，脈管を介する転移が示唆された．一方，多発・収束型が多数を占める転移性大腸癌の中においては，頻度的に少ない孤立・腫瘤型で，まれな症例であった．

病理組織学的には，転移性大腸癌は原発巣と同一の組織像を示し，印環細胞癌や低分化腺癌などの未分化型腺癌が90%を占めるとされる[8)10)]．自験例においては，高分化型腺癌であった．この点においても特殊例である．

転移性大腸癌の予後は一般に悪く，再手術後の平均予後は14.8か月であったと報告されている[10]．しかしながら，再発消化管癌に対する有効な治療がない現在，その早期発見が重要であり，腹膜播種や遠隔転移がなく治癒切除可能であれば，原発性大腸癌に準じた手術を行うべきであると考えられる．

胃癌の大腸転移に関する報告では，胃癌術後大腸転移例52例のうち原発巣術後5年以上の晩期再発例は20例を占め，少なくはない[10]．また，十二指腸乳頭部癌における他臓器重複癌症例の検討では，19%の症例に他臓器重複癌の合併を認め，乳頭部癌罹患患者には他臓器重複癌の合併が有意に多いと報告されている[11]．したがって，特に消化管癌術後においては長期的な大腸検索が必要であると考えられた．また，その方法は，粘膜面の所見に乏しい転移性大腸癌の特徴から考えると，

注腸X線検査が有用であるといわれている[3]．また，同じ理由で便潜血も早期発見の指標にはならないとされているが[11]，自験例においては潰瘍を形成したためか，便潜血陽性であり，早期に根治術を施行することができた．また，患者側が継続して健診を受けていたことが早期発見につながった．

文　献

1）Balthazar EJ, Rosenberg HD, Davidian MM：Primary and metastatic scirrhous carcinoma of the rectum. Am J Roentgenol **132**：711―715, 1979
2）浦野順文，福島　徹，北村新三ほか：剖検からみたがんの転移．Oncologial **5**：46―71, 1985
3）渡　二郎，水上裕輔，田邊裕貴ほか：転移性大腸癌の診断における注腸X線検査の再評価，CT検査および内視鏡検査との診断能の比較．臨放線 **41**：211―216, 1996
4）牛尾恭輔，石川　勉，宮川国久ほか：転移性小腸腫瘍のX線診断．胃と腸　**27**：793―804, 1992
5）石川　勉，縄野　繁，水口安則ほか：転移性大腸癌の形態診断；X線像の解析を中心に．胃と腸 **23**：617―630, 1988
6）正岡一良，中村孝司：転移性腫瘍．消化管症候群．下巻．日本臨床社，大阪，1994, p612―615
7）平賀聖久，川元健二，井野彰浩ほか：下部直腸にびまん型浸潤を来した胃原発転移性大腸癌1例．胃と腸　**37**：205―209, 2002
8）大田博俊，畦倉　薫，関　　誠ほか：転移性大腸癌の臨床病理．胃と腸　**23**：633―643, 1988
9）妹尾恭司，横山善文，藤田史岳ほか：4型大腸癌と鑑別を要する疾患，転移性大腸癌との鑑別．胃と腸　**37**：177―183, 2002
10）万井真理子，辻中利政，西庄　勇ほか：胃癌術後7年で発症した転移性びまん浸潤型大腸癌の一例．日本大腸肛門病会誌　**54**：335―341, 2001
11）石井辰明，金　仁洙，宇田憲司ほか：十二指腸乳頭部癌患者における他臓器重複癌症例の臨床的検討．日臨外会誌　**63**：301―305, 2002

A Case of Metastatic Colon Cancer from Duodenal Cancer 7 Years after Curative Resection

Kiyotomi Maruyama, Yasuo Yamazaki and Kenji Uchida
Department of Surgery, Ageo Kohsei Hospital

A 65-year-old woman was admitted to our hospital because of fecal occult bleeding. She had undergone curative pylorus-preserving pancreatoduodenectomy for duodenal cancer 7 years previously（T4, tub1, ly0, v0, n0, H0, P0, M0, stage IIIA）. Barium enema showed a tumor of 2 cm in diameter in the transverse colon. Colonoscopy revealed an elevated lesion 1.5 cm in diameter with ulceration on its top. Histological examination of biopsy specimens revealed well differentiated adenocarcinoma. Partial resection of the transverse colon was performed. Histopathological examination revealed irregular atypical ducts of various size from the serosa to the submucosa, indicating well differentiated adenocarcinoma. Lymph vessel invasion was observed, but the specimen was negative blood vessel invasion. And then No. 223 lymph node metastase was detected（wel, ss, v_0, ly_1, n_3（＋）(No. 223), stage IIIb）. The features of the lesions were compatible with the histological findings in the previously resected duodenal cancer. Metastatic colon cancers have been reported to occur in 0. 1%-1% of colon cancers, and the most common form of metastase are the tethering type. We encountered a solitary metastatic cancer in the colon. This case is a warning that metastatic colon cancers can be diagnosed more than 7 years after primary resection of duodenal cancer, and that periodic checkups for colon cancer are necessary after duodenal cancer operations. Despite the poor prognosis of metastatic colon cancer, curative operation should be attempted in the absence of other metastase.

Key words：metastatic colon cancer, colon cancer, duodenal cancer

〔Jpn J Gastroenterol Surg 37：600―603, 2004〕

Reprint requests：Kiyotomi Maruyama　Department of Surgery, Ageo Kohsei Hospital
421-1 Jitohgata, Ageoshi, 362-0051 JAPAN