日消外会誌　37（5）：604～607，2004年

症例報告

乳房転移をきたした直腸カルチノイドの１例

横浜市立大学大学院消化器病態外科学
籾山　信義　　石川　　孝　　市川　靖史　　嶋田　　紘

症例は54歳の女性で，平成6年に直腸カルチノイド（Rb，径3.2cm）・同時性肝転移に対して，直腸低位前方切除術・肝部分切除術を施行された．病理診断は，深達度mp，ly2，v2，n2（＋）（5/7個）であった．その後，残肝再発に対する3回の肝切除術と，骨盤内リンパ節再発に対するリンパ節郭清術を施行された．平成13年8月，乳房腫瘤を主訴に乳腺外来に受診．左乳房AC領域に径4cmの腫瘤を触知し，穿刺吸引細胞診でClass Vと診断された．同年9月，乳房腫瘤摘出術が施行され，病理組織学的に直腸カルチノイドの乳房転移と診断された．乳房腫瘤のホルモンレセプターは陰性であった．消化管カルチノイドの転移臓器としては，肝，リンパ節が圧倒的に多く，乳房は極めてまれである．本症例の臨床経過に加え，若干の文献的考察を加えて報告する．

はじめに

消化管カルチノイドの転移臓器としては，肝，リンパ節が圧倒的に多く，乳房への転移は極めてまれである．今回，直腸カルチノイドの術後7年目に乳房への転移を認めた症例を経験したので，文献的考察を加えて報告する．

症　　例

患者：54歳，女性

主訴：左乳房腫瘤

家族歴：特記すべきことなし．

既往歴：特記すべきことなし．

現病歴：平成6年9月に直腸カルチノイド・同時性肝転移（S4：径2cm，S8：径4cm）に対して，直腸低位前方切除術・肝部分切除術を施行された．占居部位は直腸Rb，腫瘍径32×28mm，深達度mp，ly2，v2，n2（＋）（5/7個）であった（**Fig. 1**）．

平成7年に残肝再発（S5，8に1個，径4cm）に対して肝右葉切除術と術後予防的肝動注（5-FU 500mg/body）を計27回施行された．平成11年に残肝再々発（S3に3個，S4に3個）を認め，肝部分切除術を施行された．平成12年には骨盤内リンパ節再発に対してリンパ節郭清術を施行された（左262，272番，5/5個）．

平成13年3月には残肝（S3に3個）と肝門部リンパ節，骨盤内リンパ節（右272番）に再発を認めたが，根治切除不能と診断され，経口抗癌剤（UFT 400mg/day）を内服し，外来通院中であった．

平成13年6月頃より左乳房腫瘤を自覚し，同年8月に乳腺外来を受診した．

受診時現症：左乳房AC領域に，大きさ4.0×3.2cmの腫瘤を触知した．腫瘤は弾性硬，境界不明瞭で，腋窩リンパ節は触知しなかった．

血液検査所見：血液生化学検査は異常を認めなかった．腫瘍マーカーは，CA15－3が42と軽度上昇していたが，尿中5-HIAAは正常であった．

乳房超音波検査とマンモグラフィー：超音波検査では，楕円形の低エコー腫瘤を認めた．内部は不均一で，後方エコーの増強を認めた．マンモグラフィーでは，構築の乱れを伴う高濃度陰影を認めたが，明らかな腫瘤像は指摘できなかった（**Fig. 2**）．

臨床経過：穿刺吸引細胞診でClass V，カルチノイド腫瘍が疑われ，同年9月に腫瘤摘出術が施行された．

病理組織所見：比較的小型の核を有する腫瘍細

＜2003年12月19日受理＞別刷請求先：籾山　信義
〒236-0004　横浜市金沢区福浦3―9　横浜市立大学大学院消化器病態外科学

Fig. 1 Rectal carcinoid tumor.
A：Endoscopic findings. B：Macroscopic findings of the resected specimen. C：Histological findings of the tumor（Hematoxylin and eosin, ×100）



Fig. 2 Diagnostic images of the breast tumor.
A：Mammography. B：Ultrasonography

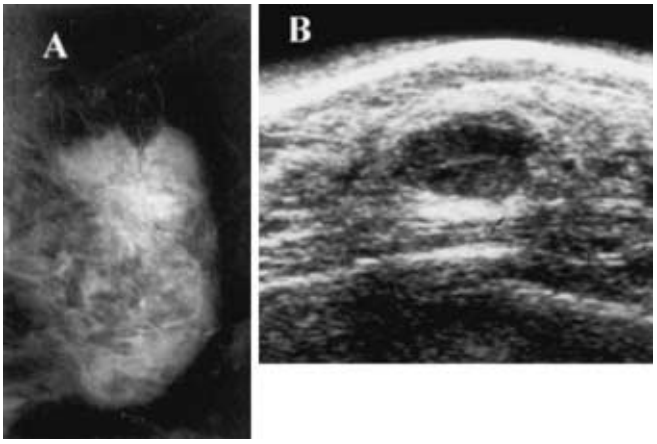

Fig. 3 Histological findings of the breast tumor.
A：Histological findings were similar to that of the rectal tumor.（Hematoxylin and eosin, ×100）B：Note prominent argyrophilia in the tumor cells.（Grimelius, ×100）

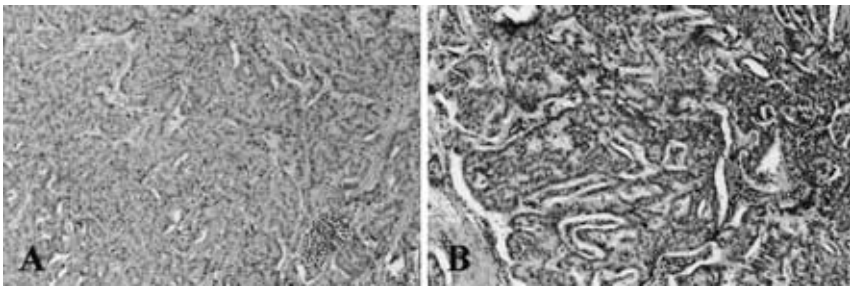

胞が索状あるいはリボン状の増殖を示しており，Grimelius 染色ではほとんどすべての腫瘍細胞内に茶褐色の好銀顆粒が認められた．組織学的に直腸原発巣と同一の所見であり，直腸カルチノイドの乳房内転移と診断した（**Fig. 3**）．

ホルモンレセプター：乳房内腫瘍細胞のホルモンレセプター発現は，ER，PgR ともに陰性であった．

考　察

転移性乳房腫瘍はまれな疾患で，その頻度は全乳房悪性腫瘍の約 1%，剖検例では担癌患者の約 5% とされている[1)2)]．原発腫瘍としては，本邦では胃癌，白血病，悪性リンパ腫の順に多く[3)]，欧米では悪性リンパ腫，悪性黒色腫，肺癌に多いとされている[4)]．

いっぽう，消化管カルチノイドの転移臓器としては，肝，リンパ節が圧倒的に多く，乳房への転移は極めてまれである．消化管カルチノイドの乳房転移は，本邦ではこれまでに１例の報告をみるのみであり，自験例は２例目であった．１例目は，1994 年に南部ら[5)]によって報告された直腸カルチノイド・同時性肝転移の症例で，初診から４か月目に右乳房内に多発性の転移腫瘤を認めている．その後，左乳房と骨に転移を認め，初診から１年４か月目に死亡したとされている．同時性肝転移を伴った直腸カルチノイドという点で自験例と類似しており，乳房転移は全身性疾患としての要素が強いものと考えられた．

乳房への転移経路としては，リンパ行性あるいは血行性転移が考えられるが，乳房は解剖学的には転移臓器として適した位置には存在せず，また自験例では，肺への転移が認められていないことから，転移成立にはその内分泌学的環境が影響していることも推察される．Keshgegian ら[6)]は，カルチノイド腫瘍にエストロゲンレセプターの発現がみられることを報告しており，乳房転移との関連が示唆される．自験例でも，乳房内腫瘍細胞のホルモンレセプター発現を免疫染色で検討したが，ER，PgR ともに陰性であった．

転移性カルチノイド腫瘍の治療は外科的切除が原則であるが，多発肝転移や全身波及のために非切除となる症例も少なくない．切除不能な肝転移例に対しては，5-FU，ADM，CDDP，MMC などを併用した動注塞栓療法が有用とされている[7)]が，確立されたレジメは存在しない．全身化学療法や somatostatin analogue，IFN 療法にはカルチノイド症候群の症状軽減効果は認められるものの，腫瘍縮小効果は低いとされている[8)]．

自験例では，二度目の肝切除術の後，5-FU による予防的肝動注を行い，３年５か月の無病期間が得られたが，その後は約１年ごとに再発を繰り返しており，治療が困難であった．現在は，残肝，肝門部リンパ節，骨盤内リンパ節に再発を認めているが，切除不能であり，経口抗癌剤による治療を行い，外来通院中である．

文　献

1) Toombs BD：Metastatic disease to the breast；clinical, pathological, and radiographic, features. Am J Roentgenol **129**：673―676, 1977
2) Abrams HL：Metastases in carcinoma；Analysis of 1000 autopsied cases. Cancer **3**：74―77, 1950
3) 桧垣健二，桑田康典，柏原瑩爾ほか：同側乳腺に原発性乳癌と転移性卵巣ディスゲルミノームとが合併した１例．臨外　**37**：993―997, 1982
4) Hajdu SL, Urban JA：Cancers metastatic to the breast. Cancer **29**：1691―1696, 1972
5) 南部敏和，白土博樹，鈴木恵士郎ほか：乳腺転移をきたした直腸カルチノイドの１例．臨画像 **10**：122―125, 1994
6) Keshgegian AA, Wheeler JE：Estrogen receptor protein in malignant carcinoid tumor. Cancer **45**：293―296, 1980
7) James JD, Lowell BA, Taylor KB：Hepatic artery chemoembolization for management of patients with advanced metastatic carcinoid tumors. Am J Surg **175**：408―412, 1998
8) Kulke MH, Mayer RJ：Cartinoid tumors. N Engl J Med **340**：858―868, 1999

A Case of Rectal Carcinoid Tumor Metastatic to the Breast

Nobuyoshi Momiyama, Takashi Ishikawa, Yasushi Ichikawa and Hiroshi Shimada
Department of Gastroenterological Surgery, Yokohama City
University Graduate School of Medical Science

We report a case of rectal carcinoid tumor metastasis to the breast. A 54-year-old woman noticing a mass in the left breast had suffered rectal carcinoid tumor and liver metastasis 7 years earlier. The treatment she received included rectal resection, 3 liver resections, and lymph node dissection in the pelvis. Pathological examination of the rectal tumor showed mp, ly2, v2, n2 (5/7). The breast mass in the upper inner quadrant measured 4.0 cm in diameter. Aspiration biopsy cytology showed Class V, suggesting carcinoid tumor. The breast mass was excised and a pathological examination demonstrated metastatic carcinoid tumor of the breast through confirmation of histological similarities to the rectal carcinoid tumor. The tumor cells in the breast showed negative immunohistochemical staining for ER/PgR.

Key words：carcinoid, rectum, metastasis

〔Jpn J Gastroenterol Surg 37：604—607, 2004〕

Reprint requests：Nobuyoshi Momiyama Department of Gastroenterological Surgery, Yokohama City University Graduate School of Medical Science
3-9 Fukuura, Kanazawa-ku, Yokohama, 236-0004 JAPAN