日消外会誌　37（5）：614～618，2004年

症例報告

同時性肝転移を来たした径 8mm の直腸早期癌（深達度 sm1）

長崎大学大学院医歯薬学総合研究科病態解析制御学講座腫瘍外科，
泉川病院外科*，長崎大学大学院第 1 病理**
七島　篤志　　久松　　貴*　澤井　照光
遠山　啓亮**　中越　　享　　永安　　武

患者は 69 歳の男性．平成 14 年 12 月に逆流性食道炎による上腹部痛が出現し，腹部 CT 上肝 S78 に 4cm 大の嚢胞状の肝腫瘍が発見された．精査中，大腸内視鏡検査で直腸 Rs を中心に不整な陥凹と粘膜ひだの集中を認める 8mm 大の IIa＋IIc 型大腸癌を原発巣として確認した．原発巣の粘膜下層以深への浸潤と肝転移が疑われたため，平成 15 年 1 月 23 日に D2 郭清を伴う前方切除術および肝 S78 部分切除を施行した．病理組織学的診断で原発巣は中分化腺癌で，深達度 sm1, ly_0，v_1 で，肝も原発巣と同様の組織所見で内部は壊死性に融解していた．Rs, 0-IIa＋IIc，T1, n（－），P0, H1, M（－）で，JS CCR 分類の組織学的病期 IV，組織学的根治度 B の結果であった．微小で軽度の癌浸潤でありながら，同時性肝転移をきたしたまれな表面型の直腸早期癌であった．

はじめに

Non-polypoid growth（NPG）型大腸早期癌は，Polypoid growth（PG）型癌に比べ，微小な段階から深部浸潤，脈管浸潤およびリンパ節転移をきたすことが知られている[1)～3)]．また，まれながら肝転移症例の報告も認められる[4)]．今回我々は，肝転移巣の発見を契機に診断された，直腸原発の径 8mm の IIa＋IIc 型早期癌（深達度 sm1）の 1 切除例を経験した．医中誌および PubMed による検索を行い，文献的考察を加え報告する．

症　　例

症例：69 歳，男性

主訴：上腹部痛

既往歴：糖尿病，アルコール性精神病にて精神神経科病院入院中．

家族歴：特記すべきことなし．

現病歴：平成 14 年 12 月上腹部痛を訴え当院内科外来受診した．外来の腹部 CT 検査にて肝腫瘍を認め，精査目的にて平成 15 年 1 月 10 日当科入院となった．

＜2003 年 12 月 19 日受理＞別刷請求先：七島　篤志
〒852-8501　長崎市坂本 1―7―1　長崎大学大学院医歯薬学総合研究科病態解析制御学講座腫瘍外科

入院時現症：身長 169cm，体重 61kg．貧血や黄疸なし．腹部は平坦，軟．肝や腫瘤は触知しない．

入院時検査所見：血液生化学所見上異常所見なく，経口血糖降下剤および 1,800 kcal 糖尿病食で血糖，尿糖も正常であった．肝炎ウイルス陰性．CEA は 28.3 ng/ml と上昇を認めた．免疫学的便潜血検査陽性であった．

胸腹部単純 X 線像：異常所見は認めなかった．

消化管内視鏡および造影検査所見：上部消化管内視鏡で軽度の逆流性食道炎を認め，上腹部痛の原因であった．十二指腸下降脚まで異常所見はなかった．大腸内視鏡では，肛門縁から約 20cm に 1cm 未満の NPG 型（IIa＋IIc）病変を認め，陥凹部は発赤調で不整，周囲粘膜ひだの集中を認めた（**Fig. 1**）．また，その口側 5cm に Ip 病変を認めた．注腸造影でも，Rs 領域に不整な中心陥凹のある平皿様病変を認め，粘膜ひだの集中を伴っていた（**Fig. 2**）．

生検病理組織所見：IIa＋IIc 病変は Group 5, 中分化型腺癌であった．

腹部 CT 検査所見：骨盤腔内に腫瘍性病変およびリンパ節腫大はなく，その他異常所見は認めなかった．肝 S7, 8 境界に約 4cm 大孤立性の低吸収

Fig. 1 A finding of colonoscopy. A minute flat-elevated (non-polypoid growth type) carcinoma with central reddish depression and fold convergence was observed in the recto-sigmoid lesion (20 cm from anal verge).

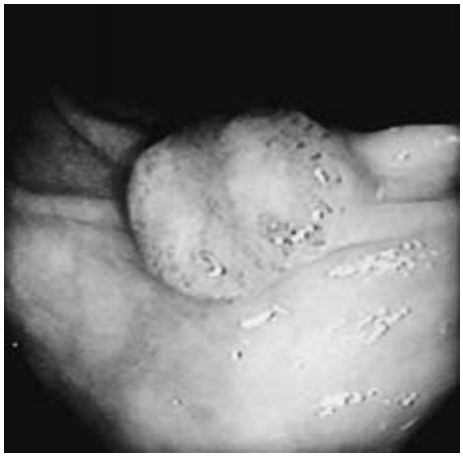

Fig. 2 Water-soluble contrast media showed a flat-elevated legion as well as the finding by colonoscopy.

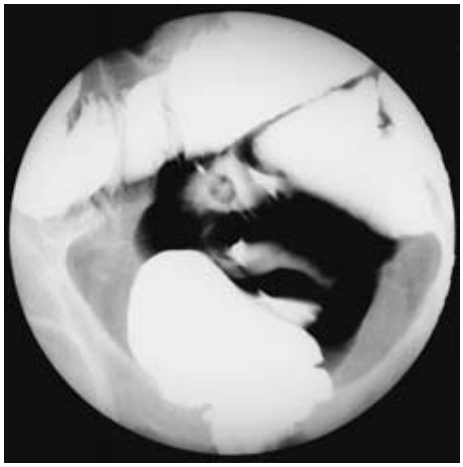

域を示す腫瘍性病変を認め，造影CTで辺縁のみ早期濃染し，後期でiso-densityを呈していた．内部に無造影域があり壊死を疑わせた(**Fig. 3**)．その他の臓器に異常は認めなかった．

上記の所見から粘膜下以深に浸潤した微小な直腸癌および同時性肝転移と診断した．全身状態良好で，他に原発巣を思わせる所見や遠隔転移を認めないことから，平成15年1月23日直腸および肝の同時切除を施行した．

Fig. 3 A finding of CT scan in the liver. In the segment 7/8, a 4 cm in size of low-density area could be observed. The margin of the tumor was mildly enhanced in the arterial phase and the central area was avascular.

手術所見：上下腹部正中切開で開腹した．明らかなリンパ節転移，腹膜播腫および多発肝転移は認めなかった．まず，肝切除術を先行し，Pringle法による肝流入血遮断下（15＋15分）に肝S78の部分切除を施行した．続いてD2リンパ節郭清を伴う前方切除術を行い，double-stapling法で再建した．手術時間4時間33分，出血量480mlであった．

摘出標本：Rs領域に8×8mm大の0-IIa＋IIc病変を認め，中心陥凹部はやや不整であった(**Fig. 4a**)．さらに，5cm口側に有茎性ポリープを認めた．肝腫瘍は3.9×3.1cmで，割面で被膜はなく内部は壊死性に融解していた（**Fig. 4b**)．

病理組織学的所見：原発巣は粘膜下層に浸潤する中分化腺癌で，ly_0，v_1，n（－）であった．粘膜筋板の特殊染色を行い，粘膜筋板から固有筋層上縁までを3分割し，腫瘍先進部が上1/3の範囲にあることから深達度sm1と診断された(**Fig. 5**)．Ip病変は過形成性ポリープであった．肝腫瘍は原発巣と同様な腺癌で肝転移巣と診断された．病理組織診断ではT1, n（－），P0, H1, M（－）で，JSCCR分類の組織学的病期IVであった．切除断端はow（－），aw（－），ew（－）および肝切離断端は5mmで遺残なく，組織学的根治度Bの結果であった．

術後経過：術後は特に大きな合併症はなく第

Fig. 4　A macroscopic finding of specimen. Arrow head shows an anal side of the colon. A straight arrow shows a 8 mm in size of flat-elevated cancer with an irregular depression (IIa+IIc) located in the recto-sigmoid lesion. a：A curved arrow shows a benign polyp. b：A 3.9 cm in size of liver tumor with central necrosis.

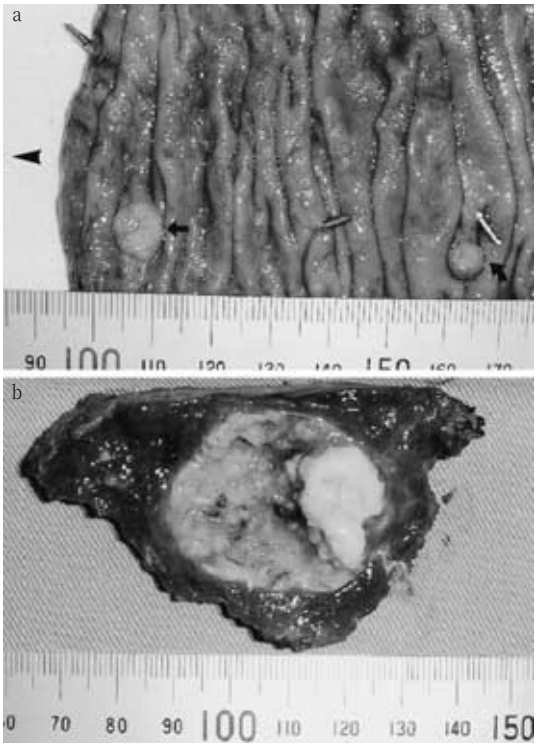

Fig. 5　A finding of histology. The moderately differentiated adenocarcinoma mildly invaded to submucosal layer (sm1) accompanied with venous infiltration.

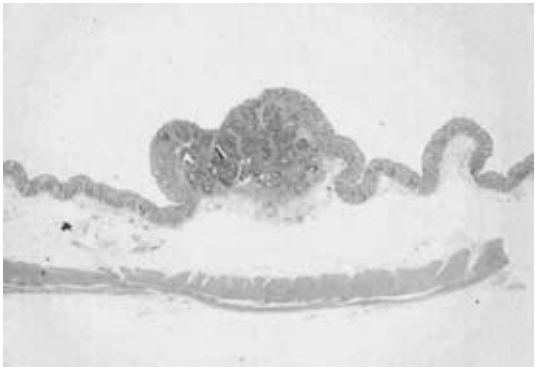

21 病日に退院した．術後 1 か月後の CEA は 3.8 ng/ml と改善し，以後再上昇を認めなかった．本人の希望により術後化学療法は行わなかった．平成 15 年 9 月現在健在で再発なく外来通院中である．

考　察

1991 年の武藤ら[5]を中心とした大腸 sm 癌のアンケート集計報告では，肝転移は約 1% に認められ，原発巣腫瘍径は平均 17.9±8.1mm，広基性病変に多かったと報告されている．中村ら[6]の報告では肝転移を認めた大腸 sm 癌 24 例の検討では 20.8% が 1.5cm 以下の小さい病変で，直腸と S 状結腸に多いとされている．さらに，平賀ら[2]による 20mm 以下の大腸 sm 癌および進行癌の検討では，表面型起源病変の頻度は 76% であり，表面型または NPG 癌の腫瘍径は隆起型癌に比べより小さい傾向にあった．このように表面型起源の大腸癌では腫瘍が小さい段階でも悪性度が高い．本症例は表面型大腸癌または Shimoda ら[7]の分類による NPG 型癌であった．NPG sm1 癌では，微小な病変でも陥凹を示す病変が多いとされ，10mm を越えると sm2, sm3 への浸潤が増加する[3)8)]．本症例では術前画像所見や肉眼所見からも，微小な病変にもかかわらず不整な陥凹領域や粘膜ひだの集中など sm への浸潤は確実と考えられた．

Okano ら[9]は 213 例の大腸早期癌の外科的切除症例中 7 例（3.3%）に肝転移を認め，原発巣の静脈浸潤の頻度が有意に高率であったと報告している．自験例も軽度ながら静脈浸潤が認められており，血行性転移の経路となったと思われる．これまで 8mm 以下の肝転移陽性大腸癌の本邦報告例は数例と極めてまれで[4)5)10)11)]，海外の文献には報告がなかった．その内，多くは sm2 以深の浸潤癌であったが，岡村ら[4]の報告例は最大径 5mm, sm1 の大腸癌で異時性肝転移を認めている．大腸 sm 癌切除報告でも，sm1 癌の肝転移の頻度は 0,[12] 0.9%,[13] 2.3%[14]と極めて少なく，いずれも異時性転移であった．自験例のように微小な腫瘍径の sm1 癌での同時性肝転移は我々の知る限りでは報告が認められず，極めてまれな症例と考える．さらに，自験例は同時性に 4cm 大の肝転移巣を形成して

おり，悪性度の高い病変であったことがうかがえる．CEA 値が術後著明に改善していることから，この値が悪性度反映している可能性が考えられた．表面型大腸癌は免疫染色や分子生物学的研究から，K-ras codon 12 の点突然変異率が低い，11 番染色体数増加の頻度が高い，3 番染色体短腕の LOH 出現率が高いことから，隆起型大腸癌と性格が異なっており細胞の悪性度が高いことが示唆されている[15)～17)]．

大腸 sm 癌の治療法では，sm1 程度と考えられる病変に対しては内視鏡的切除が行われるが[13)18)]，自験例では粘膜下層以深への浸潤が疑われる NPG 型癌で，すでに肝転移をおこすほどの悪性度の高い原発巣と考えられ，リンパ節郭清を含めた腸管の完全切除が望ましいと考えた．転移時期により同時性肝転移は異時性転移より予後が不良とする報告があるが[19)20)]，同時性肝転移に対しても肝切除が積極的に行われている[21)22)]．我々[23)]の過去の報告では転移時期によって肝切除後の予後に差はなく，現時点では我々は可能な限り 1 期的に原発巣と肝転移巣を切除する方針としている．原発巣のリンパ節転移が肝転移症例の予後に関与していると報告されているが[19)20)24)]，自験例ではリンパ節転移は認められず，肝転移巣の切除によって良好な予後が期待される．

自験例では術前，抗腫瘍剤などの投与を行っていなかったが，肝転移巣の内部は壊死性に融解し，嚢胞状を呈していた．腫瘍細胞はほんの少し残存している程度で，大半は壊死に陥っていた．内容は膿汁様であったが細菌は同定されなかった．嚢胞状転移性肝腫瘍の報告は数例あるが[25)～28)]，内部に膿瘍を形成した症例や[27)]，肝膿瘍との鑑別が困難であった症例[28)]も認められる．本症例のような 4cm 弱程の腫瘍で，自然に壊死に陥った原因として，肝転移巣の急速な増大により内部が虚血状態になったこと，免疫細胞が強く影響したことなどが推測される．

多くの表面型癌は検診や便潜血検査などで発見されることが多いと思われるが，自験例は精神神経科に入院中で検診も定期的に受けておらず，別症状にて偶然肝転移巣が先行して発見された点からも興味ある症例であった．以上より，本例は別症状より偶然発見された肝転移巣により微小な直腸早期癌が見つけられたこと，また 8mm 大と微小で癌浸潤も軽微でありながら同時性肝転移を認めたまれな切除症例であることから，貴重な症例と考え報告した．

本論文の要旨は第 58 回日本消化器外科学会総会（平成 15 年 7 月，東京）にて発表した．

文　献

1）石田秀世，大野直人，豊田　悟ほか：発育形態からみた大腸早期癌の治療方針．日消外会誌　**25**：1975―1983, 1992
2）平賀裕子，田中信治，春間　賢ほか：最大径 20 mm 以下の小さな大腸進行癌 62 例の臨床病理学的検討　表面型大腸癌の悪性度，発育・進展を中心に．広島医　**48**：821―830, 1995
3）渡　二郎，折居　裕，斉藤裕輔ほか：病理組織構築像からみた大腸 sm 癌の発育様式に関する検討．日消病会誌　**92**：1250―1257, 1995
4）岡村正造，大橋信治，三竹正弘ほか：肝転移をきたした径 5mm の IIa＋IIc 型大腸早期癌（深達度 sm1）の 1 例．日消病会誌　**95**：890―894, 1998
5）武藤徹一郎，西澤　譲，小平　進ほか：大腸 sm 癌アンケート集計報告―sm 癌の転移リスクファクターを求めて．胃と腸　**26**：911―918, 1991
6）中村勇一，相良光久，前之原茂穂ほか：肝転移再発を来たした大腸 sm 癌の 1 例．胃と腸　**29**：1297―1301, 1994
7）Shimoda T, Ikegami M, Fujisaki J et al：Early colorectal carcinoma with special reference to its development de novo. Cancer **64**：1138―1146, 1989
8）池上雅博，LiuTiecheng，斎藤彰一ほか：大腸 sm 癌からみた大腸癌の自然史．胃と腸　**31**：1617―1625, 1996
9）Okano K, Shimoda T, Matsumura Y：Clinicopathologic and immunohistochemical study of early colorectal cancer with liver metastases. J Gastroenterol **34**：334―340, 1999
10）望月英隆，長谷和生，柳生利彦：大腸 sm 癌における先進部組織異型度とリンパ節・遠隔転移．胃と腸　**29**：1143―1150, 1994
11）藤吉　学，高野正博，藤好建史ほか：表面隆起陥凹型早期大腸癌 17 例の臨床病理学的検討．日消外会誌　**25**：67―73, 1992
12）永野靖彦，古嶋　薫，阿川千一郎ほか：大腸 sm 癌 polypectomy 後腸管追加切除例の検討．横浜医　**51**：207―210, 2000
13）井上雄志，鈴木　茂，鈴木　衛ほか：大腸 sm 癌の内視鏡的治療に関する検討．Gastroenterol Endosc **40**：1011―1017, 1998
14）Akasu T, Kondo H, Moriya Y et al：Endorectal ultrasonography and treatment of early stage rectal cancer. World J Surg **24**：1061―1068, 2000
15）加藤茂治，藤井隆広，木庭郁郎ほか：内視鏡，及

び遺伝子学的検討から NPG 癌の亜分類とその妥当性について．早期大腸癌　**2**：283―291, 1998
16）Nanashima A, Tagawa Y, Morinaga M et al：Quantitative analysis of numerical chromosome aberrations in various morphological types of colorectal carcinomas. Gastroenterology **31**：793―800, 1996
17）Yashiro M, Carethers JM, Laghi L et al：Genetic pathways in the evolution of morphologically distinct colorectal neoplasms. Cancer Res **15**：2676―2683, 2001
18）小平　進，安達実樹，野澤慶次郎ほか：最新の外科治療―内視鏡切除後追加処置も含めて．臨消内科　**18**：335―341, 2003
19）初瀬一夫，上野秀樹，相原　司ほか：大腸癌肝転移切除後予後に寄与する因子の確立とそれに基づく治療戦略．日消外会誌　**34**：1506―1511, 2001
20）Fong Y, Fortner J, Sun RL et al：Clinical score for predicting recurrence after hepatic resection for metastatic colorectal cancer：analysis of 1001 consecutive cases. Ann Surg **230**：309―318, 1999
21）山城一弘，佐々木一晃，平田公一ほか：肝切除を施行した大腸癌肝転移症例の検討．日臨外医会誌 **57**：1556―1560, 1996
22）太田博俊，西　満正，堀　雅晴ほか：大腸癌肝転移に対する治療とその成績．消外　**16**：1641―1651, 1993
23）Nanashima A, Yamaguchi H, Sawai T et al：Prognostic factors in hepatic metastases of colorectal carcinoma：immunohistochemical analysis of tumor biological factors. Dig Dis Sci **46**：1623―1628, 2001
24）藤田　伸，杉原健一，森谷宜皓ほか：大腸癌外科治療の最近の動向．日本大腸肛門病会誌　**49**：1256―1265, 1996
25）阿保義久，長島郁雄，森兼啓太ほか：異時性に肝嚢胞状転移を来した小腸平滑筋肉腫の 1 治験例．手術　**49**：137―142, 1995
26）Bradea C, Fortu L, Andrei A et al：Case of cystic metastasis of the liver. Rev Med Chir Soc Med Nat Iasi **105**：570―572, 2001
27）大江健二，鈴木徳也，石井邦彦ほか：嚢胞状転移性肝癌内に膿瘍を合併した一例．神奈川医会誌 **24**：190―192, 1997
28）遠藤裕一，南原　繁，上尾裕昭ほか：肝膿瘍との鑑別が困難であった胆嚢癌肝転移の 1 切除例．大分病医誌　**30**：136―139, 2001

Minute Early Cancer in Rectum（8mm in Size and sm1 in Depth of Invasion） with Synchronous Liver Metastasis

Atsushi Nanashima, Takashi Hisamatsu*, Terumitsu Sawai, Hiroaki Tohyama**,
Tohru Nakagoe and Takeshi Nagayasu
Division of Surgical Oncology, Department of Translational Medical Sciences,
Nagasaki University Graduate School of Biomedical Sciences
*Department of Surgery, Izumikawa Hospital
**First Department of Pathology, Nagasaki University Graduate School of Biomedical Sciences

A 69-year old man was admitted to our hospital with upper abdominal pain caused by the reflux esophagitis. An abdominal CT scan showed a 4cm cystic liver tumor in segment S7/8, and colonoscopy revealed an 8mm early flat-type（IIa＋IIc）cancer with central depression and fold convergence in the recto-sigmoid area. Invasive colorectal carcinoma with liver metastasis was suspected, and high anterior resection of the rectum with D2 lymphadenectomy and partial hepatectomy were performed simultaneously. Histological examination revealed the moderately differentiated adenocarcinoma with slight invasion of the submucosal layer（sm1）and venous infiltration, but no lymph node metastasis. The liver tumor with central necrosis showed histological findings similar to those of the primary colorectal carcinoma. The pathological TNM stage according to the system of the *Japanese Society for Cancer of the Colon and Rectum* was stage IV, and surgical curability was B. We consider this case to be rare and valuable because of its rarity.

Key words：early colorectal carcinoma, flat-type, liver metastasis,

〔Jpn J Gastroenterol Surg 37：614―618, 2004〕

Reprint requests：Atsushi Nanashima　Division of Surgical Oncology, Department of Translational Medical Sciences, Nagasaki University Graduate School of Biomedical Sciences
1-7-1 Sakamoto, Nagasaki, 852-8501 JAPAN