Letters to the editor

日本消化器外科学会雑誌　第36巻9号　1269頁―1274頁，2003年掲載

肱岡　　範ほか論文
「原発巣が粘膜下層に留まりながら広範な胃壁内癌性リンパ管症を呈した胃癌の1例」について

高知大学医学部腫瘍病態学講座腫瘍局所制御学
荒木京二郎

本会誌掲載論文につきましていささか不明確な点があるとの指摘を受けましたので，ご確認頂ければと失礼を顧みずお手紙を差し上げる次第です．

当該論文は“原発巣が粘膜下層に留まりながら広範な胃壁内癌性リンパ管症を呈した胃癌の1例”p1269-1274，Vol. 36，No. 9，2003でございます．

論文中に提示されている組織像だけで，癌のリンパ管症と納得するのは難しいとの指摘です．すなわち，2―3人の病理の先生方の御意見では，Fig. 5ではmacrophageとの区別が難しく，Fig. 7でも疑いなく印環細胞癌とするには形態的根拠に乏しく，しかもリンパ管がリンパ球だけで隙間なく充満される像は極めて珍しい（見たことがない）とのことです．

少なくとも以下の2所見を明示して頂くか，教えて頂かなければ癌のリンパ管症と信じるのは難しいとのことでございます．

1. 原発巣の組織像の提示（細胞形態が分かる倍率の）
2. 印環細胞癌とマクロファージとの鑑別（粘液染色やペロキシダーゼ染色など…）をどのように行い，どのような所見であったか．

本例は癌性リンパ管症とすれば貴重な症例ですし，もしマクロファージが異物を貪食し，foam cell状になった例としてもその原因や病態には興味深いものがございます．

お手数をおかけ致しまして恐縮でございますが，著者にご確認頂きお教え頂ければ幸甚に存じます．ご配慮のほどよろしくお願い申し上げます．

熊本赤十字病院外科（現，球磨郡公立多良木病院消化器科）
肱岡　　範

この度，私どもの拙論文にご意見およびご質問をいただき，深く感謝致します．

本症例は，粘膜には広範に増殖していた低分化型腺癌～印環細胞癌が，SM2以下では間質への浸潤は認めず，リンパ管内に限局しSSまで胃壁内リンパ管を進展していた稀有例であります．

荒木先生のご指摘は，本症例で提示している組織像だけでは，原発巣の組織像が不明瞭であり，リンパ管内に充満しているものが，印環細胞癌かマクロファージかの鑑別が困難という点であります．ご指摘のごとく，組織の全体像を提示しておらず判然としない部分があったかと存じます．

原発巣の組織像をあらためて提示致します．粘膜では既存の腺管を破壊して明らかな印環細胞癌，低分化腺癌の増殖を認めます（**Fig. 1**）．リンパ管内の胞巣ですが，確かにマクロファージ様の泡沫状の胞体が目立ちますが，細胞の核は腫大し，大型の核小体も有しており（**Fig. 2**），粘膜内の腫瘍細胞同様です．サイトケラチン染色でもびまん性に陽性となります（**Fig. 3**）．以上よりリンパ管内に増殖しているのは，マクロファージではなく腫瘍細胞であり，胃壁内癌性リンパ管症の所見であると確信しております．先に論文にて示しました写真

はリンパ管内に腫瘍細胞とともに多数のリンパ球を認めましたが，これは比較的少数にとどまり，大部分はFig. 2に示しましたような腫瘍細胞がほとんどでリンパ球は少数にとどまるリンパ管症の所見です．

本例は粘膜筋板周囲にリンパ濾胞が広範に分布しており，リンパ濾胞過形成の状態と思います．これが癌性リンパ管症のリンパ管内の多数のリンパ球浸潤の原因ではないかと推測しています．

最後にこのような討論の場を与えていただいた荒木京二郎先生，本誌編集委員会に深謝いたします．

Fig. 1　Microscopic picture shows propagation of poorly differentiated adenocarcinoma and signet-ring cell carcinoma in mucosal layer.

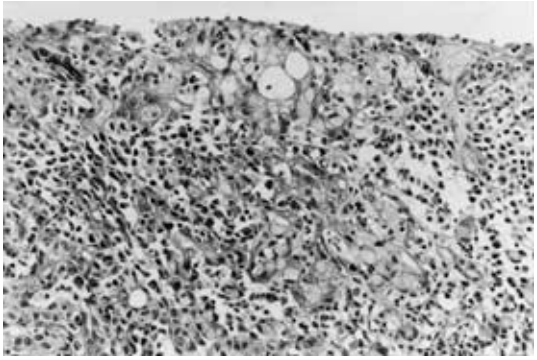

Fig. 2　Microscopic picture shows tumor cell, with large nucleus and marked nucleolus in lymph duct.

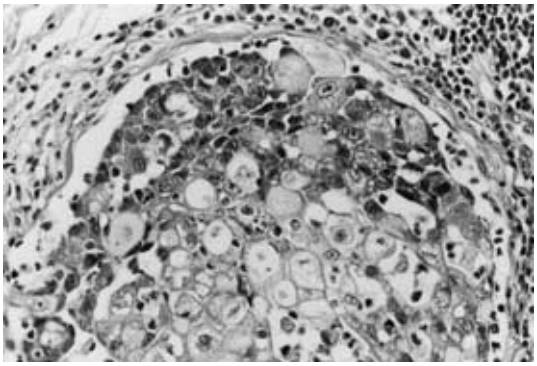
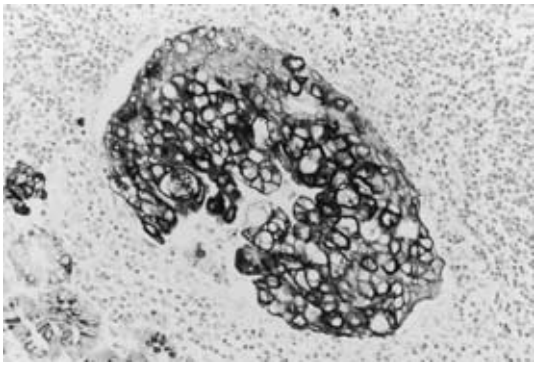
Fig. 3　Immunohistochemistry of cytokeratin demonstrates diffusely positive to the cell in lymph duct.