日消外会誌　37（6）：706～709，2004年

症例報告

急性腹症にて発症した肺扁平上皮癌の小腸転移の１例

東国東広域国保総合病院外科
中村　賢二　　江上　拓哉　　籾井　眞二　　田畑　正久

今回，我々は肺癌術後に急性腹症にて発症した扁平上皮癌の小腸転移の１例を経験したので報告する．症例は78歳の男性で，肺扁平上皮癌に対し右肺下葉切除術を施行された．その3か月後に急激な腹痛出現したため当院受診した．腹部平坦で筋性防御はなく，下腹部に圧痛を伴う手拳大の腫瘤を触知した．腹部CT検査にて径10cm大の腫瘍が認められた．症状が軽快したため精査を行ったが，腹腔内腫瘍以外肺や肝など特に異常は認められなかった．開腹手術を施行すると，回盲部より60cmの回腸に腫瘍が認められ，中が自壊しており膿の貯留が認められた．術中病理診断で扁平上皮癌の診断を得たため，肺癌の小腸転移と考え小腸部分切除を行った．術後，術前に認められなかった多発肝転移が認められ，術後81日目に死亡した．肺癌の小腸転移は比較的まれであるが，消化器症状がある場合は化学療法の副作用とともに考慮に入れるべきである．

はじめに

我が国では肺癌は死亡原因の第１位であり，これからさらに増加してくるものと考えられる．肺癌は診断された時にはすでに転移が認められていることが多く，その転移は骨・肝・副腎およびリンパ節に多く認められ，まれではあるが小腸にも認められる．今回，我々は肺扁平上皮癌にて手術施行された3か月後に急性腹症にて来院し，小腸にのみ転移の認められた１例を経験したので若干の文献的考察を加えて報告する．

症　例

症例：78歳，男性

主訴：下腹部痛

既往歴・家族歴：特記すべきことなし．

現病歴：平成13年9月14日右肺扁平上皮癌に対し右肺下葉切除術および2群リンパ節郭清が施行された．9，11，12番のリンパ節に転移が認められ，$T_1 N_2 M_0$ stage III_A で中分化型扁平上皮癌であった．

その後，当院内科でフォローされていたが，12月2日下腹部痛が出現した．一時軽快したが，12月7日再び同様の腹痛が出現したため当科外来受診し，精査加療目的にて入院となった．

入院時現症：身長160cm，体重58.7kg，体温36℃，血圧111/72mmHg，脈拍98/分，整，貧血黄疸なし．腹部平坦で下腹部に圧痛をともなう径10cm×6cmの腫瘤を触知した．腫瘤は弾性硬で表面平滑，可動性不良であった．筋性防御やBlumberg徴候は認められず，腸雑音は正常であった．

入院時血液生化学所見：白血球9,000/mm^3，CRPが15.7mg/dlと上昇していた．また，SCCが4.0ng/mlと上昇していた．

胸部および腹部単純X線検査所見：胸部X線では右胸水が少し認められた．腹部単純X線では特に異常所見は認められなかった．

腹部超音波検査所見：下腹部に膀胱に接して84×44mmの腫瘤があり，内部エコーは不均一で膿瘍が考えられた（**Fig. 1**）．

腹部CT所見：膀胱の頭側に約66mmの腫瘍が認められ，中に液体の貯留が認められた．接する小腸も壁肥厚など認められ炎症が波及している所見であった．肝臓などに異常所見は認めなかった（**Fig. 2**）．

経口小腸造影検査所見：腫瘤があるところの小腸に狭窄が認められたのみであった．腫瘤は造影

＜2004年1月28日受理＞別刷請求先：中村　賢二
〒820-0076　福岡県嘉穂郡穂波町太郎丸265　福岡県立嘉穂病院外科

Fig. 1 Abdominal ultrasonography showed a 80mm hypoechoic mass on the lower abdomen (arrow).

Fig. 2 A：Abdominal CT scan showed a low-density mass in the lower abdomen. B：Liver metastasis was not detected.

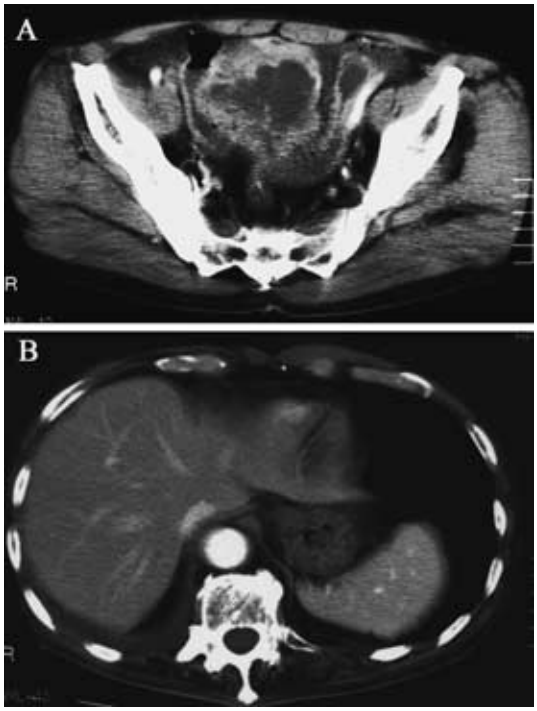

されなかった．

以上の所見から，腹腔内膿瘍を疑い平成13年12月11日開腹手術を行った．

手術所見：開腹すると腹水は認めなかった．肝臓表面は平滑で，特に異常は認められなかった．小腸は一塊となっており後腹膜と癒着が認められた．癒着を剥離していくと，腫瘍は回盲部より60 cmの回腸の粘膜下に認められ，中が自壊しており，その中に膿が認められた．一部を病理に提出すると扁平上皮癌の診断を得たため，肺癌の小腸転移と考え小腸部分切除を施行し手術を終了した．

Fig. 3 Macroscopic appearances of the resected specimen.

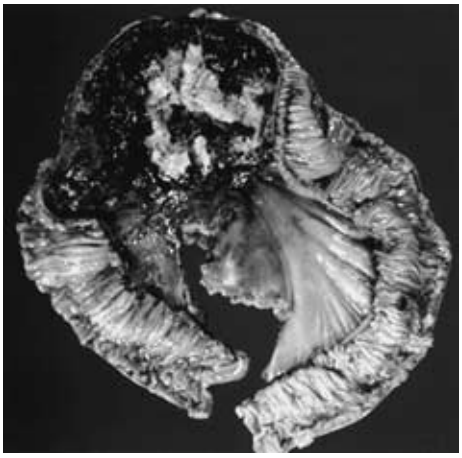

切除標本肉眼所見：腫瘍内が一部自壊して白色調の部分が露出していた（**Fig. 3**）．小腸の粘膜面に潰瘍形成が認められた．

切除標本組織学的所見：腫瘍が粘膜下層まで浸潤し，表層に通常粘膜が覆っており，潰瘍が形成されていた．強拡大では，大型の異形の強い核の抗酸性の豊かな胞体の腫瘍細胞が敷石状に増生していた．その中に角化を示す細胞が散見され，中分化型扁平上皮癌の診断であった（**Fig. 4**）．

術後経過は，12月14日より経口摂取開始し特に問題がなかった．SCCも2.0 ng/mlと低下していた．しかし，12月27日右季肋部痛出現したため，腹部超音波検査を施行したところ，胆嚢の腫大と，結石は認めなかったが胆嚢壁の肥厚を認めた．以上より急性胆嚢炎と診断された．しかし，その際，肝に10mm程度の多発する腫瘍も認められ，肺癌の肝転移と考えられた．急性胆嚢炎に対しては，経皮経肝胆嚢ドレナージを施行し，軽快した．肺癌の肝転移に対して科学療法を行う予定だったが，徐々に肝機能の増悪を認めたため施行

Fig. 4　The histological findings of the tumor was squamous cell carcinoma：A.（H. E. stain×25）　B.（H. E. stain×200）

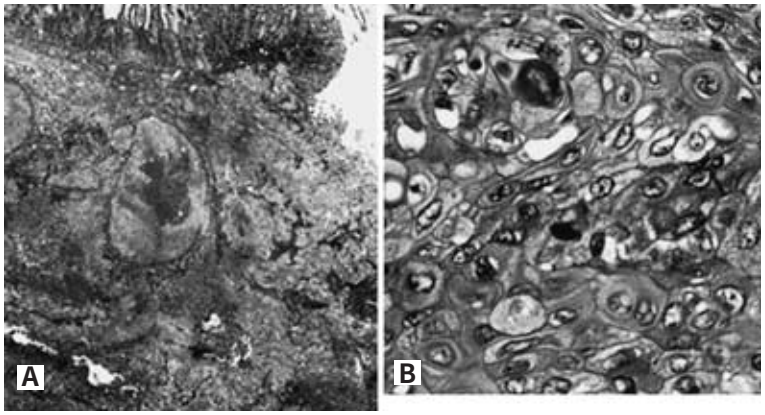

できなかった．2月になりビリルビンが徐々に上昇し黄疸が出現してきた．肝性昏睡など出現するようになり，術後81日目に肝不全にて死亡した．

考　察

肺癌は遠隔転移が多く，その大部分が肝臓，骨，副腎，脳への転移である．消化管への転移は非常に少なく，また臨床症状をきたすことはまれであり，小腸への転移は2.8%程度しか認められていない[1]．転移性小腸腫瘍に関してみると，原発巣は腹部臓器が多いが，腹部臓器以外では肺が最も多い[2]．

肺癌の消化管への転移は，上部小腸に多く，松林ら[3]の報告によれば，本邦の肺癌小腸転移報告230例（1960-2001年）のうち回腸より空腸に好発している（空腸：回腸＝113：45）．その理由として，回腸では免疫装置の発達により癌が生着しずらいと考えられている[4]．肉眼的には粘膜下腫瘍の形態をとり，隆起型や隆起潰瘍型を示す．隆起型で内腔面に増殖すると閉塞や腸重積をきたし[5]，潰瘍型の場合，下血[6]や穿孔[7][8]にて発症することが多い．しかし，小腸の転移巣は無症状で発見されることは少なく[9]，急性腹症，特に穿孔性腹膜炎で偶然発見されることが多い．今回の症例も粘膜下腫瘍の形態をとっていたため臨床症状が出にくく，かなり大きくなってから腹部腫瘤および腹痛にて発症した．

肺癌の小腸への転移形式としては，Mosierら[10]は肺内リンパ節から気管気管支リンパ節を経て，気管支縦隔リンパ本幹より腕頭静脈から大循環を介しての血行性転移の可能性が高いとしている．その他の経路としては，逆行性であるが縦隔から後腹膜さらに腸間膜へのリンパ行性転移や肺靭帯から腹腔内リンパ節へのリンパ行性転移などが考えられる．

肺癌の小腸への転移がどのような組織型に多いかは，症例が少なく組織型による有意差はあまりはっきりしていない．McNeillら[11]は431剖検例中46人に小腸転移を認めたが，組織型としては大細胞癌が多かったという報告をしている．一方，Bergerら[12]は一番多かったのは扁平上皮癌であったと報告している．

肺癌の小腸転移の手術適応に関しては，かなり難しいと思われる．原則は，原発巣がコントロールされており小腸以外に転移していないことが重要である．しかし，小腸転移を来している患者は診断がついた時には他臓器への転移もあることが多く，また全身状態不良であることが多い．そのため，手術しても予後はきわめて不良であり，術後の平均生存期間は2.4か月程度である[13]．自験例では術前は小腸転移のみが指摘されていたが術後すぐに肝転移が認められたように，通常多臓器への転移を伴うことが少なくなく，根治手術が困難である．さらに，術前に確定診断がつくことは少なく，また，穿孔などの場合は緊急手術とな

り[14]，手術も姑息的にならざるをえない．自験例では経口摂取が可能となり患者のQOLが改善されたがすぐに再発が認められた．肺癌の小腸転移に対しては，無症状で発見された場合なども含め，患者の全身状態など考慮に入れて手術を行う必要があると考えられた．肺癌の患者において，消化器症状が認められた場合は化学療法の副作用などとともに，比較的まれであるが肺癌の小腸転移も考慮に入れておくべきであると考えられる．

文　献

1）森田豊彦：教室における最近17.5年の肺癌剖検例―肺癌399例の臨床病理学的解析―．外科 **41**：1364―1367, 1976
2）牛尾恭輔，石川　勉，宮川国久ほか：転移性小腸腫瘍X線診断．胃と腸　**27**：793―804, 1992
3）松林宏行，高垣信一，小林由夏ほか：著明な腸管拡張を呈した肺癌小腸転移の1例．胃と腸　**38**：763―768, 2003
4）土田明彦，木村幸三郎，小柳泰久ほか：肺癌の小腸転移の1例．日臨外医会誌　**52**：147―151, 1991
5）Leidich RB, Rudolf LE：Small bowel perforation secondary to metastatic lung carcinoma. Ann Surg **93**：67―69, 1981
6）芝原一繁，尾山佳永子，荒能義彦ほか：下血を呈した肺小腸転移の2例．日臨外会誌　**61**：2093―2097, 2000
7）濱口　純，横山良司，上泉　洋ほか：小腸転移により穿孔，汎発性腹膜炎を来した原発性肺癌の1例．岩見沢病医誌　**26**：23―26, 2000
8）久高　学，照屋　剛，宮里　浩ほか：狭窄と穿孔をきたした肺癌の小腸転移に対する1手術例．日腹部救急医会誌　**21**：733―736, 2001
9）丸田和夫，額賀健治，安田有利ほか：内視鏡で診断し得た肺癌からの転移性回腸癌の1例．日消病会誌　**98**：832―836, 2001
10）Mosier DM, Bloch RS, Cunningham PL et al：Small bowel metastases from primary lung carcinoma. Am surg **58**：677―682, 1992
11）McNeill PM, Wagfman LD, Neifield JP：Small bowel metastasis from primary carcinoma of the lung. Cancer **59**：486―489, 1987
12）Berger A, Cellier C, Daniel C et al：Small bowel metastases from primary carcinoma of the lung：Clinical findings and outcome. Am J Gastroenterol **94**：1884―1887, 1999
13）梁　英富，米田修一，池田　徹ほか：肺癌小腸転移の5手術例．日癌治療会誌　**32**：309―313, 1997
14）Woods JM, Koretz MJ：Emergency abdominal surgery for complications of metastatic lung carcinoma. Arch Surg **125**：583―585, 1990

A Case of Small Bowel Metastasis in Squamous Cell Lung Cancer as Acute Abdomen

Kenji Nakamura, Takuya Egami, Shinji Momii and Masahisa Tabata
Department of Surgery, Higashikunisaki Municipal General Hospital

A 78-year-old man with a history of lung cancer surgery, reporting abdominal pain was found in physical examination, abdominal X-ray, abdominal ultrasound examination, and abdominal CT to have an abscess-like lesion in the mid lower abdomen but no evidence of recurrence in the liver, lung, or brain. Exploratory laparotomy showed a tumor in the ileum 60cm proximal to Bauhin's valve, necessitating partial resection of the ileum. Histological studies showed specimens of the small bowel lesion to be squamous cell carcinoma, similar to those of the resected lung specimen. One month later, abdominal CT showed multiple liver metastases and he died 3 months after the operation because of liver failure. Surgeons should thus note whether patients with lung cancer have abdominal symptoms due to the presence of intestinal metastasis. Metastasis from primary carcinoma of the lung to the small bowel is associated with a poor prognosis, but aggressive surgery is associated with successful palliation and improved short-term survival.

Key words：acute abdomen, lung cancer, small bowel metastasis

〔Jpn J Gastroenterol Surg 37：706―709, 2004〕

Reprint requests：Kenji Nakamura　Department of Surgery, Fukuoka Prefectual Kaho Hospital
265 Taromaru, Honami-cho, Kaho-gun Fukuoka-ken, 820-0076 JAPAN