日消外会誌　37（8）：1372～1377，2004年

症例報告

術後再発を契機に高アミラーゼ血症を認めた食道癌の１例

自衛隊横須賀病院外科[1)]，自衛隊中央病院外科[2)]，同　病理[3)]
菅沼　利行[1)2)]　長谷　和生[2)]　識名　　敦[2)]
青笹　季文[2)]　宇都宮勝之[2)]　藤野　啓一[2)]
岡田　和滋[2)]　津田　倫樹[2)]　猛尾　弘照[3)]

術後再発を契機に高アミラーゼ血症を伴い，免疫組織学的検査にて再発部位での腫瘍細胞のアミラーゼ産生を認めた食道癌の１例を経験した．症例は49歳の男性で，嚥下困難と心窩部痛を主訴に来院した．精査の結果，下部食道領域の低分化扁平上皮癌と診断し，術前化学療法施行後，右開胸開腹胸部食道全摘を行った．術後３か月目に右鎖骨上リンパ節転移を認めたため，右鎖骨上リンパ節郭清を行った．術後８か月目に多発肝転移と血清アミラーゼ値が1,447 U/Lと上昇を認め，分画では唾液腺由来が優位であった．以後，血清アミラーゼ値はさらに上昇し，全身化学療法を行うも，肝不全のため死亡した．抗α-amylase抗体を用いた免疫組織学的検索では，原発巣は陰性であったが，転移右鎖骨上リンパ節内の腫瘍細胞の胞体が明瞭に染色され，食道癌によるアミラーゼ産生が示唆された．アミラーゼ産生食道癌の報告は過去になく，最初の症例であると考えられた．

はじめに

原発性肺癌や卵巣癌の一部に腫瘍細胞が特異的にアミラーゼを産生し，血清，尿などの体液中のアミラーゼ値が上昇する，いわゆるアミラーゼ産生腫瘍があることが知られている[1)2)]．今回，術後再発を契機に高アミラーゼ血症を伴い，再発巣の免疫組織学的検査にて腫瘍細胞のアミラーゼ産生を認めた食道癌の１例を経験した．食道癌でのアミラーゼ産生腫瘍は検索しえた限りにおいて報告はなく，最初の症例であると考えられた．

症　　例

患者：49歳，男性

主訴：嚥下困難，心窩部痛

既往歴：47歳時　総合失調症

家族歴：特記すべきことなし．

現病歴：2002年５月頃より嚥下困難が出現．10月上旬上部消化管内視鏡検査にて下部食道に２型腫瘍を認めたため，加療目的にて入院となった．

＜2004年２月25日受理＞別刷請求先：菅沼　利行
〒237-0071　横須賀市田浦港町1766―1　自衛隊横須賀病院外科

入院時現症：身長162cm，体重60kg，その他特記すべき所見を認めなかった．

入院時検査所見：生化学検査で血清アミラーゼ152U/*l*（基準値43-135U/*l*）と軽度上昇を認めたが，腫瘍マーカー（SCC，Cyfra21-1，CEA，CA19-9）はいずれも正常範囲内であった．

上部消化管造影検査：胸部下部食道右後壁に中心部に潰瘍と周囲隆起の目立つ長径約6cmの病変を認めた（**Fig. 1A**）．

上部消化管内視鏡検査：門歯列より約33cmに半周性の２型腫瘍を認め，生検にて低分化扁平上皮癌と診断された（**Fig. 2A**）．

胸・腹部CT：周囲臓器への浸潤は明らかではなかったが，リンパ節No. 7，106tbL，107，108，110に短径10mm以上の腫大したリンパ節を認め，転移が疑われた．

以上より，Lt領域の食道扁平上皮癌（T3N3M0, stage III）と診断し，広範なリンパ節転移のため，術前化学療法を施行した．5-FU 800mg/body，CDDP 15mg/body（FP療法）の５日間投与，２週休薬を１クールとして計２クール施行した．治

Fig. 1　Findings of esophagogram
A：A deep ulcerative lesion surrounded with protruded wall（arrows）was seen at the lower portion of esophagus in preoperative phase. Compression by metastatic lymph node to middle portion of thoracic esophagus（arrow head）was also seen. B：The main tumor and the compression area flattened after preoperative adjuvant chemotherapy.

A　　B

療終了後，上部消化管造影検査での縮小率は71.3% で PR と判定した(**Fig. 1B**)．上部消化管内視鏡検査では腫瘍は平坦化し，わずかな陥凹を残すのみとなった(**Fig. 2B**)．CT では，リンパ節も著明に縮小し，不明瞭化した．2002 年 11 月 25 日手術を施行した．

手術所見：腫瘍は胸部下部食道に約 3cm の壁肥厚として触知されたが，周囲臓器への浸潤，播種やリンパ節転移は明らかではなく，右開胸開腹胸部食道全摘，頸（101）胸腹リンパ節郭清，胸骨後経路による食道胃管吻合術を施行した．

摘出標本所見：食道胃接合部より約 4cm 口側に 2.5×1.5cm の不規則な陥凹性病変を認めた(**Fig. 3**)．

病理組織学的診断：主病巣は重層扁平上皮に覆われ，粘膜下組織以深は広範な線維化が認められ，全体の 1/3 未満の領域で viable な低分化扁平上皮癌が胞巣状に散在していた(**Fig. 4**)．リンパ節は No. 1，3，107，108，109，110，112ao に転移が認められ，転移個数は計 10 個であった．Ch-5u，低分化扁平上皮癌，Ch-pT3（T3）N4（2c）M0，stage IVa，infβ，ly2，v1，pIM0，ie（－）と診断され，化学療法の効果は Grade 2 であった．

術後経過：EM（1mm）であったため，大動脈弓部から第 11 胸椎の範囲に計 41.4Gy の分割外照射を追加後，化学療法を行うこととした．

Fig. 2　Endoscopic findings
A：A type 2 tumor was seen at lower portion of esophagus. B：The lesion reduced in size remarkably.

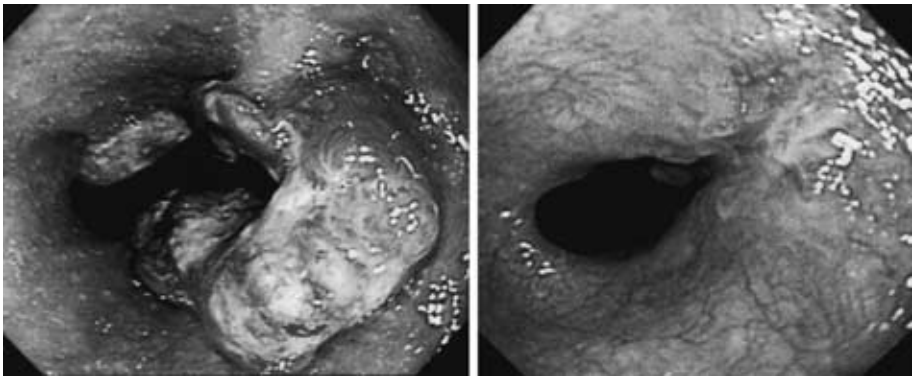

A　　B

術後108日目に右鎖骨上リンパ節（No. 104）腫脹を認め，超音波検査上1〜2cmの内部不均一な集簇したリンパ節が認められ，転移と診断した．この時の血清アミラーゼ値は163U/*l*と軽度上昇していた．全身CT検査やFDG-PET検査では明らかな他臓器転移は認められなかった．FP療法を1クール施行したところ，腫大リンパ節は軽度縮小した．4月1日右鎖骨上リンパ節郭清を行った．病理診断にて，郭清リンパ節21個のうち4個に低分化扁平上皮癌の転移が認められた（**Fig. 5 A**）．術後FP療法2クールと頸部に計50Gyの外照射を追加した．

術後224日目腹部CTにて多発肝転移が認められた（**Fig. 6**）．血清アミラーゼ値は1,447U/Lと上昇し，分画ではS1 78.8%，S2 17.4%，S3 2.3%で，唾液腺由来が計98.5%と優位であった．腫瘍マーカーではCyfra21-1が56ng/mlと高値であった．胸部CT検査では異常所見を認めず，アミ

Fig. 3　Resected specimen showed the irregular depressed lesion at lower esophagus.

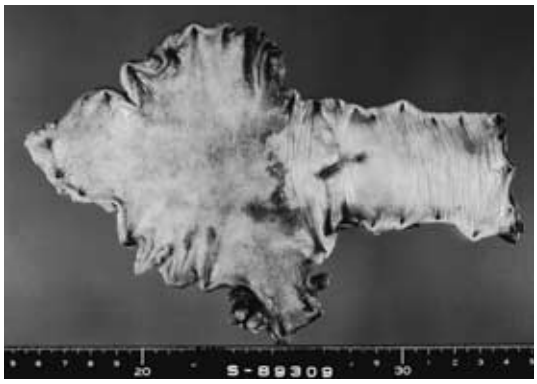

Fig. 4　Histopathological findings of the resected specimen showed viable poorly differentiated squamous cell carcinoma（H.E. ×40）.

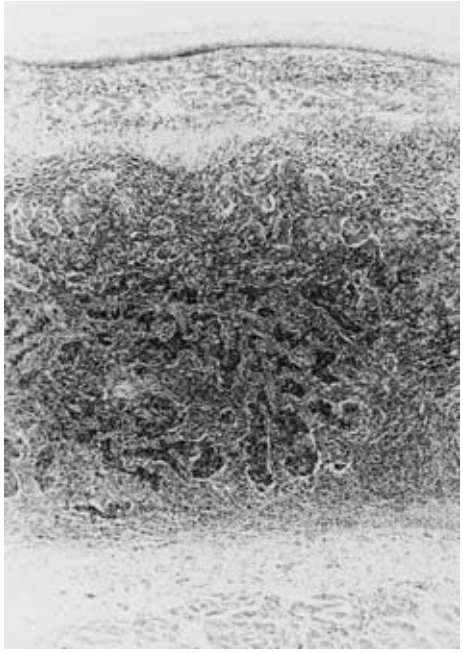

Fig. 5　Histopathological findings of the dissected neck lymph nodes and immunohistochemical studies with anti-alpha-amylase antibody. A：Histopathological findings of the dissected neck lymph nodes showed metastasis of poorly differentiated squamous cell carcinoma（H.E. ×200）. B：Metastatic tumor cells to right supraclavicular lymph node were strongly positive in cytoplasm for alpha-amylase（×400）.

A

B

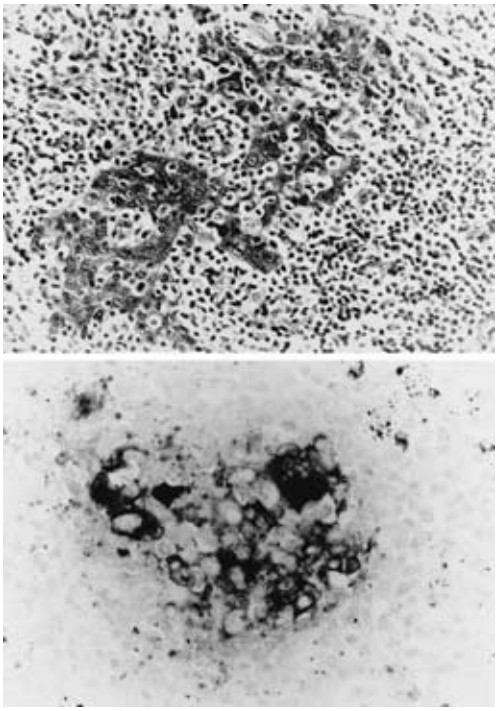

ラーゼ・クレアチニンクリアランス比(ACCR)は2.0% と正常範囲で, 唾液腺領域での明らかな異常は指摘されなかった.

5-FU 800mg/body, ADR 40mg, CDDP 15 mg/body (FAP 療法) による全身化学療法を行い, Cyfra21-1 は 17ng/ml に, 血清アミラーゼ値は 3,977U/L から 2,649U/L まで減少したが, 発熱のため中止した. 以後, 血清アミラーゼ値は急速に増加し, 8 月中旬には 20,336U/*l* まで上昇した (**Fig. 7**). この後, 急速に黄疸が進行し, 術後 268 日目に肝不全のため死亡した. 剖検は得られなかった.

Fig. 6 Abdominal CT showed multiple metastatic lesions of liver at both lobes.

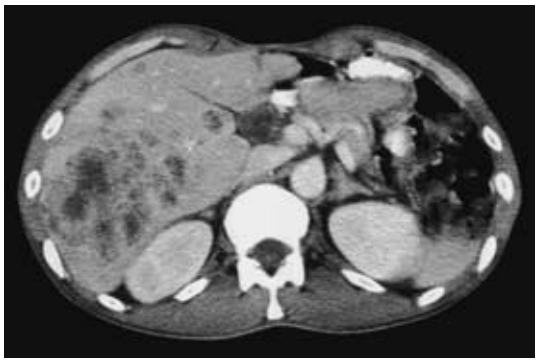

抗 α-amylase 抗体 (Biomeda, Foster, CA) を用いた ABC 法による免疫組織学的検索では, 原発巣は陰性であったが, 転移右鎖骨上リンパ節では腫瘍細胞の胞体が明瞭に染色され, 食道癌によるアミラーゼ産生が示唆された (**Fig. 5B**). 肝転移巣でのアミラーゼ産生も強く推測されたが, 検索できなかった.

考　察

アミラーゼ産生腫瘍に関する研究は, 1951 年

Fig. 7 The transition of serum amylase after admission and the relation with clinical events. The titer of serum amylase transited according to the various therapy including surgical operation, systemic chemotherapy.
AMY : serum amylase, T.RT : radiotherapy to thoracic area, N.RT : radiotherapy to neck area, LN : metastasis to lymph node at right supraclavicular region, Liver : metastasis to liver, chemotherapy (arrow head), upper nomal limit of serum amylase (dotted line).

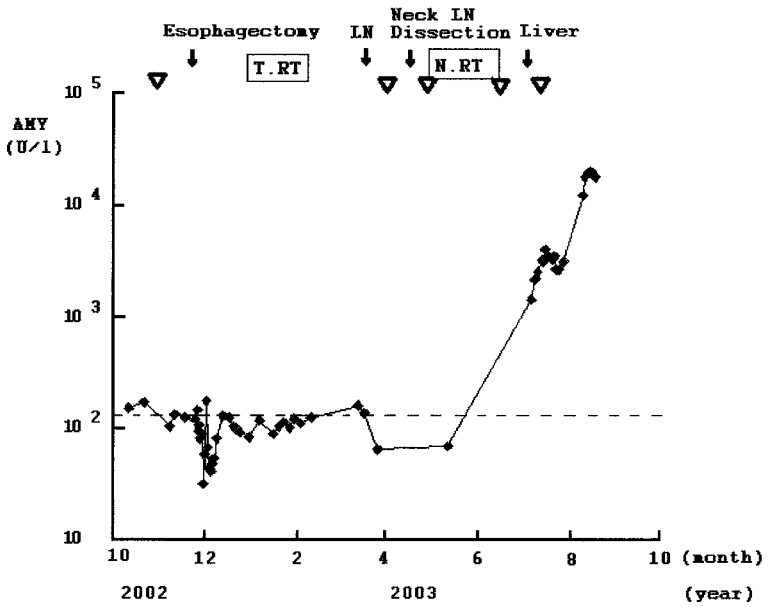

Weiss ら[1]が肺癌症例を報告したのが最初である．肺癌における頻度は0.3-3%とされ，組織型の大部分は腺癌であり，他に小細胞癌，大細胞癌，扁平上皮癌などで報告されている[3)~5)]．一方，肺癌以外のアミラーゼ産生腫瘍には卵巣癌[2]，胃癌[6]，結腸癌[7]，膵癌[8]，子宮体癌[9]，乳癌[10]，胸腺腫[4]，多発性骨髄腫[11]などが知られている．食道癌では種々のホルモン関連物質の産生を伴う，いわゆる腫瘍随伴症候群が知られているが[12]，アミラーゼ産生例の報告は2003年9月末までの医学中央雑誌および PubMed を検索しえた限りにおいてはなく，本症例が最初であった．

ヒトに存在するアミラーゼはα-アミラーゼであり，唾液腺および膵臓において組織特異的に産生される2つのアイソザイムが存在する[13]．アミラーゼ産生腫瘍で認められるアミラーゼ分画は唾液腺型優位とされている[3)4)]．アミラーゼ遺伝子は第1染色体（1p21）に存在し，唾液腺型 *AMY1*，膵臓型 *AMY2* のアイソフォームがすでにクローニングされている[14]．*AMY1* の発現やアミラーゼ蛋白の局在は，正常組織では気管支腺漿液細胞，甲状腺濾胞上皮，乳腺の導管終末部，卵巣，卵管上皮，子宮体・頸部に，さらには胎児肺末梢肺胞領域にも認められている[15)~17)]．したがって，これら臓器あるいは細胞を発生母地とする腫瘍にはアミラーゼ産生能を示す可能性があると考えられる．また，多発性骨髄腫や胃癌細胞株の染色体分析から *AMY1* の質的および量的異常と転座が腫瘍によるアミラーゼ産生の1つの機序として考えられている[11]．

正常食道ではアミラーゼの局在や遺伝子発現は検討されていないため，アミラーゼ産生腫瘍としての食道癌の発生母地は不明である．したがって，自験例は癌の発育進展過程において遺伝子異常により偶然アミラーゼ産生能を獲得したと考えることもできる．一方，漿液腺細胞を含む混合腺である食道固有腺は，胎生第7か月に扁平上皮より発生するとされている[18]．幼若な扁平上皮は外分泌能を有する腺細胞へ分化する能力を有していることが示唆され，アミラーゼ産生肺癌の発生母地の1つに気管支腺の漿液細胞が指摘されていることから，低分化な食道扁平上皮癌ではアミラーゼ産生を示す可能性があると考えられる．

アミラーゼ産生腫瘍の診断の契機は，血清アミラーゼの測定によることが多い．さらにアミラーゼ値の上昇をきたす疾患を鑑別し，分画にて唾液腺型アミラーゼ増加が示される必要がある．腫瘍組織のアミラーゼ分泌の証明は，腫瘍組織内のアミラーゼ活性の測定，電子顕微鏡にて分泌顆粒の zymogen 顆粒の存在の証明，癌細胞の培養上清のアミラーゼの測定などがあるが，多くは免疫組織学的方法で行われている[1)~6)]．アミラーゼ産生腫瘍の生物学的悪性度の評価は明らかではないが，アミラーゼ値が種々の治療により推移することも間接的に腫瘍からのアミラーゼ産生を裏付ける所見とされている[2)3)13)]．したがって，治療効果を判定する一種の腫瘍マーカーとしての意義を指摘する報告も多く，腫瘍量を反映すると考えられている[2)3)13)]．自験例では，初回入院時，鎖骨上リンパ節再発時，肝転移出現時においてアミラーゼ値は手術や化学療法などにより推移し，また肝転移巣の急速な増大に伴い，血清アミラーゼも急激な増加をしており，臨床経過からも自験例がアミラーゼ産生をしていたことが推測された．

文　献

1）Weiss MJ, Edmondson HA, Wertman M：Elevated serum amylase associated with bronchogenic carcinoma. Am J Clin Pathol **21**：1057―1061, 1951

2）松田壮正，井筒俊彦，利部輝雄：アミラーゼ産生卵巣癌の臨床病理学的研究．日癌治療会誌　**20**：935―942, 1985

3）渡辺昌俊，福留寿生，中山　剛：免疫組織化学的に確認されたアミラーゼ産生肺癌の1剖検例―本院剖検例及びわが国文献報告例の検討．癌の臨　**43**：1549―1554, 1997

4）竹内利行，亀谷　徹：アミラーゼアイソザイムと腫瘍産生アミラーゼ．代謝　**16**：41―49, 1979

5）Lenler Petersen P, Grove A, Brock A et al：Alpha-amylase in resectable lung cancer. Eur Respir J **7**：941―945, 1994

6）Nomura H, Tokumitsu SI, Takeuchi T：Ultrastructural, cytochemical, and biochemical characterization of alpha-amylase produced by human gastric cancer cells in vitro. J Natl Cancer Inst **64**：1015―1024, 1980

7）上田昌敏，大橋淑人，小林道男ほか：未分化腺癌

由来と考えられるサリバリー型高アミラーゼ血症の一例．日消病会誌 **73**：561—567, 1976
8) Shimamura J, Fridhandler L, Berk JE：Nonpancreatic-type hyperamylasemia associated with pancreatic cancer. Am J Dig Dis **21**：340—345, 1976
9) Ueda G, Yamasaki M, Inoue M et al：Immunohistochemical demonstration of amylase in endometrial carcinomas. Int J Gynecol Pathol **5**：47—51, 1986
10) 稲治英生，小山博記，野口真三郎：乳癌のアミラーゼ産生能に関する研究—アミラーゼ産生乳癌の免疫組織学的，超微形態学的および生化学的検討．成人病 **33**：21—27, 1993
11) Hata H, Matsuzaki H, Sanada I et al：Genetic analysis of amylase-producing cell lines：ectopic activation of the amylase gene by translocation. Jpn J Clin Oncol **20**：246—251, 1990
12) 沖本達也，八幡 浩，杉野桂三ほか：Parathyroid hormone related protein および G-CSF 産生が認められた高カルシウム血症，白血球増多症を呈した食道扁平上皮癌の 1 例．日消外会誌 **35**：35—39, 2002
13) 冨田尚裕，堀井 明，松浦成昭ほか：腫瘍の産生する α-アミラーゼ．消化器科 **7**：331—338, 1987
14) Gumucio DL, Wiebauer K, Caldwell RM et al：Concerted evolution of human amylase genes. Mol Cell Biol **8**：1197—1205, 1988
15) Seyama K, Nukiwa T, Takahashi K et al：Amylase mRNA transcripts in normal tissues and neoplasms：the implication of different expressions of amylase isogenes. J Cancer Res Clin Oncol **120**：213—220, 1994
16) 福田治男，伊藤元彦：アミラーゼ産生肺癌の研究．京大胸部研紀要 **12**：36—45, 1979
17) 大津信博，大網 弘，横張龍一：アミラーゼの組織化学的研究．医療 **35**：320—324, 1981
18) 田久保海誉：食道の病理．第一版．総合医学社，東京，1992, p1—32

A Case of Esophageal Carcinoma with Hyperamylasemia after Recurrence in Postoperative Course

Toshiyuki Suganuma[1)2)], Kazuo Hase[2)], Atsushi Shikina[2)], Suefumi Aozasa[2)], Katsuyuki Utsunomiya[2)], Keiichi Fujino[2)], Kazushige Okada[2)], Tomoki Tsuda[2)]and Hiroteru Takeo[3)]
Department of Surgery, Japan Self Defense Force Yokosuka Hospital[1)]
Department of Surgery, Japan Self Defense Forces Central Hospital[2)]
Department of Pathology, Japan Self Defense Forces Central Hospital[3)]

We report a case of esophageal carcinoma with hyperamylasemia after postoperative recurrence detected at the recurrent site by immunohistochemical study. A 49-year-old-male, admitted to our hospital for dysphasia and epigastralgia, was diagnosed with lower thoracic esophageal carcinoma determined histologically to be poorly differentiated squamous cell carcinoma. He was treated with neoadjuvant chemotherapy and underwent transthoracic esophagectomy. Lymph node metastasis to the right supraclavicular region occurred 3 months into the postoperative course and he underwent dissection of right-side neck lymphnodes. Eight months into the postoperative course, abdominal CT showed multiple metastases to the liver and serum amylase increased to 1,447U/L, which was predominantly salivary-type amylase. He died due to liver failure in spite of systemic chemotherapy. Immunohistochemical study with anti-alphaamylase antibody showed positive staining of metastatic tumor cells in the lymph nodes at the right supraclavicular region, but the primary lesion was negative. These findings indicate an extremely rare case of amylase-producing esophageal carcinoma. This is the first case of amylase-producing esophageal carcinoma.

Key words：amylase-producing tumor, esophageal carcinoma, salivary-type amylase

〔Jpn J Gastroenterol Surg 37：1372—1377, 2004〕

Reprint requests：Toshiyuki Suganuma Department of Surgery, Japan Self Defense Force Yokosuka Hospital
1766-1 Tauraminato-machi, Yokosuka-city, 237-0071 JAPAN

Accepted：February 25, 2004

©2004 The Japanese Society of Gastroenterological Surgery Journal Web Site：http://www.jsgs.or.jp/journal/