日消外会誌　37（8）：1378～1383，2004年

症例報告

根治的化学放射線療法後に salvage 手術を施行した胸部食道癌症例

国立病院四国がんセンター外科・臨床研究部
最相　晋輔　　栗田　　啓　　青儀健二郎
石崎　雅浩　　高嶋　成光

近年，局所進行例のほか，切除可能な食道癌に対しても根治的な化学放射線療法(chemoradiotherapy；CRT）が選択され，その結果 salvage 手術を経験する機会が多くなっている．当施設ではこれまでに根治的 CRT 後の食道癌に対する salvage 手術を 5 例経験した．全例臨床病期 III 期以上の進行症例で，初回治療として FP 療法と放射線治療の同時併用療法を施行し，CR 1 例，PR 4 例であった．Salvage 手術は，3 例は局所の再発・再燃に対して行い，2 例は CRT 後の残存病巣の切除目的にて行った．手術は全例，右開胸開腹食道亜全摘・3 領域郭清と大彎側胃管による後縦隔経路再建を施行した．5 例中 2 例に術後合併症を認めたが，縫合不全はなく，また手術関連死もなかった．現在 4 例が無再発生存中である．当施設においては salvage 手術により良好な成績が得られているが，今後その意義を明らかにするために，症例の蓄積と検討が必要である．

はじめに

食道癌に対する治療は多様化し，従来外科治療が第 1 選択とされていた進行度の症例に対しても根治を目的とした化学放射線療法（chemoradiotherapy；以下，CRT）が施行されるようになり，手術と同等の成績が得られるようになってきた[1)～3)]．初回治療として根治的 CRT を施行し，その後局所の遺残や再発・再燃を認めた症例に対して salvage 手術を施行する機会も増えてきている．食道癌に対する salvage 手術は，現在の食道外科領域におけるトピックスの 1 つであるが，その報告例は少ない[4)～7)]．

当施設においては，これまでに根治的 CRT 後の salvage 手術を 5 例経験したので，その成績について術後経過を中心に報告する．

症　例

2003 年 6 月までに，食道癌に対する初回治療としての根治的 CRT 施行後に，salvage 手術を施行した 5 症例を検討した（**Table 1**）．全例男性で，年齢は 46～68 歳であった．腫瘍の占居部位は胸部中部食道（Mt）が 4 例，胸部上部食道（Ut）が 1 例であった．組織型は全例扁平上皮癌で，分化度は低分化型が 3 例，中分化型が 2 例であった．治療前の臨床病期は III 期 2 例，IVa 期 2 例，IVb 期 1 例であった．また，これは当施設において同期間内に切除可能と判断した食道癌症例に対して根治的 CRT を施行した 54 例中，7.4% に相当し

Table 1　Clinical characteristics of 5 cases of salvage operations

Case	Age/Gender	Location*1	Histology*2	Clinical Stage
1	46/M	Mt	poorly diff. SCC	T3N2M0-Ⅲ
2	61/M	Mt	moderately diff. SCC	T4N1M0-Ⅳa
3	61/M	Ut	poorly diff. SCC	T3N4M0-Ⅳa
4	68/M	Mt	moderately diff. SCC	T3N3M1-Ⅳb
5	48/M	Mt	poorly diff. SCC	T4N0M0-Ⅲ

*1 Ut；upper thoracic esophagus, Mt；middle thoracic esophagus
*2 SCC；squamous cell carcinoma

＜2004 年 3 月 24 日受理＞別刷請求先：最相　晋輔
〒699-1221　島根県大原郡大東町飯田 96―1　公立雲南総合病院外科

た（症例 4 は臨床病期 IVb 期と判断しておりこれを除く）．以下，臨床および病理病期は，食道癌取扱い規約第 9 版[8]に準じて記載した．

1．CRT および手術に至る経過

CRT は全例に cisplatin（CDDP）と fluorouracil（5-FU）による化学療法（FP 療法）と放射線治療の同時併用療法を施行した．CDDP（40mg/m^2；Day 1，8）と 5-FU（400mg/m^2；Day 1〜5，8〜12），および放射線照射（2Gy/日；Day 1〜5，8〜12，15〜19）を 5 週ごとに 2 コース行うことを基準としているが，2 例（症例 2，3）で 3 コース目の化学療法（CDDP 80mg/m^2，Day 1 と 5-FU 800 mg/m^2，Day 1〜5）を施行し，1 例（症例 4）は好中球減少のため 2 コース目の化学療法を中止した．また放射線治療は，4 例は頸部から食道胃移行部（esophagogastric junction；EGJ）までの T 字型の領域に 60Gy を照射し，1 例（症例 1）は胸部食道から EGJ までの I 字型の領域に 60.8Gy を照射した．CRT による有害事象は，Grade 2 以上の好中球減少を 4 例に認め，また 1 例で Grade 4 の腎不全・敗血症を併発した．治療効果は完全寛解（complete response；CR）が 1 例，部分寛解（partial response；PR）が 4 例であった．

3 例は治療終了後経過観察中に局所再発・再燃をきたしたため手術を行い，2 例は CRT 後の残存病巣に対して手術を施行した．1 例（症例 1）は局所の再燃後に患者が化学療法を希望したため，FP 療法を 1 コース施行した．しかし効果なく，その後患者の同意を得て手術を施行した．CRT 終了後から手術までの期間は 2〜19 か月（中央値 11 か月）であった（**Table 2**）．

2．手術および術後経過

手術は全例に右開胸開腹食道亜全摘・3 領域郭清，および大彎側胃管による後縦隔経路再建を施行した．手術時間は 270〜605 分，術中出血量は 245〜1,180ml であった．1 例（症例 3）で術後呼吸不全に対して 4 日間人工呼吸器管理を要したが，残る 4 例は術後手術室にて気管内チューブを抜管した．術後合併症は 5 例中 2 例に認めた．1 例（症例 3）は頸部リンパ漏にて再手術を要し，1 例（症例 4）は成人呼吸切迫症候群（acute respiratory distress syndrome；ARDS）を併発した（**Table 3**）．

Table 2　Regimen of radical CRT and clinical course

Case	CRT *1		Response	Periods from CRT to Operation (months)	Operative Indication
	Chemotherapy	Radiotherapy			
1	FP 2 cycles	I-shape 60.8 Gy	PR	19	local recurrence
2	FP 3 cycles	T-shape 60 Gy	CR	4	local recurrence
3	FP 3 cycles	T-shape 60 Gy	PR	2	residual tumor after CRT
4	FP 1 cycle *2	T-shape 60 Gy	PR	19	local recurrence
5	FP 2 cycles	T-shape 60 Gy	PR	2	residual tumor after CRT

*1 Regimen of concurrent chemo-radiotherapy
chemotherapy；5-FU（400mg/m^2）on Days 1-5, 8-12 and CDDP（40mg/m^2）on Days 1,8
radiotherapy；2Gy/f × 5f/w on Days 1-5, 8-12, 15-19
*2 The 2nd cycle of chemotherapy was canceled because of persisted leukopenia.

最終的な病理病期は I 期 2 例，III 期 2 例，IVa 期 1 例であった．1 例（症例 3）で口側切除断端に癌細胞の浸潤を認めたため，術後に Nedaplatin 40 mg/m^2（Day 1，8）と 5-FU 400mg/m^2（Day 1〜5，8〜12）による化学療法を 1 コースと，放射線治療（計 30Gy）を施行した．また，病理病期 IVa 期であった症例 5 には，術後補助療法として FP 療法（CDDP 40mg/m^2，Day 1 と 5-FU 400mg/m^2，Day 1〜5）を現在施行中である．

3．予後

1 例（症例 3）は術後 10 か月目に原病死したが，残る 4 例は術後 3〜74 か月経過した現在，無再発生存中である．

4．症例提示

症例 1

経過：平成 7 年 4 月，嚥下困難を主訴に当院内科入院．精査にて，胸部食道癌 T3N2M0 stage III と診断した．また，食道アカラシアを合併していた．同年 4 月 27 日〜8 月 25 日に FP 療法 2 コースと放射線治療（計 60.8Gy）による CRT を施行した．1 コース目に Grade 4 の好中球減少，腎不全，および敗血症を併発したため，2 コース目は化学

Table 3　Perioperative factors

Case	Operative Time (minutes)	Blood Loss (ml)	Postoperative Morbidity	Oral Intake (POD*2)	Discharge (POD)	Pathological Stage	Prognosis (months)
1	270	245	(−)	15	55	T1bN0M0-Ⅰ	alive (no recurrence) 74
2	605	1,000	(−)	7	21	T3N2M0-Ⅲ	alive (no recurrence) 30
3	505	700	Lymphorrhea of the neck (re-operation)	26	116*1	T3N2M0-Ⅲ	death 10
4	475	1,180	ARDS	11	28	T1bN0M0-Ⅰ	alive (no recurrence) 14
5	455	750	(−)	7	14	T1N4M0-Ⅳa	alive (no recurrence) 2

Operation method；transthoracic subtotal esophagectomy with 3-field lymphadenectomy and reconstruction with the stomach through retro-mediastinal route
*1 Adjuvant chemotherapy consisting of 5-FU(40mg/m^2)and nedaplatin(40mg/m^2)and radiotherapy (30Gy) were administered concurrently because oral resection stump was positive for cancer.
*2 POD；postoperative day

療法を20%減量して施行した．治療効果はPRであったが，初回治療時の有害事象を考慮して，追加治療は行わず経過観察とした．平成9年1月に局所の再燃を認めた．精査にて新たな再発・転移巣は認めなかった．患者が化学療法による治療を強く希望したため，FP療法（30%減量）を1コース施行した．しかし効果なく，その後患者が手術に同意し，当科紹介となった．

手術：同年3月12日に手術を施行した．胸腔内の組織の線維瘢痕化は軽度で，剥離操作にほとんど影響はなかった．また，麻酔中経過にも問題なく，術後も手術室にて気管内チューブを抜管し，病棟へ帰室した．

術後経過；術後は経過良好で，特に問題はなかった．術後55日目に軽快退院し，術後74か月経過した現在も無再発生存中である．

最終病理組織検査では，低分化扁平上皮癌pT1b(SM)N0M0で，病理病期Ⅰ期であった．また，CRTの病理組織学的な治療効果はGrade 2であった．

症例4

経過：平成12年5月，胸部食道癌にて当院内科に紹介入院となった．両側肺野に散在する小結節影を認め，肺転移と判断，T3N3M1 stage IVbと診断した．同年5月29日〜8月7日にFP療法1コースと放射線治療（計60Gy）によるCRTを施行した．Grade 3の好中球減少が遷延したため，2コース目の化学療法は中止し，放射線治療のみ施行した．CRT後，原発巣は消失し，生検においても癌遺残は認めなかった．また，肺腫瘤は画像上変化なく，全体としての治療効果はPRであったが，以後経過観察とした．平成14年1月に局所の再燃を認めた．精査にて肺腫瘤は画像上変化なく，また新たな再発・転移巣も認めなかったため，手術目的にて当科紹介となった．

手術：同年3月1日に手術を施行した．開胸所見より，転移と考えていた肺腫瘤は陳旧性結核結節と判断し，根治手術を施行した．組織の線維瘢痕化が著しく，剥離操作は困難で時間を要したが，麻酔中経過に問題なく，術後も手術室にて気管内チューブを抜管した．また，methylpredonisoloneを術直前に500mgおよび術翌朝に250mg投与した．

術後経過：術後は良好に経過し，術後4日目に

Fig. 1　Chest radiography
Left；Chest radiography on the 1st day after the operation showed no abnormal shadow.
Right；Chest radiography on the 6th day after the operation revealed diffuse infiltrative shadow in the both lungs.

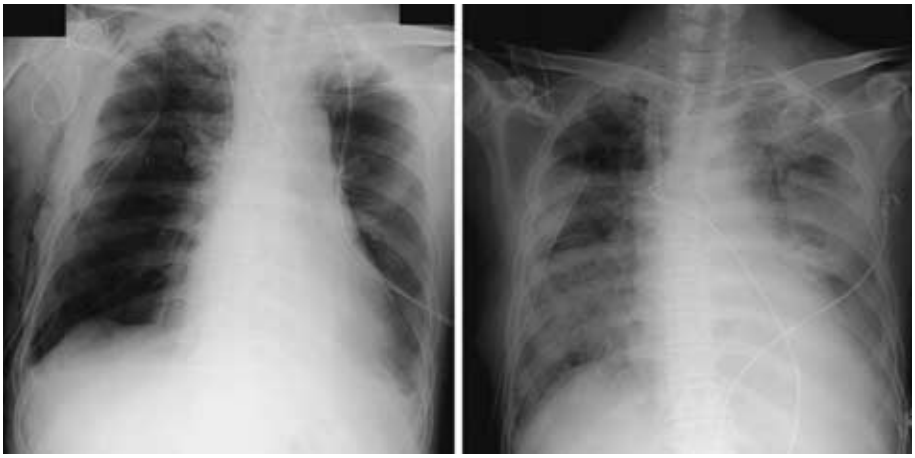

は酸素投与をマスクから経鼻カニューラに変更した．術後 6 日目に胸部 X 線写真にて両側肺野にびまん性浸潤影を認め（**Fig. 1**），また 100% 酸素 5 *l* マスク投与下で，動脈血酸素飽和度（saturation oxygen；SaO_2）93%・動脈血酸素分圧（partial pressure of arterial oxygen；PaO_2）56.3mmHg と低酸素血症を認め，ARDS と診断した．ステロイド・パルス療法（methylpredonisolone 1,000 mg/日を 3 日間）を開始したところ，胸部 X 線上の浸潤影は改善し，また発症 3 日目には 100% 酸素 5*l* 投与下で SaO_2 98%・PaO_2 92.2mmHg と低酸素血症も改善傾向を示した．経過中に人工呼吸器管理を要することはなく，発症後 12 日目には酸素投与を中止した．また，ステロイドは漸減し，発症後 21 日目に中止した．術後 29 日目・ARDS 発症後 23 日目に軽快退院し，術後 18 か月経過した現在も無再発生存中である（**Fig. 2**）．

最終病理組織検査では，中分化扁平上皮癌 pT1b(SM)N0M0 で，病理病期 I 期であった．

考　　察

従来から食道癌治療は外科主導で行われており，切除可能な症例はすべて手術適応とされた時期もあった．他臓器浸潤（T4）などの局所進行症例に対しても術前に CRT を施行して down-staging を図り，切除可能となった症例には手術が施行されることも多い．術前に照射した放射線線量が 30～40Gy までであれば手術操作に及ぼす影響は少ないとされる[9]．しかし，術前 CRT の有効性はいまだ確立されていない[10)～12)]．

Fig. 2　Postoperative course of case 4

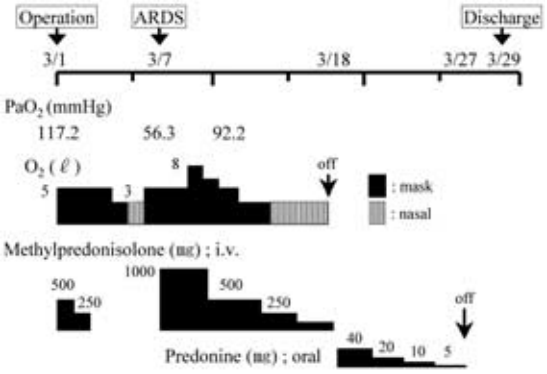

一方，近年切除可能な食道癌に対する初回治療として根治的な CRT が選択される症例が増えている．その結果，CRT 後に局所の再発・再燃をきたすか，治療によっても局所制御が不十分であっ

た症例に対して手術が行われる機会も多くなってきている．食道癌 salvage 手術に関しては，これまでに4件36症例が報告されている[4)~7)]．CRT による顕著な組織の線維瘢痕化のため手術操作は困難とされ[13)]，いずれの報告においても非開胸食道抜去やリンパ節郭清の縮小など局所制御を重視した手術術式が選択される傾向がある．それにもかかわらず，縫合不全などの術後合併症を50%前後に認め，また手術関連死を15～30%に認めており，リスクの高い手術であると警告している．一方で14～25%の5年生存率が得られており[4)7)]，良好な予後が得られる可能性も秘めている．

当施設における salvage 手術は，現在までに5例とまだ少ないが，全身状態が比較的良好であったため，全例に3領域郭清を伴う根治手術を施行した．手術時間および術中出血量は，当施設における同術式の平均（370分余，500ml余）と比較していずれも多い傾向にあり，手術操作の困難さを示している．術後合併症を5例中2例に認めたが，縫合不全や吻合部狭窄などの吻合に関する合併症や手術関連死はなく，比較的安全に施行できた．

周術期管理における検討すべき事項として，術後 ARDS の合併（症例4）をあげたい．これまでに食道癌 salvage 手術後の ARDS に関する報告はなく，その関連性は明らかではないが，その原因として，①放射線照射による肺実質の障害，②周術期のステロイド投与の影響，などが推測される．当施設における食道癌手術では，術後のサイトカイン上昇を抑制する目的で術直前に methylpredonisolone（500mg）を投与している．食道癌手術における周術期ステロイド投与は術後の IL-6 や IL-8 などサイトカインの上昇を抑制し，生体反応を制御するとされる[14)~16)]．しかし，術前放射線照射例では術後5日目以降に IL-6 の再上昇を認めたという報告があり[17)]，当症例における ARDS 発症時期（術後6日目）とほぼ一致している．術前のステロイド投与が ARDS の一因となった可能性は否めず，注意を要すると思われた．

Salvage 手術を施行した5例中4例は現在も無再発生存中で，術後6年以上無再発生存を得ている症例もある．術後観察期間は3～74か月（中央値18か月）と短いが良好な成績が得られている．

現在当施設においては，切除可能な食道癌症例に対する初回治療として，手術か CRT かの選択を患者サイドに決定してもらうようにしている．すなわち患者および家族に，現在の標準治療は手術であり，根治的 CRT はまだ臨床研究段階の治療であるが，現在までのところ手術と比較して遜色ない成績が得られていることを説明し，その上でいずれかを選択してもらっている．CRT 後に局所再発・再燃をきたした症例で，遠隔転移や切除不能なリンパ節転移を認めず，かつ全身状態・各臓器機能が良好で手術に耐えうると判断した症例に対しては，salvage 手術を治療の選択肢の一つとしているが，初回治療として CRT を選択する患者も多く，今後 salvage 手術はさらに増加することが予想される．Salvage 手術においても原則として3領域郭清を伴う根治手術を行う方針としている．しかし，これまで報告されているように salvage 手術は，術前患者の状態も悪く，手術操作も困難を強いられる場合がある．また，術後合併症のリスクも高いとされ，ひとたび起こすと致命的になりえる．決して安易に考える手術ではなく，厳密な術前評価と習熟した外科チームの技量，周術期集中管理を要するものである．今後 salvage 手術の増加は必至であり，その適応や術式，さらには術後管理において症例蓄積と詳細な検討が急務である．

文　献

1）二瓶圭二，石倉　聡，大津　敦：局所進行食道癌の集学的治療―放射線化学療法を中心として．臨外　**57**：185―189, 2002

2）Murakami M, Kuroda Y, Nakajima T et al：Comparison between chemoradiation protocol intended for organ preservation and conventional surgery for clinical T1-2 esophageal carcinoma. Int J Radiat Oncol Biol Phys **45**：277―284, 1999

3）大津　敦，吉田茂昭：食道癌の治療―外科手術か chemoradiation か？　Front Gastroenterol　**3**：24―30, 1998

4）Swinsher SG, Wynn P, Putnam JB et al：Salvage esophagectomy for recurrent tumors after definitive chemotherapy and radiotherapy. J Thorac Cardiovasc Surg **123**：175―183, 2002

5）Meunier B, Raoul JL, Prise EL et al：Salvage

esophagectomy after unsuccessful curative chemoradiotherapy for squamous cell cancer of the esophagus. Dig Surg **15**：224—226, 1998
6）後藤田直人，西村光世，吉田純司ほか：根治的放射線化学療法後の食道癌救済手術．胸部外科 **55**：743—749, 2002
7）篠田雅幸，波戸岡俊三：食道癌における salvage surgery．臨外 **57**：191—198, 2002
8）日本食道疾患研究会編：臨床・病理食道癌取扱い規約．1999 年 2 月第 9 版．金原出版，東京，1999
9）新部英男，長谷川正俊：放射線治療に伴う副作用—急性障害とその対策．大川智彦編．癌放射線療法 95．篠原出版新社，東京，1995, p395—405
10）大津 敦：食道がんに対する集学的治療の現況—内科からの提言．癌と化療 **25**：232—240, 1998
11）Walsh TN, Nooman N, Hollywood D et al：A comparision of multimodal therapy and surgery for esophageal adenocarcinoma. N Engl J Med **335**：462—467, 1996
12）Wilke H, Fink U：Multimodal therapy for adenocarcinoma of the esophagus and esophagogastric junction. N Engl J Med **335**：509—510, 1996
13）青山法夫，南出純二，小泉博義：化学療法/化学放射線療法後の食道癌手術．手術 **53**：1571—1575, 1999
14）丸山 弘，田尻 孝，松谷 毅ほか：食道癌手術における接着分子の発現と術前ステロイド投与．臨外 **57**：897—900, 2002
15）佐藤信博，肥田圭介，池田健一郎ほか：食道癌手術侵襲に対するメチルプレドニゾロン術前投与の効果に関する検討．日消外会誌 **30**：1831—1838, 1997
16）佐山淳造，標葉隆三郎，横田憲一ほか：術前ステロイド投与による食道癌手術後生体反応の制御．日消外会誌 **27**：841—848, 1994
17）久津 裕，久津由紀子，布施 明ほか：食道癌術直前ステロイド投与とサイトカインの変動．臨外 **57**：891—985, 2002

Salvage Esophagectomy for Recurrent Tumor after Radical Chemo-Radiotherapy

Shinsuke Saisho, Akira Kurita, Kenjiro Aogi, Masahiro Ishizaki and Shigemitsu Takashima
Department of Surgery, Clinical Research, National Shikoku Cancer Center

Radical chemoradiotherapy（CRT）is being chosen increasingly to initially treat locally advanced and respectable esophageal cancer. Salvage esophagectomy for locally recurrent tumors of the esophagus without distant metastasis after CRT has also been increasing. We review our experience with 5 salvage surgeries for esophageal cancer following radical CRT. All patients were initially clinical stage III or more. Our radical CRT regimen of initial treatment was fluorouracil（5-FU）and cisplatin（CDDP）, and concurrent radiotherapy（60Gy or more）, and the outcome of CRT was 1 CR and 4 PR. We used salvage esophagectomies for 3 patients with local recurrence and for 2 patients with persistent local tumors after radical CRT. Radical surgery, which was esophagectomy with 3-field lymph node dissection（transthoracic with cervical anastomosis）was done on all patients. Postoperative complications occurred in 2, but no anastomotic leakage or postoperative mortality was observed. Four remain recurrence-free and well. Our experience suggests that the outcome of salvage esophagectomy after CRT is acceptable, but further experience way be needed to clarify this.

Key words：esophageal cancer, radical chemoradiotherapy, salvage esophagectomy

〔Jpn J Gastroenterol Surg 37：1378—1383, 2004〕

Reprint requests：Shinsuke Saisho Department of Surgery, Unnan Municipal General Hospital
96-1 Iida, Daito-chou, Ohara-gun, Shimane, 699-1221 JAPAN

Accepted：March 24, 2004

©2004 The Japanese Society of Gastroenterological Surgery Journal Web Site：http://www.jsgs.or.jp/journal/