日消外会誌　37（8）：1390～1394，2004年

症例報告

内壁が幼若な繊毛円柱上皮で構成された胃嚢胞の１例

東京医科大学外科学第３講座
伊藤　一成　　須藤日出男　　鴇田　博美　　向出　将人
片柳　　創　　高木　　融　　青木　達也　　小柳　泰久

症例は40歳の女性で，主訴は嚥下困難であった．近医にて胃食道接合部の胃粘膜下腫瘍と診断された．超音波内視鏡検査にて食道胃接合部直下に存在する胃壁第４層由来の胃嚢胞と診断した．自験例は嚥下困難があり悪性が否定できず噴門側胃切除，空腸間置再建術を施行した．病理組織学的所見から嚢胞壁の内側には幼若な繊毛円柱上皮を認め，また核は基底部と中央部に多列に存在しており食道原基由来の組織の迷入が示唆された．胃に発生した嚢胞性病変は胃嚢胞，enterogenous cyst，消化管重複症などとさまざまに報告されている．我々は内壁が幼若な繊毛円柱上皮で構成された胃嚢胞の１例を経験したので報告した．

はじめに

胃の粘膜下腫瘍の多くは充実性であり gastrointestinal stromal tumor（GIST），平滑筋性腫瘍，迷入膵などがあげられる．胃粘膜下腫瘍のなかでも胃嚢胞などの非充実性腫瘍はまれな疾患である[1]．この非充実性腫瘍の多くは，正常な粘膜で構成された消化管重複症と報告されることが多い．今回我々は胃食道接合部直下に発症した，内壁が幼若な繊毛円柱上皮で構成された胃嚢胞の１例を経験したので若干の文献的考察を加え報告する．

症　　例

症例：40歳，女性

主訴：嚥下困難

既往歴：特記すべきことなし．

現病歴：１年前より嚥下困難があり，近医受診．上部消化管内視鏡検査にて胃食道接合部の胃粘膜下腫瘍と診断され精査加療目的にて当院入院となった．

血液生化学的所見：CA19-9（基準値43U/ml以下）が45.5U/mlと軽度上昇を認めたが他に異常な所見は認めなかった．

上部消化管造影検査：食道胃接合部直下小彎側3×3cm大の立ち上がり比較的なだらかで表面平滑な隆起性病変を認めた（**Fig. 1**）．

上部消化管内視鏡検査：食道胃接合部直下に正常粘膜で覆われ bridging fold を有する隆起性病変を認めた（**Fig. 2**）．Cushion sign は陽性であった．内視鏡下で施行した穿刺吸引細胞診では暗茶褐色調の粘稠な液体が少量吸引されたが確定診断は得られなかった．

Fig. 1　Upper gastrointestinal series demonstrated smooth elevated lesion in the lesser curvature of stomach.

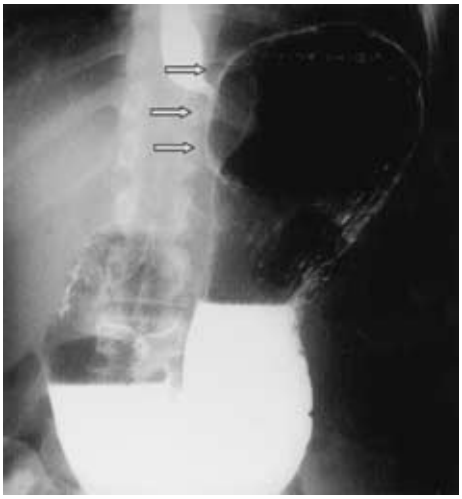

＜2004年２月25日受理＞別刷請求先：伊藤　一成
〒160-0023　東京都新宿区西新宿６―７―１　東京医科大学病院外科学第３講座

Fig. 2　Endoscopy revealed elevaeted lesion with bridging fold, which appeared to surround the esophago-gastric junction.

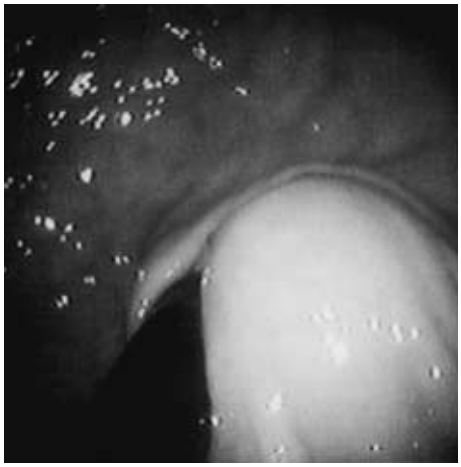

Fig. 3　Abdominal CT showed the cystic lesion with thick capsule in the lesser curvature of stomach.

腹部造影 CT：胃上部小彎に濃染した壁で覆われた約 3×3cm 大の嚢胞性病変を認めた（**Fig. 3**）.

超音波内視鏡検査：内部 echo は均一で胃壁第 4 層由来の嚢胞性病変を認めた（**Fig. 4**）.

以上から食道胃接合部直下に存在する胃嚢胞と診断，腫瘍マーカーが上昇しており悪性疾患が否定できなかったため, また主訴が嚥下障害であり, 部分切除を施行した場合，術後狭窄をきたして嚥下困難が改善しない可能性が考えられたため，自

Fig. 4　Endoscopic ultrasonography showed the cystic lesion originated in the fourth-layer stomach wall directly beneath the esophagogastric junction.

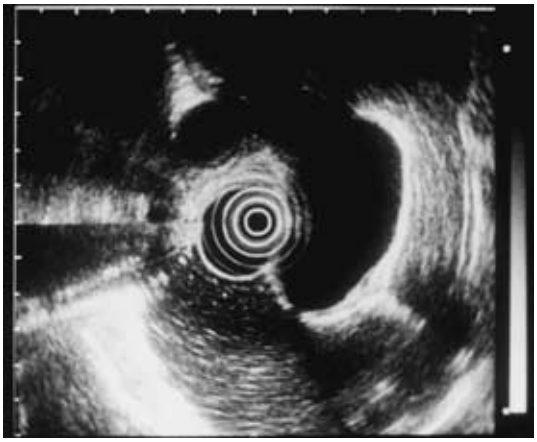

験例に対し，噴門側胃切除，空腸間置再建術を施行した.

切除標本：胃壁外に突出する 3×3×2cm 大の嚢胞性病変を認めた（**Fig. 5**）. 嚢胞内容は粘稠性の暗茶褐色調で，その上清は CA19-9 が 48,000U/ml，CEA が 170ng/ml と高値を示した.

病理組織学的所見：嚢胞は胃壁の固有筋層内に存在し粘膜固有層との連続性はなかった（**Fig. 6a**）. 嚢胞壁の内側には軟骨はみられず気管由来と思われる筋層も認められなかった. また核は基底部と中央部に多列に存在して幼若な繊毛円柱上皮を認め食道原基由来の組織の迷入が示唆された. 悪性所見はなかった（**Fig. 6b**）. 術後，嚥下困難も消失し経過良好にて外来通院中である.

考　察

胃の粘膜下腫瘍の多くは充実性腫瘍であり GIST，平滑筋性腫瘍，迷入膵などがあげられる. 非充実性腫瘍である胃嚢胞は少なく, 大井ら[1]の報告によれば胃粘膜下腫瘍 547 例中胃嚢胞が占める割合は 7 例 1.3% であった.

Ravitch ら[2]によると，消化管嚢胞は壁に筋層を有し，内面は消化管粘膜で覆われた嚢胞とされている. また Ladd ら[3]は, enterogenous cyst，ileum duplex や enteric cyst などと呼ばれていた疾患を消化管重複症と統一し，消化管と付着しているこ

Fig. 5　Resection of the stomach showed the cystic lesion extruded the outside stomach wall.

Fig. 6　(a) Microscopic findings of cystic lesion showed it was in the muscularis, (b) a ciliary columnar epithelium inside of the cystic wall was juvenile (HE staing×200).

a

b

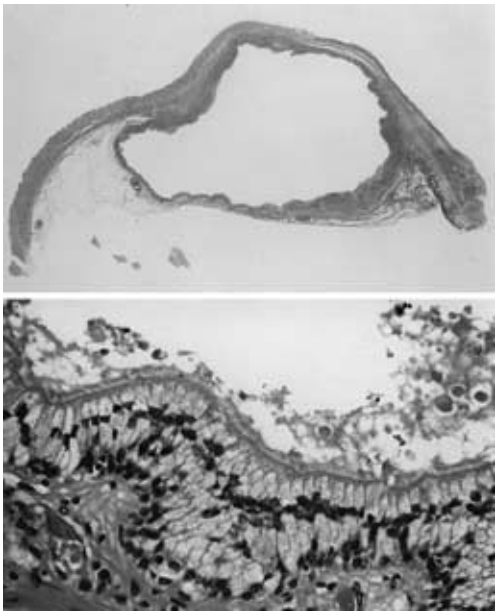

と，消化管粘膜を有すること，平滑筋層で囲まれていること，の3条件を満たすものを消化管重複症と定義した．Palmer ら[4]は嚢胞内腔が胃腸管の粘膜，粘膜筋板および固有筋層に相当する構造を有し，先天的に異常迷入したものを enterogenous cyst と定義している．このように消化管嚢胞，消化管重複症，enterogenous cyst と，それぞれの定義が類似しているため報告者により多少の混乱がある場合が少なくない[5]．自験例の最も特徴的な所見は内腔が幼若な繊毛円柱上皮で構成されているという点である．Dorsey ら[6]の報告によれば enterogenous cyst は内腔の上皮が食道粘膜，胃粘膜，腸管粘膜に類似した嚢胞であり，特に食道粘膜に類似する場合には胎生期にみられるような繊毛上皮で内腔が構成されるとしている．

Enterogenous cyst は椎体の欠損部を通して呼吸器や消化管と交通することにより，縦隔嚢胞や腸管嚢胞を合併する[5)7)]．Paul ら[8]が報告した WHO 分類の中の enterogenous cyst の定義では，呼吸器や消化管に似たムチンを分泌する繊毛をもった立方ないし円柱上皮細胞からなる嚢胞としており，自験例の嚢胞の粘膜は Dorsey らが報告したような幼若な繊毛円柱上皮から構成され，これは Rosemary ら[7]も報告しているように胎生期の発生異常にもとづく enterogenous cyst を疑わせる所見であった．胃に発生した嚢胞性病変に関し，神谷ら[9]はその発生部位と構成している粘膜上皮に着目した．すなわち，繊毛上皮がみられる症例は噴門部に多く，正常胃粘膜は幽門部多いことから発生部位により嚢胞の成因が異なることが示唆されると報告し，これは enterogenous cyst と他の嚢胞性病変との成因の違いによると思われた．消化管重複症の成因に関しては部分的多胎説[2]や再疎通障害説[10]などがあるが，enterogenous cyst の成因については胎生3週ころ神経外胚葉と内胚葉との分離異常にもとづくものである[11]と考えられている．すなわち，神経外胚葉と内胚葉は神経腸管という交通が生じるが，この神経腸管はやがて閉鎖吸収され正常の場合は残存しないが何らかの原因で遺残し神経外胚葉と内胚葉が癒着し交通を生じることにより enterogenous cyst が

発生すると推測されている．

胃嚢胞は良性疾患であることがほとんどであり経過観察されることも多いが，乳頭腺癌を合併した胃嚢胞などが報告されている[12]．また豊泉ら[13]は胃嚢胞 103 例中胃癌を併発したのは，24 例 23.3% にみられ[13]，また胃嚢胞を前癌状態とする報告があるが[14]，胃癌と嚢胞との関連については結論がみられず，経過観察をする場合は入念な検査が必要である．超音波内視鏡は嚢胞性病変の診断に有用であり，また粘膜切開[15]，穿刺吸引生検[16]などがあるが，他の粘膜下腫瘍と同様に診断に難渋する場合がある．自験例では嚥下困難の臨床症状があったこと，CA19-9 が上昇しており悪性所見を除外できなかったため手術を選択した．嚢胞は食道胃接合部に占居していたため噴門側胃切除を施行した．

胃に発生した嚢胞性病変は胃嚢胞，enterogenous cyst，消化管重複症などとさまざまに報告されている．胃嚢胞性病変の定義の確立が望ましいと思われた．

文　献

1）大井　実，三穂乙実，伊東　保ほか：非癌性胃腫瘍―全国 93 主要医療施設からの集計的調査―．日外会誌　**29**：112―133, 1967

2）Ravitch MM, Sabiston DC：Mediastinal infection, cysts and tumors. Edited by Ravitch MM, Kenneth JW, Clifford DB. Pediatric surgery. Vol. 1. Third edition. Year Book Medical Publshers, Chicago, London, 1979, p492―512

3）Ladd WE, Gross RE：Surgical treatment of duplication of the alimentary tract：Enterogenous cyst, enteric cyst or ileum duplex. Surg Gynecol Obstet **70**：295―307, 1940

4）Palmer ED：Benign intramural tumors of the stomach；areview with special reference to gross pathlogy. Medicine **30**：170―179, 1951

5）旭　博史，斉藤和好，佐藤雅夫ほか：胃粘膜下嚢腫の 1 例．外科　**43**：1487―1489, 1981

6）Dorsey JF, Tabrisky J：Intraspinal and mediastinal foregut cyst compressing the spinal cord；Report of a case. J Neurosurg **24**：562―567, 1966

7）Miller RR, Alec EH：Enterogenous cyst of the spinal cord with associated intestinal reduplication, vertebral anomlies, and a dorsal dermal sinus. J Neurosurg **38**：73―77, 1973

8）Paul K, Peter CB, Bernd WS：Histological typing of tumors of the central nervous system. Edited by World Health Organization. International histological classification of tumours. Second edition. Springer-Verlag, Berlin, 1993, p48

9）神谷保廣，長谷川毅，野村則和ほか：重層線毛円柱上皮と未熟胃粘膜上皮とよりなる胃の重複症の 1 例．日臨外医会誌　**56**：76―80, 1995

10）Bermer JL：Diverticula and duplication of the intestinal tract. Arch Pathol **38**：132―140, 1944

11）J langman：人体発生学．沢野十蔵編．正常と異常．第 3 版．医歯薬出版，東京，1986, p45―46

12）間宮規章，唐沢洋一，小嶋信博ほか：内部に乳頭腺癌を伴った嚢胞状胃重複症の 1 例．日消病会誌　**93**：34―38, 1996

13）豊泉惣一郎，小沢弘侑，鈴木昭一ほか：早期胃癌を併存した胃嚢胞の 1 例．日消外会誌　**19**：973―976, 1986

14）井口公雄，松本仁志，石橋治昭ほか：重複胃癌を合併した多発胃粘膜嚢腫の 2 例について．日外会誌　**81**：688―693, 1980

15）添田修二，近藤直嗣，赤司光弘ほか：胃粘膜下腫瘍の確定診断―胃穿刺吸引細胞診について―．胃と腸　**11**：425―430, 1976

16）Technology Assessment Committee：Tissue sampling during endosonography. Gastrointest Endosc **47**：576―578, 1998

A Case of the Cyst with Underdeveloped Cilia on the Inner Side of the Cystic Wall Directly beneath the Esophagogastric Junction

Kazushige Ito, Hideo Sudo, Hiromi Tokita, Masato Mukaide, So Katayanagi,
Yu Takagi, Tatsuya Aoki and Yasuhisa Koyanagi
Department of Surgery, Tokyo Medical University

A 40-years-old woman reporting difficulty in swallowing and diagnosed elsewhere with a submucosal tumor of the esophagogastric junction was further diagnosed with a submucosal cyst originating in the fourth-layer stomach wall directly beneath the esophagogastric junction. Due to the difficulty in swallowing and possible malignancy, we conducted proximal gastrectomy and reconstructed the jejunum interposition. Pathologically, we confirmed underdeveloped cilia on the inner side of the cystic wall and a nucleus in the base and central part, suggesting that tissue originating in esophagus had become aberrant beneath the esophagogastric junction. The cystic lesion in the stomach was reported as a gastric cyst, the other side as enterogenous cyst or as duplication cyst. We confirmed the cyst with underdeveloped cilia on the inner side of the cystic wall directly beneath the esophagogastric junction.

Key words：gastric cyst, enterogenous cyst

〔Jpn J Gastroenterol Surg 37：1390—1394, 2004〕

Reprint requests：Kazushige Ito　Department of Surgery, Tokyo Medical University
6-7-1 Nishi-shinjuku, Shinjuku-ku, Tokyo, 160-0023 JAPAN

Accepted：February 25, 2004

©2004 The Japanese Society of Gastroenterological Surgery　Journal Web Site：http://www.jsgs.or.jp/journal/