日消外会誌　37（8）：1395～1400，2004年

症例報告

食道癌術後再建胃管に発生したスキルス癌の１切除例

千葉大学医学部先端応用外科
飛田　浩司　　岡住　慎一　　松原　久裕
島田　英昭　　落合　武徳

症例は78歳の男性で，1993年10月，MtとLtの0-IIc型食道癌にて，右開胸開腹胸部食道全摘，胸骨後頸部食道胃管吻合術を施行した．深達度はpEPとpMMでpN0M0，pStage0であった．術後順調に経過し，内視鏡検査で年に1回定期的に経過観察していた．1997年12月（術後4年1か月）の内視鏡検査で再建胃管の体部小彎側に発赤を伴う肥厚が認められ，生検で印環細胞癌と診断された．1998年2月，胸骨全縦切開による胃管全摘術を行い，再建はスキルス胃癌であることを考慮して，胸壁前で回腸・結腸再建，頸部食道回腸吻合術を行った．切除標本の病理組織学的診断は深達度pT2（MP），低分化型腺癌，ly1，v0，PM（－），DM（－），摘出された壁在リンパ節に転移は認めなかった．胃管癌術後2年，再発により死亡した．スキルス型の再建胃管癌は診断が困難で，積極的な生検が必要であると考えられた．

はじめに

近年，食道癌に対する診断精度および手術成績の向上に伴い術後長期生存例が増加し，再建胃管癌の頻度も増加する傾向にある．当科でも現在までに11例を経験している．今回我々は，食道癌術後再建胃管にスキルス癌を発症し切除しえた1例を経験したので，自験例も含めた本邦報告138例の検討を加え報告する．

症　例

患者：78歳，男性

主訴：なし．

家族歴：父親が64歳で胃癌死．

既往歴：特記すべきことなし．

現病歴：1993年10月，MtとLtの0-IIc型食道癌にて，右開胸開腹胸部食道全摘，胸骨後頸部食道胃管吻合術を施行した．術前検査で胃に病変がないことが確認されていた．病理組織学的には扁平上皮癌，pEPとpMM，pN0M0，pStage0，ly0，v0，R0D2，根治度pAであった．術後順調に経過し，内視鏡検査で年に1回定期的に経過観察していた．1997年12月（術後4年1か月）の内視鏡検査で再建胃管の体部小彎側に発赤を伴う肥厚が認められ，生検の結果，印環細胞癌と診断された．1998年1月，手術目的にて再び当科へ入院となった．

入院時現症：身長164cm，体重53.5kg．栄養状態は良好で，眼瞼結膜および眼球結膜に貧血・黄疸はなかった．頸部および右胸部，腹部正中に前回の手術痕を認めた．

入院時検査成績：血液検査，生化学検査，尿一般検査の異常，腫瘍マーカーの上昇を認めなかった．

上部消化管造影所見：頸部食道胃管吻合部直下の小彎側を主体に壁の硬化像を認めた（**Fig. 1**）．

上部消化管内視鏡所見：頸部食道胃管吻合部の約1cm肛門側から光沢のない，やや赤みを帯びた粗糙な粘膜面を認めた．胃管上部は，軽度の伸展不良を認め，鎖骨骨頭による外圧迫部まで，粗糙な変化が続いていた（**Fig. 2**）．胃管下部は送気にて伸展良好であった．吻合部直下の発赤粘膜からの生検で印環細胞癌と診断された．

7.5MHz超音波内視鏡所見：吻合部を矢尻で示したが，明らかな壁肥厚は吻合部の下約1cm（矢印）から始まり，壁構造を保ちながら肥厚のあるスキルス型の変化が胃体部まで認められた（**Fig.**

＜2004年2月25日受理＞別刷請求先：飛田　浩司
〒328-8505　栃木市富士見町5―32　栃木厚生連下都賀総合病院外科

Fig. 1　Upper gastrointestinal X-ray examination showed rigidity in the upper portion of the reconstructed gastric tube.

3)．深達度はT2と診断した．

胸腹部CTおよび腹部超音波所見：リンパ節転移や肝転移を疑わせる所見はなかった．

以上より，食道癌術後の4型胃管癌，深達度T2と診断した．手術可能と判断し，1998年2月，胸骨全縦切開による胃管全摘術を行い，再建はスキルス胃癌であることを考慮して同じ再建経路は用いず，胸壁前で回腸・結腸再建，頸部食道回腸吻合術を行った．

摘出標本肉眼所見：胃管の上部を中心とした約

Fig. 2　Gastric endoscopic pictures. Esophagogastrostomy anastomosis site with a large hypertrophic lesion just distal to it. Erythema and rough mucosa extended distally for approximately 10cm（arrow）.

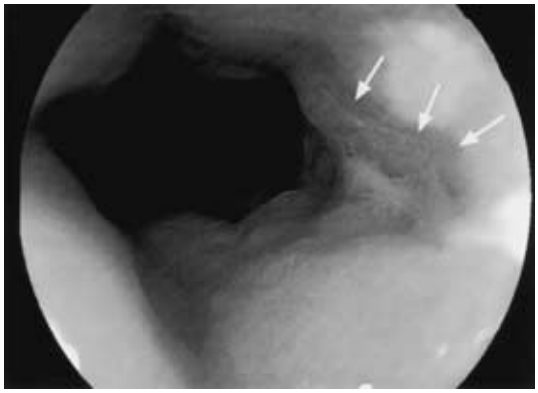

Fig. 3　EUS images showing invasion of the tumor to the muscularis propria starting from 1cm distal（arrow）to the esophago gastric anastomosis site（arrowhead）.

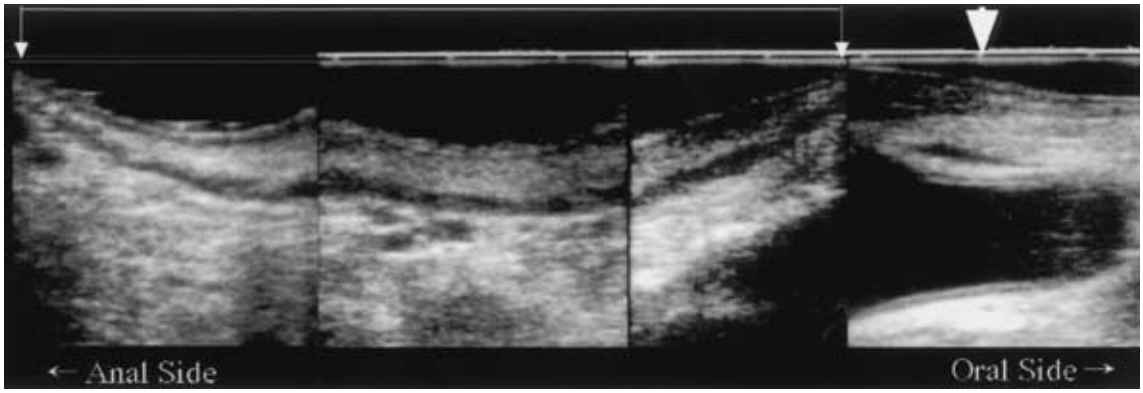

3/4 周，大きさ 14×10cm の 4 型胃管癌であった（**Fig. 4**）.

病理組織学的所見：線維形成の多い低分化型腺癌で，P0，H0，M0，n0，pT2（MP），ly1，v0，PM（－），DM（－），StageIBであった（**Fig. 5a，b**）.

術後経過は順調で第 17 病日に退院した．その後，テガフール 300mg を経口投与する化学療法で経過観察していたが，癌性胸膜炎により術後 2 年で死亡した.

考　察

近年，治療成績の向上と相まって食道と他臓器との重複癌は増加する傾向にある[1]．当科の 1981 年から 2002 年 12 月までの胃管再建を行った食道癌切除例は 533 例で，胃管癌は本症例を含めて 11 例（2.1%）であった．5 例が進行癌（mp2 例，se 1 例，si1 例，1 例は非切除のため深達度不明）で，6 例（m4 例，sm2 例）が早期癌であった．再建経路は胸壁前 4 例，胸骨後 5 例，後縦隔 2 例であった．早期癌症例に再発はなかった．進行胃管癌で再発を認めたのは本症例を含め，術後 4 年 6 か月と 6 年 2 か月とに胃癌死した 3 例で，他は他病死していた.

本邦での食道癌術後再建胃管癌の報告は 1972 年の森ら[2]の報告以来，検索しえた範囲では当科の症例 11 例を含め 2003 年 9 月までで 138 例であった．年齢は 44～89 歳で平均 64 歳，性別は男性 99 例，女性 13 例，不明 26 例であった．進行癌が 96 例（69%）で早期癌は 36 例（26%），不明 6（5%），再建経路別では胸壁前 48 例，胸骨後 44，胸腔内 11，後縦隔 17，不明 18 であった.

食道癌手術から胃管癌発見までの期間は 7 か月から 21 年に及び，5 年以内が 51 例（44%），5～10 年が 46 例（40%），11 年以上が 19 例（16%）であった．長期にわたる経過観察を怠ってはならないことが示唆された.

治療法を再建経路と治療法とが記載されていた 105 例について検討した．外科的切除 76 例（胃管全摘 47，部分切除 29），内視鏡的治療（EMR，Laser）15 例，非切除 14 例で，内視鏡的治療を含めた切除率は 91/105（87%）であった．胃管では壁内の血液やリンパの流れが本来の胃とは異なっているので[3]，胃管切除と胃癌取扱い規約に基づい

Fig. 4　Macroscopic pictures of the resected gastric tube showed Type 4 advanced cancer.

Fig. 5　Microscopic pictures showed poorly differentiated adenocarcinoma at the upper gastric tube (H-E staining. 5a：×2, 5b：×20).

a

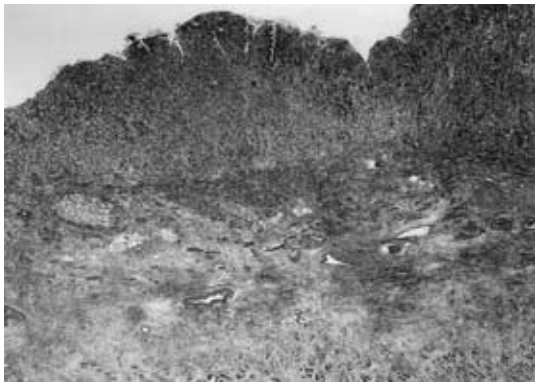

b

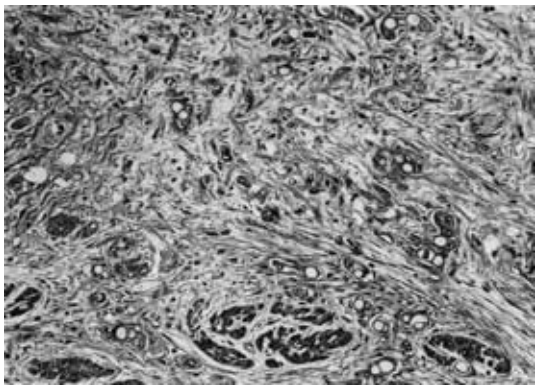

Table 1　The Type 4 cancer in the gastric tube after radical resection for esophageal cancer（12 cases reported in Japan）

Reported author and year	Age/Gender	First reconstruction route	Interval	Location	Histology	Depth	Therapy	Second reconstruction route/Organ	Prognosis
1974 Kinoshita	59 male	A	10y	M	por	si	T	A/colon	8m alive
1975 Ide	64 male	A	5y	Whole	tub 1	?	T	P/colon	3w dead
1978 Kumekawa	58 male	A	3y	Whole	?	?	T	?/colon	1y dead
1982 Mathubara	59 male	A	10y 5m	?	?	?	T	?/colon	10m dead
1988 Hirano	77 male	P	4y 4m	LM	tub 2	?	C	?/?	8m dead
1989 Mutou	79 male	R	3y 5m	M	por	se	T	A/colon	4m alive
1990 Kishi	66 male	R	6y 3m	L	tub 2	se	T	A/colon	9m alive
1990 Kaku	79 male	I	11y	Whole	muc	si	T	P/colon	?
1991 Shimada	54 male	A	8y	LM	por	si	T	A/colon	3m dead
1994 Kogure	56 male	R	13y 4m	?	?	?	?	?/?	2m dead
1995 Kumanosai	71 male	P	2y 2m	LM	sig	?	S	?/?	7m dead
1998 Our Case	78 male	R	4y 1m	UM	sig	mp	T	A/colon	2y dead

A：Anterior　R：Retrosternal　I：Intrathoracic　P：Posterior　T：Total Gastrectomy　C：Chemotherapy　S：Stenting

たリンパ節郭清では根治性が得られる確証はなく，術後補助療法を加えるべきと考える．胃管癌が乳腺転移した症例[4]や腋窩リンパ節転移例[5]の存在がそれを裏付けている．

初回手術時の再建経路別の治療法の検討では，胸壁前は皮切により胃管へ容易に到達可能である．胸骨後は胸骨の縦切が必要となり，癌部漿膜の遺残がないように胸骨と胃管との剥離に注意をはらう必要がある．胸骨縦切開により胃管全摘を試みたが，強固な癒着のため術中胃管を損傷し，胸骨転移した症例もあった[6]．本症例は胸骨全縦切で胃管に到達し，胃管漿膜を胸骨の骨膜から安全に剥離しえた．胃管と胸骨との癒着が強固で，胃管癌の胸骨側遺残が危ぐされる場合には，肋軟骨の切除を要する傍胸骨到達法[7]も考慮すべきと考えられた．胸腔内・後縦隔経路では開胸操作，大血管や気管・気管支からの癒着剥離を要し，侵襲が最も高度となる．胃管全摘による手術侵襲が大きいこと，症例の全身状態や癌進行度を総合的に判断して，手術を縮小した胃管部分切除も選択の1つと考える．初回手術時の再建路によらず，胃管癌が幽門側に限局した24例に部分切除が行われ，右胃大網動脈の血流温存が吻合に重要である[8)9]とする報告が多かった．内視鏡治療の適応とならない早期癌やハイリスク例には局所切除が選択されていた．再建臓器は，胃管全摘に結腸，部分切除に空腸が選択されていることが多かった．

早期胃管癌36例のうち，治療の有無が記載された33例に死亡報告例はなく，早期に治療された胃管癌は予後良好であった．術前にSM癌とされた7例のうち，6例に手術，1例にEMRが選択されていた．術前にEUSでSMと診断された3例[10)～12)]はすべてm癌であり，深読みされる傾向にあった．EUSで深達度をMとSMとで迷う症例は，診断的EMRを積極的に試みてもよいと考えられた．

4型胃管癌の本邦報告は自験例を含め12例であった（**Table 1**）．4型癌は通常胃で女性のほうが高率であるが[13]，胃管癌では全例男性であった．これは食道癌の男女比が9：1であることに起因し，今回の検討による胃管癌の男女比もそれに近いことが反映していると考えられた．岩永ら[14]は，4型胃癌を以下の4型に分類している．胃上・中部の著明な肥厚・硬化を示す，皺壁型，表層IIc型，びらん型と前庭部中心に硬化をきたす狭窄型である．本症例は粘膜表層にのみIIcの面影があり，びらんが多発していないこと，局在も胃上中部であることから表層IIc型になる．通常胃においては，4型癌の進展形式は他のタイプの癌と異なり後腹膜進展が特徴的とされる[15]．胃管癌では挙上胃という性質上，後腹膜進展を特徴とする報

告は少なかった．むしろ胸壁前例に大胸筋，胸骨後例に大動脈への直接浸潤や肺転移，癌性胸膜炎，胸壁の皮下・腋窩リンパ節転移といった胸部進展の報告がみられた．腹部にはリンパ節転移の報告が多かった．本症例は pT2（MP）癌であったが，癌性胸膜炎で再発死している．標本上，剥離面に明らかな癌の露出はなかったが，胃管小彎線上に病巣は及んでいた．小彎断端から胸腔内に癌が拡がった可能性もあると考えられた．

4 型胃管癌の壁深達度は mp1 例，se2 例，si3 例，不明 6 例であった．mp の本症例と se で手術された 1 例[16]が内視鏡による定期的 follow up で診断に至っている．他は症状発現後に発見されているため，壁深達度が深かった．胃管癌の早期発見には内視鏡による follow up が重要であるが，発見が遅れる場合もよく経験する．再建胃管癌の発見の困難な理由として，頸部での屈曲や狭窄のため上部の病変の観察が困難であること，前処置不良も含めて食物残渣を認めることが多いこと，十二指腸液の逆流や食物の停滞により胃炎を合併していることが多く癌による色調の変化を判別しにくいことなどがあげられる．特に，4 型癌は粘膜面に変化が現れにくいため，他のタイプの診断より極めて困難である．本症例は，周囲に胃炎を伴っていたため色調変化による診断が難しく，また胸骨後再建のため鎖骨による外圧迫があり胃管上部の伸展不良の所見をとらえにくかった．わずかな光沢を失った粗糙な粘膜変化と小さなびらんで異常に気付いたが，確定診断は生検後に得られた．わずかでも癌が疑われる場合には，積極的な生検が重要と考えられた．

4 型胃管癌は再建路に関係なく，手術例はすべて胃管全摘，結腸再建が選択されていた．本症例を含め，ほとんど全例で再建路を変更していたが，遺残した癌が再建結腸へ浸潤するのを危ぐしたためと考えられる．通常胃の 4 型癌は，後腹膜進展を意識した左上腹内臓全摘術のような拡大手術で生存率の向上が図れるといった報告もあるが[17]，一般に 5 年生存率は 20% 以下とされ[18]，予後不良である．胃管癌では，腹腔内の広範囲なリンパ節郭清を行った症例報告はみられなかった．理由として胃管癌のリンパ流が明らかにされていないこと，胸腹部操作を要する手術では侵襲が過大になること，胃管癌とりわけ 4 型癌では進行例が多く，根治を狙えた症例が少ないためと考えられた．

4 型胃管癌で 2 年の予後が得られた報告は，胃癌取扱い規約に準じて Stage IB であった本症例のみであった．非切除 3 例（胃管内ステント留置 1 例を含む）に 1 年生存例はなく，手術を施行した 10 例中少なくとも 5 例が 1 年以内に死亡しており，非常に予後不良であった．4 型胃管癌の外科治療の適応は，肝転移，高度リンパ節転移，他臓器浸潤や癌性胸膜炎を認めず，根治度 A/B が期待できる症例に限られる．他臓器浸潤や癌性胸膜炎の診断には超音波内視鏡検査が有用で，胃管周囲の微量な胸水や結節に注意が必要である．適応例では再建経路によらず，胃管全摘＋胃管周囲リンパ節郭清を行い，全例術後補助療法を加えるべきであると考える．胃管全摘ができない症例では癌遺残の頻度が高く，手術侵襲にみあった予後を期待できないため非切除とし，化学療法や免疫療法を，狭窄例にはステント留置など QOL を考慮した治療法を選択すべきであると考える．

文　献

1）山代　寛，前田迪朗，柴田俊輔ほか：食道癌症例における重複癌の検討．外科　**53**：853―857, 1991

2）森　昌造，渡辺登志男，及川　恒ほか：食道胃重複癌，胃切除後食道癌に対する外科的治療．手術　**26**：687―693, 1972

3）糸井啓純，北村和也，岡本和真ほか：特殊な残胃の癌とその外科的治療；胃管癌を中心に．消外　**23**：1149―1155, 2000

4）小池祥一郎，安達　亙，小林　克ほか：食道癌術後 9 年半を経て発生した再建胃管癌の 1 例．日臨外医会誌　**55**：1201―1205, 1994

5）井手博子，遠藤光男，榊原　宣ほか：胸部食道癌切除後胸壁挙上胃管に発生した胃癌の 4 症例．外科治療　**37**：220―225, 1977

6）紙田信彦，朝田農夫雄，山口善友ほか：食道癌術後 6 年後に発生した再建胃管癌の 1 例．臨外　**39**：693―696, 1984

7）繁光　薫，楢本良夫，片岡正文ほか：傍胸骨切開に低侵襲手術を行った食道癌術後胸骨後再建胃管に発生した腺扁平上皮癌の 1 例．手術　**56**：1991―1994, 2002

8）長谷龍之介，沼田昭彦，平　康二ほか：胸部食道癌術後胃管癌の3例．日臨外会誌　**61**：1770―1774, 2000
9）長谷川正樹，岡田貴幸，青野高志ほか：食道癌切除後再建胃管の早期胃癌に対して幽門側切除術・Roux-en Y再建術を施行した1例．臨外　**57**：833―836, 2002
10）濱州晋也，横尾直樹，北角泰人ほか：手術法の異なる食道癌術後再建胃管癌の3例．日消外会誌　**36**：186―191, 2003
11）福元俊孝，楊　宏慶，熊之細透ほか：食道癌術後の再建胃管に発生し，部分切除を施行した早期胃癌（m癌）の1例．消内視鏡　**10**：77―81, 1998
12）福原研一朗，大杉治司，高田信康ほか：食道癌術後の後縦隔再建胃管癌の1手術例．日消外会誌　**32**：1991―1994, 1999
13）古河　洋：胃癌の進展と性ホルモンについて．癌と化療　**16**：3691―3695, 1989
14）岩永　剛，古河　洋：Borrmann 4型胃癌の肉眼形態別にみた癌の進展形式．癌の臨　**29**：120―124, 1983
15）帆北修一，愛甲　孝：「スキルス」胃癌の手術はどこまで行うか．外科治療　**86**：1075―1079, 2002
16）武藤一朗，薮崎　裕，武田信夫ほか：食道癌術後再建胃管に発生した胃癌の検討．癌の臨　**36**：2409―2414, 1990
17）古河　洋，平塚正弘：スキルス胃癌に対する左上腹部内臓全摘術の意義．日消外会誌　**31**：2141―2145, 1998
18）Nakajima T, Ohta K, Ohyama S：Tabular analysis of CIH（Cancer Institute Hospital）database. Edited by Nakajima T, Yamaguchi T. Multimodality therapy for gastric cancer. Springer-Verlag, Tokyo, 1999, p199―225

A Case of Scirrhous-Type Gastric Cancer in the Gastric Tube of a Patient Previously Treated for Thoracic Esophageal Cancer

Kouji Tobita, Shinichi Okazumi, Hisahiro Matsubara, Hideaki Shimada and Takenori Ochiai
Graduate School of Medicine, Chiba University Department of Academic Surgery

We report a case of scirrhous gastric cancer in the gastric tube of a patient who had previously undergone radical resection for thoracic esophageal cancer. The 78-year-old man diagnosed with 2 types of IIc esophageal cancer（Mt and Lt）underwent right thoracolaparotomy, thoracic esophagotectomy, and retrosternal reconstruction with a gastric tube on October, 1993. The depth of invasion of the Mt lesion was pEP and that of the Lt lesion pMM. The tumor was classified as pN0M0, pStage0. Postoperatively he did well and was followed up closely with annual upper endoscopy. On December, 1997, 4 years and 1 month after initial surgery, upper endoscopy revealed a hypertrophic lesion with surrounding erythema at the body along the lesser curvature of the reconstructed gastric tube. The biopsy specimen showed signet-ring cell carcinoma. Scirrhous gastric cancer was suggested, necessitating, total resection of the gastric tube with median sternotomy, conducted on February, 1998. The pathological diagnosis of the resected specimen was poorly differentiated adenocarcinoma with invasion to the muscularis propria（ly1, v0, PM（―）, DM（―）, n0）. The patient died of recurrence after 2 years of follow-up after the second operation. It is difficult to diagnose scirrhous cancer of the gastric tube endoscopically. Physcians should thus have a low threshold for conducting biopsies of even slightly suspicious areas.

Key words：scirrhous gastric cancer, cancer in reconstructed gastric tube, esophageal cancer

〔Jpn J Gastroenterol Surg 37：1395―1400, 2004〕

Reprint requests：Kouji Tobita　Department of Surgery, Shimotsuga General Hospital
5-32 Fujimi-cho, Tochigi, 328-8505 JAPAN

Accepted：February 25, 2004

©2004 The Japanese Society of Gastroenterological Surgery　Journal Web Site：http://www.jsgs.or.jp/journal/