日消外会誌　37（8）：1401～1406，2004年

症例報告

C型肝炎ウィルス消失後に発生した肝細胞癌と肝内胆管癌の重複癌の1切除例

東京医科歯科大学肝胆膵外科，同　病理部*

岡本　直子　　寺本　研一　　高松　　督
落合　高徳　　入江　　工　　野口　典男
川村　　徹　　有井　滋樹　　猪狩　　亨*

症例は68歳の男性で，1995年にC型肝炎と診断された．2000年にインターフェロン療法によりC型肝炎ウィルスは消失した．その後もHCV-RNAは陰性であったが，2002年8月に肝S2およびS8に腫瘍を指摘され，肝細胞癌の診断のもと経カテーテル的肝動脈塞栓術（transcatheter arterial embolization：TAE）が行われた．しかし画像上，S2腫瘍は肝内胆管癌を疑い，また同部位のTAEの効果も不十分であったため，外側区域切除およびS8部分切除を行った．切除標本の病理組織学的検索では，S8は肝細胞癌，S2は肝内胆管癌であり，重複癌と診断された．C型肝炎ウィルス消失後同一肝内の異なる場所に発生した肝細胞癌と胆管細胞癌の重複癌はまれなので報告する．

はじめに

肝細胞癌と肝内胆管癌が肝内の異なった部分に同時に存在する重複癌は比較的まれである．今回，C型肝炎に対するインターフェロン療法著効後に発生した重複癌の1切除例を経験したので報告する．

症　　例

患者：68歳，男性

主訴：なし．

既往歴：63歳：小脳出血にて手術．65歳：虫垂切除術，ヘルニア手術．

現病歴：1995年8月，肝機能障害を指摘され精査の結果，C型慢性肝炎と診断された．1999年12月中旬から6か月間インターフェロン（IFN）療法が施行されたが，効果がみられなかったため，2000年8月中旬から2か月半，再度IFN療法が施行され，HCV-RNAが陰性化し，著効と判断された．2002年8月，腹部超音波検査・CT検査にて肝腫瘍が疑われ，8月中旬当院当科紹介入院となった．

＜2004年2月25日受理＞別刷請求先：岡本　直子
〒113-8519　東京都文京区湯島1―5―45　東京医科歯科大学外科系診療科

入院時身体所見：結膜に貧血，黄疸なく，表在リンパ節は触知しなかった．腹部は平坦軟で圧痛なく，肝脾腎は触知しなかった．右下腹部に手術瘢痕あり．下腿浮腫は認めなかった．

入院時検査所見：入院時検査データは**Table 1**に示す．

腹部MRI：肝S8ドーム下に径2.5cm大の，T2強調で淡い高信号域，T1強調で低信号域を示す腫瘤を認めた．同部位のdynamic MRIでは，早期相で強く造影され（**Fig. 1**），晩期相ではリング状に造影効果を認めた．門脈相では濃染像を認めず，典型的な肝細胞癌の所見であった．一方，S2内側に径1.5cm大の腫瘤陰影を認めた．同部位はT1強調およびT2強調で低信号域を呈し，造影後も明らかな変化を認めず，肝内胆管癌が疑われた．

血管造影検査：S8に右肝動脈からの強い腫瘍濃染像を認め，S2には左肝動脈本幹からの細い枝が流入血管と思われる淡いリング状の腫瘍濃染像を認めた（**Fig. 2**）．S8の腫瘤はCTAPにて門脈血流欠損域として描出され，右肝動脈からのCTAでは早期相で強く造影され（**Fig. 3A**），晩期相でリ

Table 1　Laboratory data on admission

CBC		BBC			
WBC	5,000 / μl	TP	6.2 g/dl	Alp	356 U/l
RBC	427×10⁴ / μl	Alb	3.4 g/dl	T. Bil	0.4 mg/dl
Hb	13.1 g/dl	BUN	11 mg/dl	D. Bil	0.1 mg/dl
Ht	40.8 %	Cre	0.6 mg/dl	T. chol	178 mg/dl
Plt	40.3×10⁴ / μl	UA	6.0 mg/dl	TG	93 mg/dl
		Na	142 mEq/l	Glu	98 mg/dl
PT	9.5 s	K	4.3 mEq/l	CRP	0.9 mg/dl
PT（%）	97.3 %	Cl	103 mEq/l	AMY	162 IU/l
APTT	36.4 s	Ca	9.8 mg/dl		
		P	4.0 mg/dl	$ICGR_{15}$	12.5 %
Tumor markers		LDH	215 IU/l		
AFP	5.3 ng/ml	AST	23 IU/l	HCV-RNA negative	
PIVKA-Ⅱ	22 AU/ml	ALT	36 IU/l		
CEA	2.3 ng/ml	γGTP	151 IU/l		
CA19-9	22.3 U/ml				

Fig. 1　Magnetic resonance imaging（MRI）revealed two mass lesions；hypervascular tumor at S8 and hypovascular tumor at S2.

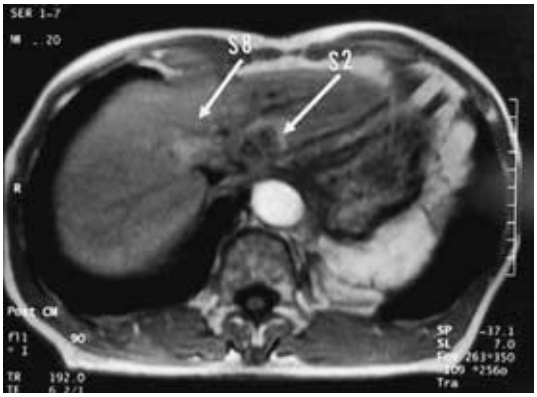

Fig. 2　Angiography showed tumor stain at S8, and ring-enhancement at S2.

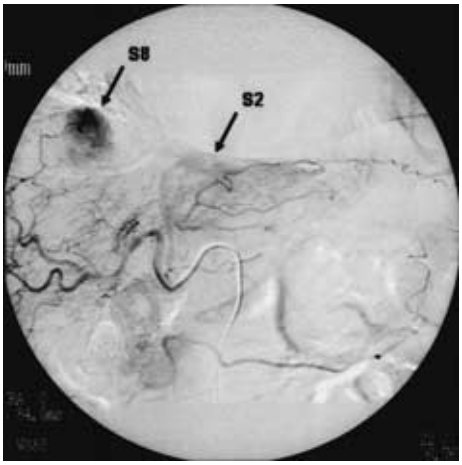

Fig. 3　（A）CT arteriography from the right hepatic artery revealed an enhanced lesion in the early phase at S8.（B）CT arteriography showed a ring-enhanced lesion in the early phase at S2.

A

B

ング状濃染像を認め，肝細胞癌に特徴的な所見であった．一方，S2 の腫瘤は，CTAP では病変を含む大きな区域全体の門脈血流欠損域を呈し，P2 の閉塞，さらに腫瘍より末梢側の肝内胆管の拡張を認めた．また，同部位は左肝動脈からの CTA にて区域性に造影されているが，早期相から晩期相にかけてリング状に造影される腫瘍を認め，肝内胆管癌の可能性が考えられた（**Fig. 3B**）．リンパ節腫大を疑われる所見は認めなかった．同時に TAE も施行された．TAE 後の CT では，S8 へのリピオドールの集積は比較的良好であったが，S2

への集積は不十分であった．

手術所見：2002 年 8 月 27 日，肝細胞癌（S8），肝内胆管癌（S2）の術前診断のもと，肝外側区域切除術，S8 部分切除術および胆嚢摘出術を行った．

肉眼的術後診断は，肝細胞癌（S8，2.5cm，Vp0，Vv0，Va0，B0，T2，N0，M0，Stage II），肝内胆管癌（S2，2.5cm，Vp2，Vv1，Va0，B0，T3，N0，M0，Stage III）の重複癌であった．

切除標本：S8 の腫瘍は，大きさ 2.5cm×2.0cm×2.0cm，単結節型，被膜形成明瞭であった．一部は黄色調で TAE により壊死しており，辺縁には viable ないわゆる green hepatoma を認めた（**Fig. 4A**）．S2 の腫瘍は，大きさ 2.5cm×2.5cm×2.5cm で腫瘤形成型＋胆管浸潤型であった．割面は灰白色，被膜形成はなく，腫瘍は臍部血管索周囲に進展していた（**Fig. 4B**）．

病理組織学的所見：S8 の腫瘍は，細胞異型の低い索状配列を認め，高分化型肝細胞癌と診断された．TAE 後の変化と思われる壊死部の周囲は線維化となり，偽胆管を多数認めた．組織学的診断は，高分化型肝細胞癌，単結節型，eg，fc（＋），fc-inf（－），sf（＋），s0，vp0，vv0，va0，b0，im0，p0，sm（－）であった（**Fig. 5A**）．一方，S2 の腫瘍は，胞体の広い敷石状細胞の胞巣が主体で，肝小葉内，神経周囲への浸潤を認め，太い胆管での非腫瘍上皮とのフロント形成もみられ，胆管浸潤型の肝内胆管癌と診断された．浸潤傾向が強く，左肝静脈内腔まで浸潤を認めた．一部壊死を伴っているものの，TAE の効果はほとんど認められなかった．組織学的診断は，低分化型肝内胆管癌，腫瘤形成型＋胆管浸潤型，ig，fc（－），sf（－），s1，vp2，vv1，va0，b1，im0，po，sm（－）であった（**Fig. 6A**）．背景肝は，肉眼的にも偽小葉形成を認めるが，表面の凹凸は目立たなかった．組織学的にも，門脈域の細胞浸潤はわずかで，小葉内の変化も目立たなかったが，門脈間，門脈中心静脈間の架橋状肝壊死を認め，肝硬変の状態であった．IFN 療法の効果で肝硬変の進行が抑えられているものと考えられた．

特殊免疫染色では，S8 の腫瘍は CK7（**Fig. 5B**），CK19，AFP，CA19-9，CEA，すべて陰性，S2 の腫瘍は AFP，CEA は陰性，CK7（**Fig. 6B**），CK19，CA19-9（**Fig. 6C**）が陽性であった．

Fig. 4　Surgically-removed specimens.（A）The tumor at S8 was a simple nodular type with an apparent tumor capsule. A part of the tumor showed necrosis due to transarterial chemoembolization（white arrow），and viable greenish cells remained at the marginal area（black arrow）.（B）The tumor at S2 was mass-forming type with periductal infiltration. The tumor had no capsule and invaded around the umbilical cord.

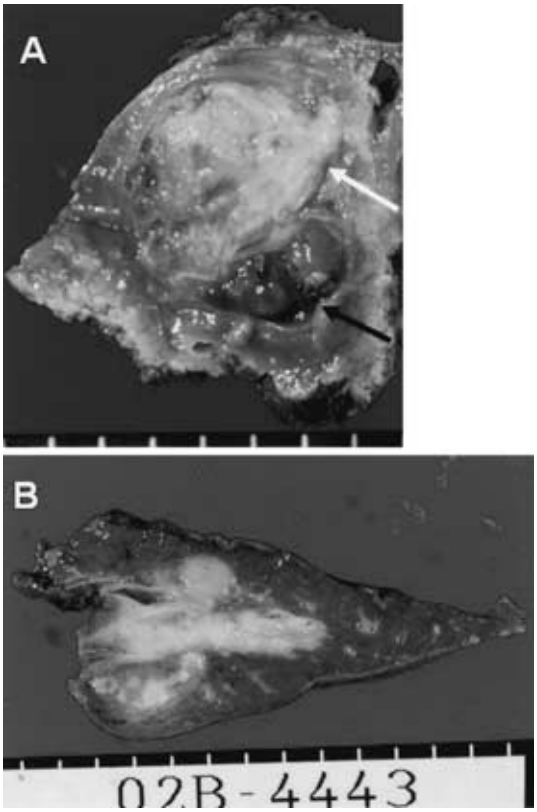

術後経過：経過良好で退院，外来にて経過観察中だが，現在まで（2004 年 2 月）に再発を認めていない．

考　察

原発性肝癌は，主として肝細胞癌と胆管細胞癌とに分けられるが，まれに両者が同一肝臓内に同時に存在する場合がある．これを，肝癌取扱い規約第 3 版（1992 年 2 月）では混合型肝癌として分類している．Allen ら[1]は混合型肝癌を，①肝細胞

Fig. 5　(A) Microscopic findings with hematoxylin-eosin staining. The S8 tumor showed the thin trabecular pattern with low grade atypia, being diagnosed with well-differentiated hepatpocellular carcinoma. (B) The S8 tumor was not stained by cytokeratin 7.

A

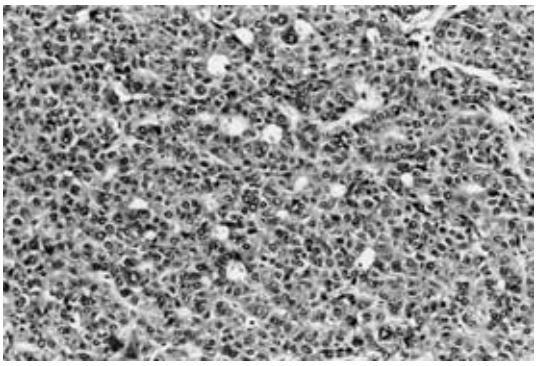

B

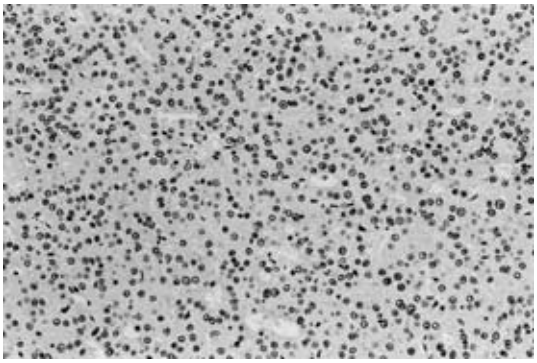

Fig. 6　(A) Microscopic findings with hematoxylin-eosin staining. The S2 tumor was diagnosed with poorly-differentiated cholangiocellular carcinoma, composed of pavement-shaped cancer cells with large cytoplasmas, and invaded to the trunk of the left hepatic vein and the perineural tissues. (B) The S2 tumor was stained by cytokeratin 7. (C) The S2 tumor was stained by CA19-9.

A

B

C

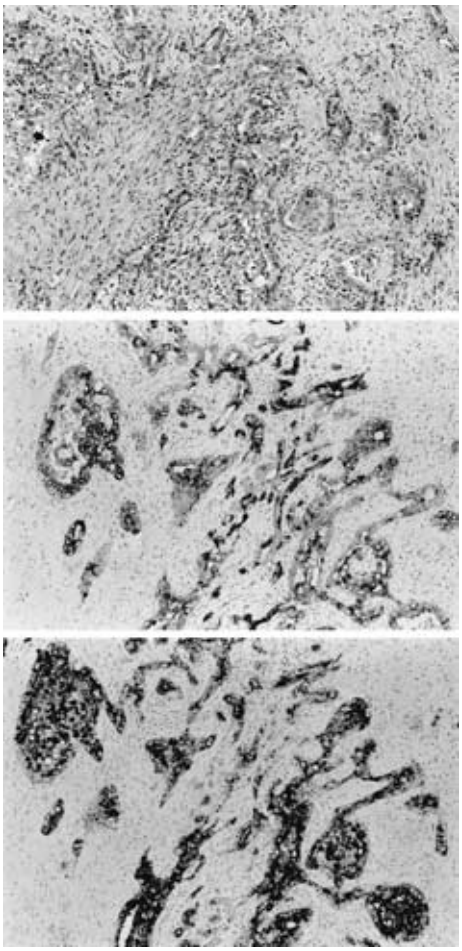

癌と胆管細胞癌が，同一肝臓において，異なる部位から別々に発生し，それぞれは単一の細胞型からなるもの，②肝細胞癌と胆管細胞癌が隣接して存在し，それぞれは別個の細胞型からなるが，発育するにつれて両者が混じりあったもの，③単一腫瘍で，組織学的に肝細胞癌と胆管細胞癌の両者が密接に組み合わさり，それらが同一部位から発生したものとして説明できるもの，の 3 つの type に分類している．肝癌取扱い規約第 3 版でもこれに準じて，①を重複癌，②を combined type，③を mixed type と規定している．第 4 版では，②，③をまとめて混合型肝癌としているが，①はやはり重複癌として定義している．本症例は，S8 に肝細胞癌，S2 に胆管細胞癌を認め，重複癌に分類される．混合型肝癌の中では mixed type が多く，重複癌はまれである．本邦における重複癌切除例の報告は，我々の検索しえた範囲では，自験例を含めて 11 例であったが (**Table 2**)[1)~10)]，インターフェロン治療後の症例は本例のみであると考えられた．11 例の平均年齢は 62.5 歳で，すべて男性であった．ウィルスマーカーは 11 例中 8 例で HCV

Table 2　Reported cases of the double cancer

Case	Year	Authors	Age/Sex	HCVAb/ HBs Ag	AFP (ng/ml)	CA19-9 (U/ml)	HCC	CCC	Associated Liver Disease
1	1986	Mitsui	53/M	? /(−)	(−)	?	S7	S7, S6, S5	CH
2	1987	Furuta	57/M	? / ?	864.1	?	Anterior seg	Posterior seg	LC
3	1994	Funabashi	59/M	(−)/(−)	629	15	Lateral seg	S4	active CH
4	1994	Taniguchi	56/M	(+)/(−)	4,500	500	S6	S8	CH
5	1995	Sato	69/M	(+)/(−)	20.4	1,300	S8	Lateral seg	LC
6	1995	Ohwada	73/M	(+)/(−)	83.9	52	S6	Lateral seg	mild LC
7	2000	Oiya	65/M	(+)/(−)	13.8	151.7	S8	S8	LC
8	2000	Ogata	60/M	(+)/(−)	7	9	S5	S8, S8	CH
9	2001	Kaneko	64/M	(+)/(−)	1,813.9	68.6	S4, S5, S7	S5	LX
10	2002	Ariizumi	63/M	(+)/(−)	462	57	S1, S4	S4	CH
11	2004	Present Case	68/M	(+)/(−)	5.3	22.3	S8	S2	LC

陽性，6 例が肝硬変の所見，腫瘍マーカーは AFP が 7 例で上昇, CA19-9 が 6 例で上昇を認めた. 自験例では腫瘍マーカーは正常範囲内であった．混合型肝癌の診断は，特に combined type，mixed type で困難なことが多い．今回の症例では，血管造影検査では, 2 つの腫瘍が肝細胞癌, 胆管細胞癌に典型的な所見であった．さらに切除標本では, S8 の腫瘍は, 高分化型肝細胞癌, S2 の腫瘍は低分化型肝内胆管癌であり，それぞれの腫瘍間は非癌組織であったことから重複癌と診断した．免疫組織化学的染色も補助診断として用いられる．Goodman ら[11]は，AFP は混合型肝癌の肝細胞癌部分で 29% が陽性を示すが, 胆管細胞癌部分では陽性例が存在しないと報告している．本症例においては，肝細胞癌の部分では AFP，CEA，CA 19-9 ともに陰性であったのに対して, 胆管細胞癌の部分では，AFP，CEA は陰性であったが CA 19-9 が陽性という結果であった.

今回我々が経験した症例は，インターフェロン(IFN)療法により C 型肝炎ウィルスが消失した後に，肝細胞癌を発症した例であった．本邦における肝細胞癌の多くが C 型慢性肝炎から肝硬変を経て発生すると報告されている．その発癌機序はまだ解明されていないが，ウィルスによる持続的な肝細胞の炎症が一因であると推測されている[12]．C 型慢性肝炎が肝細胞癌発症の危険因子であることは，周知の事実であるが，そのリスクは 15,000 倍とも報告されている[13]．近年，肝内胆管癌も C 型慢性肝炎から高率に発症することが指摘されており，そのリスクは肝細胞癌ほど高くないものの，1,000 倍と報告されている[13]．また，C 型慢性肝炎に対して IFN 療法が行われるようになったが，著効例においても肝細胞癌発生が低率であるが認められ，1〜2% と報告されている[12)14)〜16)]．本症例では，IFN 療法を行った結果, HCV-RNA が陰性化したにもかかわらず，その 1 年 8 か月後に肝細胞癌の存在が確認された．本例のような症例では, 発見時期と腫瘍径の関係から, IFN 開始時にすでに微小肝細胞癌が存在していた可能性が考えられた．また，一般的にウィルス消失後 5 年以内の発癌が多いとされているが[12)14)〜17)]，最長で 8 年目に肝細胞癌を発症した症例の報告があり[18]，著効例であっても，IFN 治療後長期にわたる経過観察が必要であると考えられた.

本論文の要旨は第 787 回外科集談会（平成 14 年 12 月, 東京）にて発表した.

文　献

1) Allen R, Lisa JR：Combined liver cell and bile duct carcinoma. Am J Pathol **25**：647—655, 1949
2) 三井　毅，幕内雅敏，黒肱敏彦ほか：肝細胞癌と胆管細胞癌が独立して併存した原発性肝癌の 1 切除例．肝臓　**27**：64—69, 1986
3) 船橋理恵，菊一雅弘，久保琢自ほか：同時切除した肝細胞癌と微小肝内胆管細胞癌の 1 例．Ther Res **15**：85—88, 1994
4) 谷口正彦，吉川　澄，橋本　創ほか：肝細胞癌と胆管細胞癌が併存した混合型肝癌の 1 切除例．日消外会誌　**27**：87—90, 1994

5）佐藤芳之, 池田有成, 原　英幸ほか：C 型慢性肝疾患の経過観察中に診断された肝細胞癌と胆管細胞癌の重複癌の 1 例．Liver Cancer **1**：59―63, 1995
6）Ohwada S, Yoshihiro O, Iwasaki S et al：Double canser in different hepatic lobes：Hepatocellular and cholangiocellular carcinoma. Hepatogastroenterology **42**：411―414, 1995
7）追矢秀人, 木岡清秀, 中井隆志ほか：C 型肝硬変に合併した肝細胞癌と胆管細胞癌の重複癌の 1 切除例．日消病会誌　**97**：729―734, 2000
8）尾形靖一郎, 小池淳樹, 前山史郎ほか：C 型慢性肝炎に発生し各腫瘍径が 1cm 以下で切除された混合性肝癌の 1 例．肝臓　**29**：419―424, 2000
9）金子　唯，伊藤秀夫，角　康廣ほか：肝細胞癌の術中に発見した胆管細胞癌の 1 例．日臨外会誌 **62**：144―148, 2001
10）有泉俊一，高崎　健，大坪毅人ほか：肝動注化学療法が肝細胞癌成分に奏効し胆管細胞癌成分には奏効しなかった重複癌(肝細胞癌，胆管細胞癌）の 1 例．Liver Cancer **8**：59―66, 2002
11）Goodman ZD, Ishak KG, Langloss JM et al：Combined hepatocellular-cholangiocarcinoma. Cancer **55**：124―135, 1985
12）笠原彰紀，林　紀夫：C 型肝炎と肝細胞癌―臨床的見地から．肝胆膵　**37**：205―213, 1998
13）Kobayashi M, Ikeda K, Saitoh S et al：Incidence of primary cholangiocellular carcinoma of the liver in Japanese patients with hepatitis C virus-related cirrhosis. Cancer **88**：2471―2477, 2002
14）横須賀収，小俣政男：C 型肝炎 IFN 治療例における肝細胞癌発生率―IFN 治療著効例，非著効例の比較―．日臨　**53**（増）：805―809, 1995
15）泉　並木, 柴田　実, 上司裕史ほか：C 型慢性肝炎インターフェロン治療による完全著効後の肝発癌―アンケート調査結果報告―．医と薬学　**39**：533―537, 1998
16）玉井　徹, 関　寿人, 入口隆一ほか：C 型慢性肝炎に対するインターフェロン療法が著効を示したにも拘わらず 4 年 4 ヶ月後に肝細胞癌の存在が確認された 1 例．肝臓　**39**：750―755, 1998
17）須郷広之，北山尚也，岩田豊仁：IFN 療法著効後に肝細胞癌を合併した C 型慢性肝炎の 1 例．肝臓 **41**：195―198, 2000
18）永松康夫，前川幸恵，岩崎良和ほか：投与後 8 年目に原発性肝細胞癌出現を認めたインターフェロン著効例．Minophagen Med Rev **47**：245, 2002

A Case of Double Cancer of Hepatocellular Carcinoma and Cholangiocellular Carcinoma after Disappearance of Hepatitis C Virus

Naoko Okamoto, Kenichi Teramoto, Susumu Takamatsu, Takanori Ochiai, Takumi Irie,
Norio Noguchi, Tohru Kawamura, Shigeki Arii and Toru Igari*
Department of Surgery, Division of Hepato Biliary Pancreatic Surgery,
Tokyo Medical and Dental University School of Medicine
Department of Pathology, Tokyo Medical and Dental University School of Medicine*

A 68-year-old man diagnosed with chronic hepatitis C in 1995 responded to interferon（IFN）therapy, which eliminated serum HCV-RNA in 2000. Twenty months thereafter, two tumorous lesions at S2 and S8 of the liver were detected by computed tomography. Angiography showed a hypervascular tumor at S8 and a hypovascular tumor at S2. In August 2002, transcatheter arterial embolization（TAE）was unsatisfactory for the tumor at S2. We finally diagnosed hepatocellular carcinoma at S8 and cholangiocellular carcinoma at S2. Left lateral segmentectomy and partial resection of S8 was done in August 2002. Pathologically, the tumor at S8 was hepatocellular carcinoma and that at S2 was cholangiocellular carcinoma. Concomitant hepatocellular and cholangiocellular carcinoma is rare. We herein report a case of double cancer after disappearance of the hepatitis C virus.

Key words：hepatocellular carcinoma, cholangiocellular carcinoma, double cancer

〔Jpn J Gastroenterol Surg 37：1401―1406, 2004〕

Reprint requests：Naoko Okamoto　Department of Surgery, Tokyo Medial and Dental University
1-5-45 Yushima, Bunkyou-ku, Tokyo, 113-8519 JAPAN

Accepted：February 25, 2004

©2004 The Japanese Society of Gastroenterological Surgery　Journal Web Site：http://www.jsgs.or.jp/journal/