日消外会誌　37（8）：1407～1411，2004年

症例報告

胆嚢壁内動静脈奇形の併存が認められた特発性胆嚢穿孔の1例

りんくう総合医療センター市立泉佐野病院外科，同　病理*
吉川　　智　　岩瀬　和裕　　檜垣　　淳
三方　彰喜　　宮崎　　実　　井手　春樹
野中健太郎　　今北　正美*　　上池　　渉

症例は71歳の男性で，腹痛にて来院した．汎発性腹膜炎の診断にて緊急開腹手術を施行した．腹腔内に胆汁性腹水を認めた．胆嚢の体部は壊死していた．胆嚢穿孔と診断し，胆嚢摘出術を施行し，Cチューブを留置した．切除標本では，胆嚢の壁肥厚はなく，胆石は認められなかった．術後の胆道造影では結石や胆道走行異常を認めなかった．病理組織学的検索では，胆嚢壁に胆嚢炎の所見は乏しく，体部に穿孔を認め，その周辺の血管には血栓の形成ならびに動静脈奇形を認めた．動静脈奇形を伴った特発性胆嚢穿孔の本邦報告例は自験例を含めて2例であった．特発性胆嚢穿孔には末梢動静脈奇形が一因となっている症例も存在するのではないかと考えられた．

はじめに

特発性胆嚢穿孔は比較的まれな疾患であり[1)2)]，検索した限りでは過去本邦において35例が報告されているに過ぎない．特発性胆嚢穿孔の原因は不明であり，穿孔部周辺に血栓の形成が認められたものは散見されるものの，胆嚢壁内の動静脈奇形の併存が認められた症例は過去に1例が報告されているに過ぎない[3)]．動静脈奇形の併存した特発性胆嚢穿孔の1例を経験したので報告する．

症　　例

患者：71歳，男性

主訴：腹痛

家族歴：特記すべきことなし．

既往歴：心房性期外収縮，心室性期外収縮の既往に対し，ワーファリン，塩酸メキシレチン，ジゴキシンを内服している．40年前，虫垂炎にて虫垂切除術を受けた．

現病歴：平成14年7月16日，腹痛にて近医を受診した．点滴加療にて腹痛はいったん軽快したが，同年7月18日，腹痛が再燃し，当科へ紹介された．

来院時現症：血圧142/83mmHg，脈拍106/分，整．眼瞼結膜貧血なし．眼球結膜軽度黄染あり．心肺異常なし．腹部全体が板状硬であった．

血液検査所見：WBC 3,070/mm^3，CRP 10.2 mg/dl，T-Bil 3.1mg/dl，AST 22IU/*l*，ALT 15 IU/*l*，BUN 38.6mg/dl，Cr 0.8mg/d*l*，PT 45%であった．

胸部単純立位X線写真ならびに腹部単純立位X線写真では明らかな腹腔内遊離ガス像を認めなかった（**Fig. 1**）．

腹部CTでは，胆嚢壁の肥厚および胆嚢内結石像は認めなかった．胆嚢周囲に少量の腹水の貯留を認めた（**Fig. 2**）．また，右横隔膜下にも腹水を認めた（**Fig. 3**）．

以上の所見から汎発性腹膜炎の診断にて緊急手術を施行した．

手術所見：上腹部正中切開にて開腹したところ，腹腔内に胆汁性腹水を認めた．上腹部を検索すると，胃，十二指腸に穿孔は認められなかった．腹水を吸引して観察すると胆嚢体部の壊死が認められ，その部位から胆汁の漏出が認められた．胆嚢の穿孔と考えられ，胆嚢を摘出し，胆嚢管より

＜2004年2月25日受理＞別刷請求先：吉川　　智
〒591-8555　堺市長曽根町1180　国立病院機構近畿中央胸部疾患センター

Fig. 1　(A) Chest X-ray film (B) Abdominal X-ray film. Chest X-ray film and abdominal X-ray film revealed no free air.

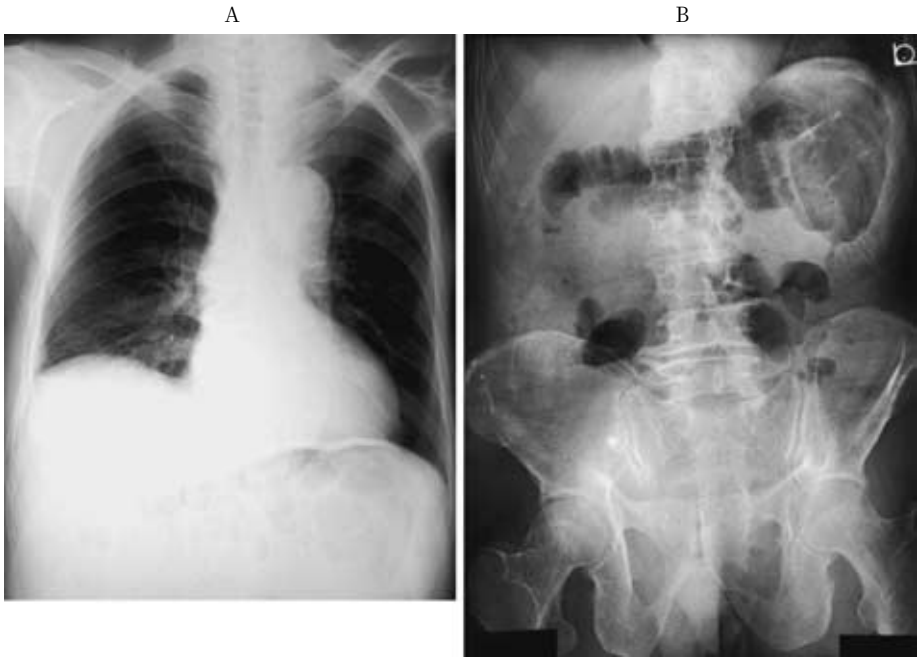

Fig. 2　Computed tomography showed ascites around the gallbladder and showed that the gallbladder wall was not thick.

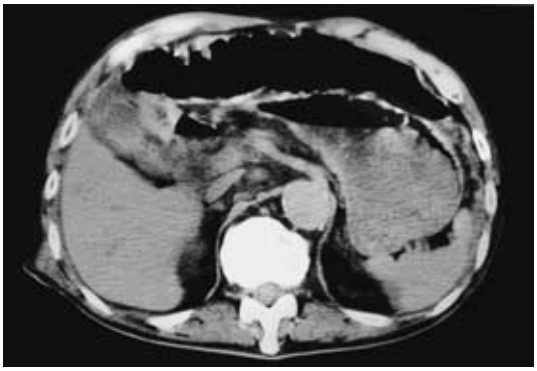

Fig. 3　Ascites was identified in the subphrenic space in computed tomography.

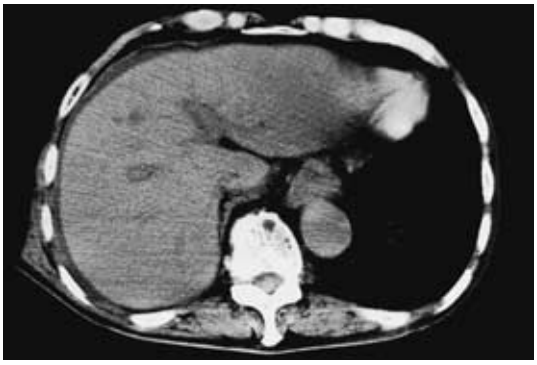

C チューブを留置した. 腹腔内を洗浄し, 左右横隔膜下，モリソン窩，ダグラス窩にドレーンを留置した.

切除標本肉眼所見：胆嚢壁の肥厚を認めなかった. 胆嚢体部に壊死を認めた. 胆嚢の粘膜面では, 体部に 5mm 大の粘膜欠損を認め，同部位が穿孔部と考えられた．その他の粘膜に炎症は認めなかった．また，結石は認められなかった(**Fig. 4**).

また，術中に認められた胆汁性腹水の細菌培養検査では Klebsiela oxytoca が検出された.

病理組織学的所見：胆嚢粘膜の大部分は正常であるが，体部に径 5mm 大の限局性の壊死領域を認めた(**Fig. 5A**). 同部分では粘膜から漿膜にかけて壊死に陥り，多数の血栓を伴って拡張した血管が集族しており，動静脈奇形の存在の可能性が示

Fig. 4 The mucosal defect of the gallbladder wall, approximately 5 mm in diameter, existed in the body portion (arrow). Aside from the defect, the mucosa showed normal appearance.

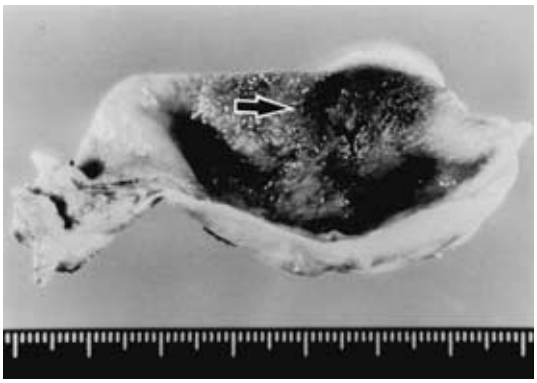

Fig. 5 (A) Histological examination revealed transmural necrosis of the gallbladder (arrow head). (B) Beneath the necrotic wall, many dilated tortuous blood vessels showed closely packed arrangement (arrow). Most of the veins were thrombosed and also one artery showed thrombotic occlusion (Elastica Van Gieson stain×10).

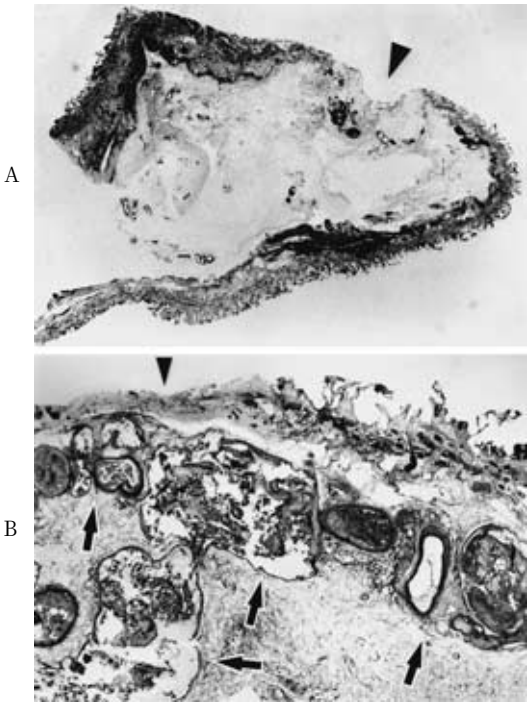

唆された(**Fig. 5B**). 局所的な循環障害による胆嚢穿孔であると考えられた.

術後胆道造影：術後第 5 病日に C チューブより胆道造影を施行した．総胆管，肝内胆管に異常を認めなかった．また結石を認めなかった.

術後経過：術後経過は良好で, 第 18 病日に退院した．術後 4 か月を経た現在，患者は愁訴なく健在である.

考　察

胆嚢の穿孔は胆石胆嚢炎の 5〜10% に認められると報告されている[1)4)]．胆嚢穿孔の原因には，胆石胆嚢炎, 外傷, 胆嚢内外の mass や寄生虫による胆道内圧の上昇，胆嚢動脈本幹の血栓や塞栓による梗塞, 膵胆管合流異常, 先天性の要因があり[5)]，これらいずれの原因にも当てはまらず，原因不明なものを特発性胆嚢穿孔と定義するのが一般的である[6)7)]．病理組織学的検索においては，非穿孔部の胆嚢粘膜の炎症が軽度であることが特徴である[8)]．また, 胆嚢穿孔部周辺の胆嚢壁内に血栓を認めた胆嚢穿孔症例も特発性として報告されている[4)6)7)9)〜15)]．自験例は，胆石を認めず，術後胆道造影で胆道走行異常を認めず，また病理組織学的にも穿孔部位以外の胆嚢粘膜はほとんど正常であったことから, 特発性胆嚢穿孔であると診断された.

特発性胆嚢穿孔の術前診断は極めて困難で，早期に診断されない場合には致死的になることがある[2)]．診断方法として腹部 CT，腹部超音波検査の有用性の報告が散見される一方，過去報告例において正確な術前診断がなされた症例は数少ない．治療は原則として手術を施行すべきである．術式は胆嚢摘出術を施行することが望ましいが，全身状態が重篤な場合や胆嚢の炎症が高度な場合は胆嚢外ろう造設術も考慮される[5)]．また, 最近では腹腔鏡下に胆嚢穿孔を診断し，胆嚢摘出術を施行し良好な術後経過であったとの報告も散見される[16)]．自験例においても術前診断は困難で，腹部所見および腹部 CT 所見より汎発性腹膜炎と診断して開腹手術を施行し，術中所見から胆嚢穿孔の診断を得た.

特発性胆嚢穿孔の本邦報告例は検索した限りでは自験例を含めて 36 例であった．年齢は 42 歳か

ら92歳，男性24例，女性12例であった．穿孔部位は不明なものを除き，底部16例，体部12例，頸部2例であった．過去に特発性胆嚢穿孔として報告された症例の穿孔の原因は不明であるが，穿孔の機序として動脈硬化による虚血性の変化，脱水，ステロイド剤の影響などの可能性がいわれている．胆嚢体部，底部での穿孔が多いのは，この部分では胆嚢動脈末梢の血管が粗で虚血が起こりやすいためではないかと推察されている[1)17)]．自験例においても体部が穿孔しており，胆嚢動脈末梢領域での虚血性変化に起因した可能性が示唆された．

過去本邦報告例35例のうち穿孔部周辺に血栓を認めたものが11例報告されている．自験例でも穿孔部位では血栓が認められた．しかし，自験例ではワーファリンを内服しており，PTが45%であったにもかかわらず血栓が形成されていた．その原因を検索すべく，病理組織学的検索を追加したところ，穿孔部位周辺に動静脈奇形の併存が強く疑われた．この動静脈奇形の併存が血栓形成の一因になったのではないかと推察される．

石井ら[3)]は胆嚢壁内に動静脈奇形を伴った特発性胆嚢穿孔例を報告している．壁内に血栓を認めなかったことから，動静脈奇形による局所循環障害が壁の変性壊死を引き起こし，穿孔の原因になったのではないかと推察している．また，動静脈奇形は脳外科領域において，出血の原因疾患としてよく知られている一方，周辺脳組織の虚血をきたす場合もある．動脈硬化のない若年者においては，動静脈奇形による血流低下が起こっても周囲組織には十分な血液供給が可能であるが，加齢とともに動脈硬化が加わった場合には，相対的に脳循環不全を起こし神経症状をきたすことがある[18)]．この機序が自験例においてもはたらいたとすれば，胆嚢壁内動静脈奇形は胆嚢穿孔の一因になりうるのではないかと考えられた．自験例では，摘出標本の病理組織像において穿孔部位と動静脈奇形病変は極めて近接していた．したがって，胆嚢壁内動静脈奇形部位周辺に血流の低下が起こり，胆嚢壁が虚血に陥り，壊死，穿孔に至った可能性があるのではないかと考えられた．

文　献

1) Roslyn J, Busutti RW：Perforation of the gallbladder：A frequentry mismanaged condition. Am J Surg **137**：307―312, 1979
2) Glenn F, Moore SW：Gangrene and Perforation of the wall of the gallbladder：a sequera of acute cholecystitis. Arch Surg **44**：677―686, 1942
3) 石井龍宏，仲田　裕，富岡窪明：胆嚢壁内AVMによると思われる特発性胆嚢穿孔の1例．日臨外会誌　**61**（増）：366, 2000
4) 小林　進，小沢弘侑，鈴木昭一ほか：胃出血性潰瘍を続発した特発性胆嚢穿孔の1例．臨外　**36**：1931―1935, 1981
5) 羽子田正喜，柿崎真吾，篠田徳三ほか：胆汁性腹膜炎をきたした特発性胆嚢穿孔の1例．外科診療　**27**：1240―1243, 1985
6) 松峯敬夫，広田英夫，嘉和知靖之ほか：胆嚢穿孔・胆汁瘻．臨外　**40**：1169―1171, 1985
7) 垣迫健二，桑原亮彦，多田　出ほか：特発性胆嚢穿孔の1例．日臨外医会誌　**55**：452―456, 1994
8) 佐伯好信，熊谷嘉隆，青木克明ほか：特発性胆嚢穿孔の1例．胆と膵　**11**：477―481, 1990
9) 尾崎敞彦，古池幸司，田中幸弘ほか：炎症性胆嚢穿孔例と特発性胆嚢穿孔例の比較検討について．胆と膵　**11**：1293―1297, 1990
10) 高宮有介，古川俊隆，本田善九朗ほか：特発性胆嚢穿孔の1治験例．日救急医会関東誌　**9**：110―111, 1988
11) 高橋孝行，三鍋俊春，森　俊雄ほか：胆嚢小動脈血栓が原因と考えられた無石性非炎症性胆嚢穿孔の1例．日消外会誌　**22**：2744―2747, 1989
12) 金子徹也，田路　了，塩田摂成ほか：特発性胆嚢穿孔の2例．日臨外医会誌　**52**：390, 1991
13) 山本隆行，加藤俊夫，竹内謙二ほか：特発性胆嚢穿孔の1例．本邦報告例の検討．日臨外医会誌　**54**：2365―2368, 1993
14) 御江慎一郎，神殿　哲，大塚一成ほか：特発性胆嚢穿孔の1例．日臨外医会誌　**56**：2677―2680, 1995
15) 笠島浩行，西沢雄介，野田頭達也ほか：微小血栓が原因と考えられた特発性胆嚢穿孔の1例．日臨外会誌　**61**：3321―3325, 2000
16) 畑　倫明，村尾佳則，則本和伸ほか：緊急腹腔鏡にて診断・治療した特発性胆嚢穿孔の1例．日臨外会誌　**63**：1773―1776, 2002
17) 長谷川誠，和田信昭，小沢邦寿ほか：特発性胆嚢穿孔の1例．日腹部救急医会誌　**18**：339―343, 1998
18) 太田富雄：脳血管障害．太田富雄，松谷雅生編．脳神経外科学（改訂8版）．金芳堂，京都，2000, p839

A Case of Idiopathic Perforation of the Gallbladder Associated with Arterio-venous Malformation

Satoshi Yoshikawa, Kazuhiro Iwase, Jun Higaki, Shoki Mikata, Minoru Miyazaki,
Haruki Ide, Kentarou Nonaka, Masami Imakita* and Wataru Kamiike
Department of Surgery and Pathology*, Rinku General Medical Center, Izumisano Municipal Hospital

A 71-year-old man was admitted to our hospital because of abdominal pain. An emergency operation was performed following the diagnosis of acute peritonitis. After laparotomy, ascites containing bile was revealed in the peritoneal cavity. Necrosis of the wall was recognized at the body of the gallbladder. Cholecystectomy and bile duct drainage through the cystic duct using a C-tube were performed. No gallbladder stone or thickening of the gallbladder wall could be recognized. Postoperative cholangiography revealed neither a stone nor any anomaly of the biliary system. Histological examination revealed necrosis of the gallbladder, associated with thrombosis and an arterio-venous malformation in the body of the gallbladder. Other parts of the gallbladder wall presented less inflammatory changes. The arterio-venous malformation might be one of the causative factors for the idiopathic perforation of the gallbladder.

Key words：idiopathic perforation, gallbladder, arterio-venous malformation

(Jpn J Gastroenterol Surg 37：1407—1411, 2004)

Reprint requests：Satoshi Yoshikawa Department of Suegery, National Hospital Organization, Kinki-chuo Chest Medical Center
1180 Nagasone-cho, Sakai City, 591–8555 JAPAN

Accepted：February 25, 2004

©2004 The Japanese Society of Gastroenterological Surgery Journal Web Site：http: //www.jsgs.or.jp/journal/