日消外会誌　37（8）：1412～1416，2004年

症例報告

肝硬変・transjugular intrahepatic portosystemic shunt 術後状態で腹腔鏡下胆嚢摘出術を施行した１例

福井大学第１外科
飯田　　敦　　石田　　誠　　片山　寛次　　山口　明夫

肝硬変症例に対する鏡視下手術の際，気腹圧による門脈血流の低下による肝機能悪化，シャント術後例では，高アンモニア血症増悪が懸念される．TIPS 術後の胆石症に対する腹腔鏡下胆嚢摘出術の報告は過去になく，安全に行いえたので報告する．「症例」50 歳の男性．「既往歴」HBV キャリア．42 歳；肝硬変，膵動静脈奇形による門脈圧亢進症に対し TIPS 施行．「現病歴」2000 年 8 月胆嚢結石症を発症し入院．「血液生化学所見」PLT 73,000/μl，PT 12.8sec，ヘパプラスチンテスト 58.4%，ZTT 16.9U，アンモニア 88μg/dl，ICG 15 分値 44%．「手術」腹壁吊り上げ法により，腹腔鏡下胆嚢摘出術を施行した．黒色石 5 個を認めた．血中アンモニア値は術後 3 日目に 112μg/dl と上昇したが軽快し術後 7 日で退院した．「結語」肝硬変・TIPS 術後，慢性肝不全症例の胆嚢結石症に対して Gasless procedure を用い合併症なく手術しえた．

はじめに

肝硬変症例に対する鏡視下手術の際，気腹圧による門脈血流の低下による肝機能悪化，シャント術後例では，シャント量増加による高アンモニア血症増悪が懸念される．肝硬変，門脈圧亢進症に対して施行される門脈大静脈シャント術の一つであるtransjugular intrahepatic portosystemic shunt（TIPS）術後例に対する腹腔鏡下胆嚢摘出術の報告は過去にない．我々は TIPS 術後の胆嚢結石症の１例に対して Gasless procedure を用いて腹腔鏡下胆嚢摘出術を行ったので報告する．

症　　例

患者：50 歳，男性

主訴：心窩部痛

家族歴：特記すべきことなし．

既往歴：HBV キャリア．42 歳；肝硬変，膵動静脈奇形による門脈圧亢進症に対し TIPS 施行．高アンモニア血症に対し通院加療中．

現病歴：2000 年 2 月より心窩部痛を認めた．CT 上胆嚢結石症の診断．8 月に再び食後の心窩部痛が出現し入院．

入院時現症：貧血，黄疸なし．表在リンパ節触知せず．腹部平坦，軟．腹水貯留を認めず．肝臓触知せず．

入院時血液生化学所見：WBC 41,000/μl，RBC 4.41×10^{6}/μl，Hb 11.7g/dl，PLT 73,000/μl，PT 12.8sec，ヘパプラスチンテスト 58.4%，BUN 6 mg/dl，Crnn 0.7mg/dl，TP 7.4g/dl，Alb 3.3g/dl，AST 25IU/*l*，ALT 23IU/*l*，ZTT 16.9U，TTT 10.8U，T-Bil 1.5mg/dl，D-Bil 0.5mg/dl，I-Bil 1.0mg/dl，ChE 2.92IU/ml，アンモニア 88μg/dl，ICG 15 分値 44%

腹部単純 X 線検査：胆嚢結石は抽出されない．右上腹部に TIPS の Metallic stent を認める．胃十二指腸動脈・背側膵動脈を塞栓させたコイルを認める．

腹部 US：腹水貯留なし．脾腫を認める．胆嚢壁肥厚なし．胆嚢内に土屋分類；堆積型 c の結石陰影を 4 コ認める[1]．Doppler US 上，TIPS 閉塞なし（**Fig. 1**）．

腹部 CT：胆嚢壁肥厚なし．胆嚢内に石灰化を

＜2004 年 2 月 25 日受理＞別刷請求先：飯田　　敦
〒910-1193　福井県吉田郡松岡町下合月 23―3　福井大学医学部第１外科

Fig. 1　US Doppler showed portal flow went through the stent into inferior vena cava.

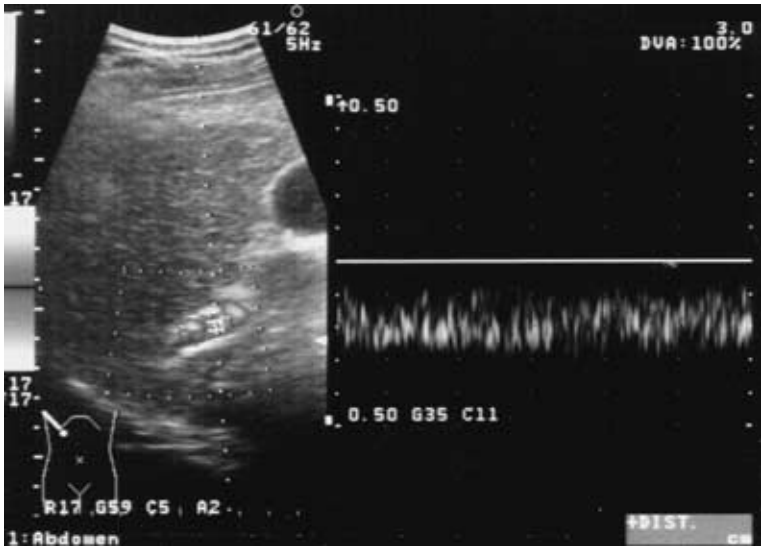

Fig. 2　CT scan showed calculi in the gall bladder and metallic stent of TIPS（Transjugular intrahepatic portosystemic shunt）.

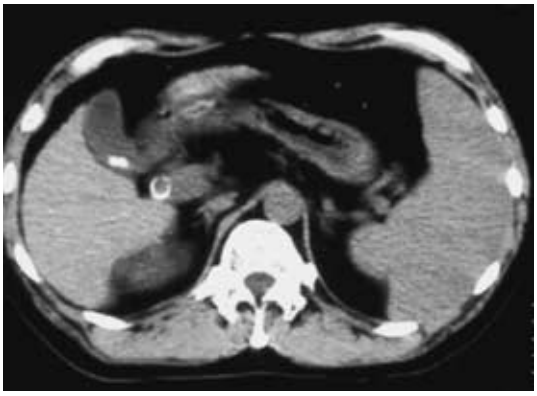

Fig. 3　ERCP showed radiolucent lesions of calculi in the gall bladder.

伴った結石像．総胆管拡張なし．明らかな静脈瘤を認めなかった. TIPS の Stent を門脈―下大静脈間に認める（**Fig. 2**）.

ERCP：総胆管拡張なし, 透亮像なし. 胆嚢内に径 5mm の透亮像 4 コを認めた（**Fig. 3**）.

術前診断：肝硬変, Child B[2]．門脈圧亢進症, 十二指腸静脈瘤に対して行った TIPS 術後状態．胆嚢結石症（黒色石）.

以上の診断で手術を施行した．開腹手術の既往がなく腹腔鏡下手術の適応と考えられた．気腹圧による門脈血流の減少および肝機能増悪，気腹圧

Fig. 4　Laparoscopic cholecystectomy was performed by gasless procedure using Laparo-lift. Liquid crystal monitor was placed in front of the surgeon for good hands-eyes coordination.

Fig. 5　Gall bladder had adhesion to the omentum. There was no varices around the gall bladder. The surface of the liver showed macronodular surface.

Fig. 6　The resected specimens were shown. The mucosa of the gall bladder showed chronic inflammatory change. There were four black stones in the gall bladder.

によるシャント量増加による高アンモニア血症が懸念されたため，Gasless procedure を選択した．

手術所見：ラパロリフトによる腹壁吊り上げ法により，腹腔鏡下胆嚢摘出術を施行した．著明な肝硬変を認めた．胆嚢周囲の線維性癒着が顕著であった．胆嚢周囲に静脈瘤は認めなかった．胆嚢頚部から Calot の三角部は胆嚢炎によると思われる線維性の癒着を認め，慎重に剥離した．胆嚢管の canulation が困難で術中胆道造影は施行しなかった．術中の循環動態は安定していた．肝床より滲出性の出血を 200g 認めた．止血を確認し，洗浄後ドレーンを留置．手術時間 150 分．摘出した胆嚢内に 3-4mm 大の黒色石 4 個を認めた（**Fig. 4〜6**）．

術後経過：1POD；食事開始．2POD；ドレーン抜去．3POD；血中アンモニア 112μg/dl．5POD；血中アンモニア 87μg/dl と低下．安定して経過し，術後 7 日で退院した．

考　　察

TIPS は経静脈的に interventional radiology のテクニックを用いて，下大静脈―門脈間に肝臓内で交通させ，Metallic stent を留置し門脈血を大循環系に流れるようにするシャント手術である．門脈圧亢進症，特に内視鏡的に治療しえない食道以外の静脈瘤を有する症例に有効で，自験例は肝硬変・門脈圧亢進症に加え膵動静脈奇形を合併し，十二指腸静脈瘤を発症していたため TIPS を施行されていた．

TIPS の長期予後に関しては，高アンモニア血症出現による肝性脳症，TIPS 閉塞による腹水出現，静脈瘤再燃が報告されているが，自験例は安定して経過，社会生活を営んでおり，胆嚢結石症の手術により病状改善が期待できた[3)4)]．

門脈―大静脈シャント症例に対する気腹の影響については過去に報告がなく不明な点が多いが，

気腹圧による門脈血流の低下，さらに高圧では体循環の低下も報告されており，気腹圧による肝機能低下，シャント量増大による高アンモニア血症の増悪も懸念される．

肝硬変症例に対する気腹による門脈血流低下については，気腹圧により術中 doppler US により門脈血流低下を認めるとの報告があり，高度の肝硬変症例に対しては気腹を避けることが望ましいと考える[5]．

腹壁吊り上げ法に代表される Gasless procedure は，CO2 を必要としないのみならず，気腹圧がかからないため前述の門脈血流低下が起こらず，門脈―大静脈シャントが存在しても影響がないと考えられる．一方で，気腹法に比べ，十分な術野の確保，組織剥離の容易さ，微細な出血の抑制などが若干劣り，術野展開の工夫や，特に自験例のように血液凝固能低下例では慎重な剥離操作が必要である．自験例では，術野を得るためラパロリフトによる腹壁吊り上げに加えスネークリトラクターを用いて十二指腸を背側へ圧排する操作が必要であった．また，慎重に剥離を進め，明らかな胆嚢床損傷を認めなかったにも関わらず，約 200g の出血を認めた．

肝硬変症例に対しての胆道手術に関しては，肝機能の悪化を考慮し慎重であるべきであるが Child B までの症例は胆嚢摘出術の適応があるといわれている．近年，肝硬変症例に対しても腹腔鏡下胆嚢摘出術を行う施設が多くなってきており，気腹下での鏡視下手術の報告もある[6)~8)]．しかしながら，自験例は Child-Pugh B の肝硬変症例で門脈圧亢進症に対するシャント術後状態であり，門脈血流・体循環血流の変化を抑え，低侵襲で手術を遂行するには Gasless procedure が安全で有効であったと考えられる．

TIPS 非施行例の肝硬変症例であっても，全身麻酔が可能であれば腹部手術は可能であるが，TIPS 施行例では，さらに門脈圧が低下しており静脈瘤からの出血のリスクが低いと考えられる．しかしながら，周術期の循環動態の変化に伴う高アンモニア血症も懸念される．過去の報告例を検索すると，TIPS を置いた状態で腹部手術を行った症例は 10 例に過ぎない．内訳は結腸切除術 4 例，胃切除術・腎摘術各 2 例，stoma 閉鎖術・腹部大動脈瘤手術各 1 例である[9)~11)]．2003 年 11 月現在で我々の検索しえた範囲では TIPS を置いて腹腔鏡下手術を行った報告は TIPS の減圧効果不十分であった血管郭清の 1 例のみであった[12)]．自験例では US doppler で stent の血流があり，静脈瘤再燃がなく，シャント効果がある状態で鏡視下手術を施行した症例であり，前例がなかった．いまだ十分な報告，検討はないが，Gasless procedure を用いることにより，肝硬変，TIPS 留置後の症例に対して，安全に腹腔鏡下胆嚢摘出術が施行しえたと考えられた．胆摘後は肝機能もほぼ安定し早期に社会復帰し，術後約 3 年の現在も著変を認めていない．

文　献

1）土屋幸浩，大藤正雄，矢澤孝文ほか：超音波による胆石の種類の診断．胆と膵　**7**：1483―1491, 1996

2）Pugh RNH, Murray-Lyon IM, Dawson JL et al：Transection of the esophagus for bleeding oesophageal varices. Br J Surg **60**：646―649, 1973

3）高橋　祥，高橋　稔，高田弘一ほか：アルコール性肝線維症をともなった Budd-Chiari 症候群による難治性腹水に対して TIPS が有用であった 1 例．日消病会誌　**99**：1085―1091, 2002

4）楢原義之，金沢秀典，長田祐二ほか：難治性腹水に対する経頚静脈的肝内門脈大循環短絡術（TIPS）の長期治療成績．日消病会誌　**99**：474―482, 2002

5）高木純人，金子弘真，田村　晃ほか：肝硬変患者における炭酸ガス気腹の門脈血流に及ぼす影響．日消外会誌　**34**：75―82, 2001

6）島田　裕，佐々木章，旭　博史ほか：肝硬変合併例に対する腹腔鏡下胆嚢摘出術．手術　**55**：999―1003, 2001

7）日本内視鏡外科学会：内視鏡外科手術に関するアンケート調査―第 6 回集計結果報告―．日鏡外会誌　**7**：479―494, 2002

8）Bloch RS, Allaben RD, Walt AJ：Cholecystectomy in patients with cirrhosis. Arch Surg **120**：669―672, 1985

9）Haskal ZJ, Scott M, Rubin RA et al：Intestinal varices：treatment with the transjuglar intrahepatic portosystemic shunt. Radiology **191**：183―187, 1994

10）Azoulay D, Buabse F, Damiano I et al：Neoadju-

vant transjugular intrahepatic portosystemic shunt：a solution for extrahepatic abdominal operation in cirrhotic patients with severe portal hypertension. J Am Coll Surg **193**：46—51, 2001
11) Peter G, Damiel SP, Tamer E：Transjugular intrahepatic portosystemic shunt for portal decompression before abdominal and retroperitoneal surgery in patients with severe portal hypertension. J Clin Gastroenterol **34**：489—490, 2002
12) Danis J, Gruenwald M, Krieg J：Laparoscopic Sugiura procedure for conditioning of the blood stream through TIPSS in cirrhotic patient. Initial experience. Hepatogastroenterology **47**：1205—1207, 2000

Laparoscopic Cholecystectomy for the Liver Cirrhosis Patient with Transjugular Intrahepatic Portosystemic Shunt—Report of A Case—

Atsushi Iida, Makoto Ishida, Kanji Katayama and Akio Yamaguchi
First Department of Surgery, Fuculty of Medicine, University of Fukui

In laparoscopic surgery on patients with liver cirrhosis, intraperitoneal pressure adversely affects the portal blood flow. The transjugular intrahepatic portosystemic shunt (TIPS) effectively relieves portal hypertension. Encephalopathy by hyperammonemia or portal hypertension, however depends on shunt flow. We report a case of laparoscopic cholecystectomy used for liver cirrhosis in a patient with cholecystolithiasis using TIPS. A 42-year-old man with liver cirrhosis admitted recurrent cholecystolithiasis was treated using TIPS for his portal hypertension and duodenal varicosity 8 years earlier. Laboratory data showed the followings : Hb 11.7 g/dl, PLT 73,000/μl, PT 12.8 sec, AST 25IU/*l*, ALT 23IU/*l*, ZTT 16.9U, TTT 10.8U, ammonia 88μg/dl and ICG 15min 44%. Gasless laparoscopic cholecystectomy was done safely without adversely affecting portal blood flow. Despite serum ammonia of 112μg/dl peaking on postoperative day（POS）3, he was discharged on POD 7. The patient has been well in the 3 years since surgery. This is, the first report to our knowledge, of laparoscopic cholecystectomy treated using TIPS. The gasless procedure and/or a porto-systemic shunt appears useful in treating patients with liver cirrhosis.

Key words：TIPS, liver cirrhosis, laparoscopic cholecystectomy

〔Jpn J Gastroenterol Surg 37：1412—1416, 2004〕

Reprint requests：Atsushi Iida　First Department of Surgery, Faculty of Medicine, University of Fukui
23-3 Shimoaizuki, Matsuoka, Yoshida-gun, Fukui, 910-1193 JAPAN

Accepted：February 25, 2004

©2004 The Japanese Society of Gastroenterological Surgery　Journal Web Site：http://www.jsgs.or.jp/journal/