日消外会誌　37（8）：1417～1422，2004年

症例報告

管腔内超音波検査，経口胆道鏡が術式選択に有用であった粘液産生胆管癌の１例

徳島県立三好病院外科，同　消化器科*，徳島大学医学部第１病理**

兼田　裕司　　余喜多史郎　　山口　剛史　　宮内　隆行
倉立　真志　　矢田　清吾　　堀江　貴浩*　　銭　　志栄**
廣川　満良**　佐野　寿昭**

管腔内超音波検査（intraductal ultrasonography；以下，IDUS），経口胆道鏡（peroral cholangioscopy；以下，POCS）が術前診断ならびに術式選択に有用であった粘液産生胆管癌の１例を経験したので報告する．症例は75歳の女性で，腹痛を主訴に近医を受診し，閉塞性黄疸の診断で当科紹介となり入院した．ERCPで主乳頭開口部の開大，粘液の排出を認め，総胆管内に粘液による陰影欠損を認めた．IDUSで前区域枝分岐部に粘膜の不整，肥厚をみとめ，深達度mと診断した．POCSで腫瘍の存在部位の確認，表層進展度の評価を行い，擦過細胞診で腺癌と診断された．以上の結果から，前区域枝分岐部に限局した深達度mの粘液産生胆管癌と診断し，肝外胆管切除術，肝管空腸吻合術を施行した．病理組織検査では大きさ1.5×1.0cm，深達度mの乳頭腺癌で，手術根治度はAであった．術後１年２か月が経過した現在，明らかな再発は認めず生存中である．

はじめに

粘液産生胆管癌は多量に産生される粘液，緩徐な発育，表層拡大進展を特徴とした腫瘍である[1)2)]．現在，術前診断としては，経皮経肝胆道鏡（percutaneous transhepatic cholangioscopy；以下，PTCS）により腫瘍の存在部位，表層進展度を診断し，肝切除を中心とした根治術を施行するのが主流となっている[3)4)]．今回，我々は管腔内超音波検査（intraductal ultrasonography；以下，IDUS），経口胆道鏡（peroral cholangioscopy；以下，POCS）を用いて，非侵襲的に粘液産生胆管癌の存在部位，深達度，表層進展度を診断し，これらの検査が術式選択に有用であった症例を経験したので報告する．

症　例

患者：75歳，女性

＜2004年２月25日受理＞別刷請求先：兼田　裕司
〒778-0005　徳島県三好郡池田町字シマ815―2　徳島県立三好病院

主訴：腹痛

家族歴：特記すべきことなし．

既往歴：狭心症，高血圧症

現病歴：平成14年５月下旬に腹痛が出現．３日後に腹痛が増強し，発熱（38.8℃）を認めたため近医を受診した．腹部CT検査で閉塞性黄疸と診断され当院に紹介された．

入院時現症：身長158cm，体重44kg，眼球結膜，皮膚に黄染を認めた．腹部は平坦，軟で右季肋部に圧痛を認めた．

入院時血液検査所見：WBC，CRPの上昇，胆道系酵素上昇，直接ビリルビン優位の総ビリルビン値上昇を認めた（**Table 1**）．

入院時超音波検査所見：胆嚢は腫大し，壁肥厚，胆泥を認めた．

入院時CT所見：胆嚢の腫大，壁肥厚と肝内胆管，総胆管拡張（12mm）を認めた．

以上より急性胆嚢炎，胆管炎と診断した．同日，経皮経肝胆道ドレナージ（percutaneous transhe-

Table 1　Laboratory data on admission

WBC	13,000 /mm^3	LDH	261 IU/*l*
RBC	406 × 10^4 /mm^3	ALP	546 IU/*l*
Hb	12.2 g/dl	γ-GTP	267 IU/*l*
Ht	35.4 %	Amylase	34 IU/*l*
Plt	14.7 × 10^4 /mm^3	P-Amylase	15 IU/*l*
		BUN	21 mg/dl
AST	61 IU/*l*	Cr	1.5 mg/dl
ALT	75 IU/*l*		
T-Bil	6.9 mg/dl	CRP	17.4 mg/dl
D-Bil	4.9 mg/dl		
TP	6.1 g/dl	CEA	3.2 ng/ml
Alb	3.7 g/dl	CA19-9	54.5 U/ml

Fig. 1　Abdominal enhanced CT
Abdominal enhanced CT showed the dilated intrahepatic bile duct and common hepatic duct（a～d）. The thickness and enhancement of the wall and the mass of the bile duct were not revealed.
CHD：Common hepatic duct, Ant.：Anterior segmental bile duct, Lt.：Left hepatic bile duct, RHA：Right hepatic artery, PV：Portal vein.

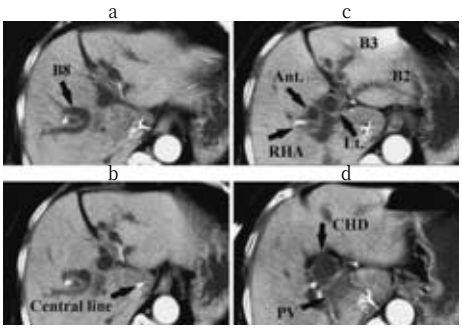

patic cholangiodrainage；以下，PTCD）を施行する予定であったが，処置前にショック状態となったため，経皮経肝胆嚢ドレナージ（percutaneous transhepatic gallbladder drainage；以下，PTGBD）を施行した．

造影 CT 所見：PTGBD tube よりのドレナージは良好であったが，肝内胆管，総胆管の拡張を認めた．明らかな胆管壁肥厚，濃染変化，腫瘍像は認められなかった（**Fig. 1**）．

ERCP 所見：主乳頭開口部の開大，粘液排出を認めた（**Fig. 2a**）．総胆管内に多量の粘液によると思われる陰影欠損を認めた．肝内胆管末梢の造影は不良で，胆管の解剖に関する有用な情報は得られなかった（**Fig. 2b**）．

Fig. 2　Endoscopic retrograde cholangiopancreatography（ERCP）
During ERCP, a widely open ampulla of Vater with an extrusion of mucoid material was observed (a). ERCP revealed the dilatation of the common bile duct and movable shadow defects (arrow head) consistent with mucoid material（b).

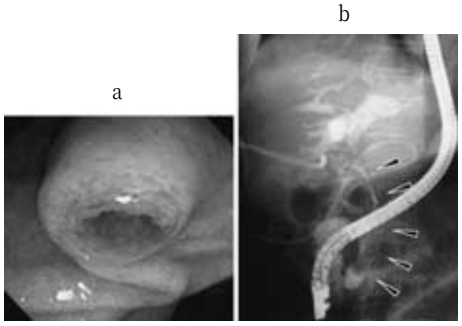

Fig. 3　3D drip infusion cholecystocholangiography-CT（3D DIC-CT）
The posterior segmental bile duct was joined to the left bile duct, but not to the anterior segmental bile duct.
CHD：Common hepatic duct, Ant.：Anterior segmental bile duct, Post.：Posterior segmental bile duct.

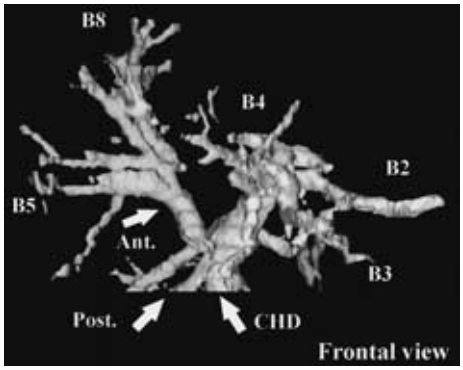

3D DIC-CT 所見：後区域枝は前区域枝と合流せず，前区域枝背側より左肝管に合流するという形式をとっていた（**Fig. 3**）．

IDUS 所見：プローブ（OLYMPUS 社製 UM-3R 20MHz）を前区域枝分岐部に挿入すると（**Fig.**

Fig. 4　Intra-ductal ultrasonography（IDUS）
Cholangiography showed the ultrasonic probe（arrow）inserted into the bifurcation of the anterior segmental bile duct along the guide wire（a）. The ultrasonic image showed the asymmetry (arrow) of the hyperechoic layer（first layer）. The boundary between the hyperechoic layer (first layer) and the hypoechoic layer（second layer）was clear（arrow head）and the hypoechoic layer was preserved. It suggested that the tumor was located in the mucosal layer（first layer）(b).
GB：Gallbladder.

a　　b

4a), 約 1/4 周にわたって粘膜の不整, 肥厚を認めた．第 1 層の高エコー層と第 2 層の低エコー層の境界は明瞭であり，深達度 m と診断した（**Fig. 4 b**）．左肝管，総肝管，総胆管に壁の不整は認めなかった．

POCS 所見：ファイバースコープ（OLYMPUS 社製 CHF-BP30 外径 3.1mm）を前区域枝分岐部に挿入した. 不整な血管を伴う乳白色の粘膜を認め, 同部位からの擦過細胞診で腺癌と診断された．左肝管，総肝管，総胆管に粘膜，血管の不整は認められず，顆粒状粘膜は認められなかった．

超音波検査所見：明らかな腫瘍像を認めなかった．

血管造影検査所見：腫瘍血管，腫瘍濃染像，血管の偏位は認められなかった．

以上の画像所見，細胞診の結果から，前区域枝分岐部に限局した深達度 m の粘液産生胆管癌と診断し，肝外胆管切除術，肝管空腸吻合術の方針とした．

手術所見：肝表面は平滑で，腫瘍の露出を認めなかった. 総胆管は約 2cm に拡張していた. また, 肝十二指腸間膜内のリンパ節に腫脹は認めなかった．総胆管を切開し胆管内の粘液，胆汁を腹腔内に散布しないよう慎重に吸引しながら，胆道鏡（cholangioscopy；以下, CS）と IDUS を施行した．CS により前区域枝分岐部に約 1.5cm にわたって存在する乳頭状の腫瘍を認めた（**Fig. 5**）．腫瘍より肝側の前区域枝，左肝管，後区域枝，総胆管の検索も進めたが，腫瘍，血管の不整，顆粒状粘膜は認めなかった．IDUS で前区域枝分岐部に乳頭状のエコー像を認めたが，第 1 層の高エコー層と第 2 層の低エコー層の境界は明瞭であり，右肝動脈，門脈への浸潤は認めず，深達度 m と診断した（**Fig. 6a，b**）. CS と同様に他の部位の検索も進めたが，粘膜の不整を認めなかった．術中超音波検査, IDUS，CS において切除予定範囲の前区域枝, 左肝管分岐部に尾状葉枝を認めず，前区域枝，左肝管分岐部露出時にも肉眼的に尾状葉枝を認めなかった．また，IDUS による壁内深達度診断は m であり，肝実質への直接浸潤を疑う所見を認めなかったため，尾状葉切除をはじめとする肝切除術を施行せず，予定どおり肝外胆管切除術，肝管空腸吻合術の方針とした．胆管切離断端と腫瘍との

Fig. 5　Cholangioscopy（on operation）
Cholangioscopy showed the papillary tumor measuring 15 mm in size in the bifurcation of the right anterior segmental bile duct. Tumors, turtuous vessels, and granular mucosa were not detected in the left hepatic bile duct and intrahepatic bile ducts distal to the tumor.
Lt.：Left hepatic bile duct, Ant.：Anterior segmental bile duct.

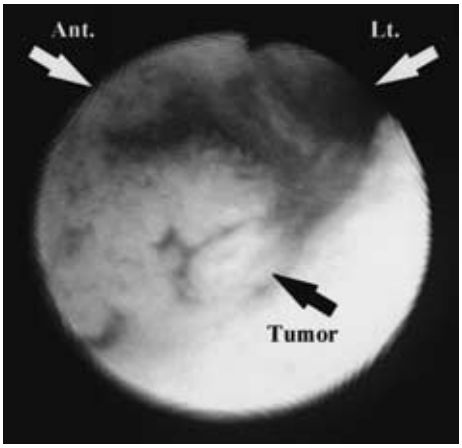

Fig. 6　IDUS（on operation）
IDUS showed the papillary ultrasonic image in the bifurcation of the anterior segmental bile duct（a）. The boundary between the hyperechoic layer（first layer）and the hypoechoic layer（second layer）was clear, and the hypoechoic layer was preserved（b）.
RHA：Right hepatic artery, PV：Portal vein, 1st：First layer, 2nd：Second layer, 3rd：Third layer.

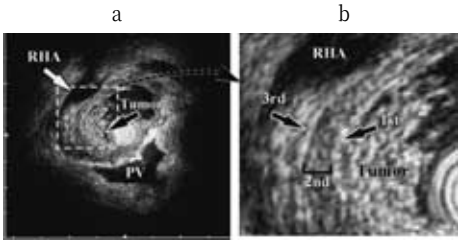

Fig. 7　Gross findings of the resected specimen
The resected specimen showed a papillary tumor measuring 15×10mm in size in the bifurcation of the right anterior segmental bile duct that was covered with mucin（a）. The resected margin was free from carcinoma invasion（map）. The tumor grew papillary（b）.
CHD：Common hepatic duct, CBD：Common bile duct, Ant.：Anterior segmental bile duct, Lt.：Left hepatic bile duct, CD：Cystic duct.

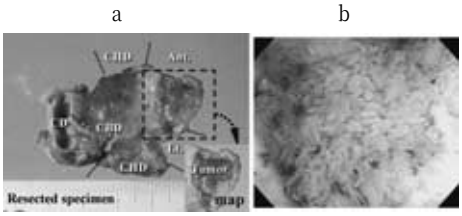

距離をできるかぎり保つために，肝実質内の前区域枝を分岐部より肝側 2.5cm の部位まで剥離し，2.0cm の部位で切離した．肉眼上，腫瘍との距離は 5mm 保たれていた．左肝管は分岐部で切離し，総胆管は膵上縁で切離した．CS で残存胆管内に腫瘍の遺残がないことを確認後，肝管空腸吻合術を施行した．術中迅速病理診断で各断端に悪性所見は認められなかった．

胆道癌取扱い規約第 4 版[5]による手術所見は Bcr，rp，S_0，$Hinf_0$，H_0，$Ginf_0$，$Panc_0$，Du_0，

Fig. 8　Microscopic findings of the resected specimen
The tumor was a papillary adenocarcinoma and existed in the bifurcation of the right anterior segmental bile duct（a）. It remained localized in the mucosal layer, and the fibromuscular layer was preserved（b）. The tumor cells were columnar in type and grossed papillary. A hyperchromatic and fusiform nuclear（arrow）was obtained（c）.
m：mucosal layer, fm：fibromuscular layer, ss：subserosal tissue



PV_0，A_0，P_0，N（－），M（－），T1，D1，Stage I，DM_0，HM_0，EM_0，Cur A であった．

切除標本肉眼所見：前区域枝分岐部に 1.5×1.0 cm 大の乳頭状腫瘍を認め，表面には粘液が付着していた（**Fig. 7a**）．

切除標本近影：腫瘍は絨毛状に増生していた（**Fig. 7b**）．

病理組織学的所見：腫瘍は乳頭腺癌で右前区域枝分岐部に限局し，粘膜内に留まり，線維筋層は保たれていた（**Fig. 8a，b**）．胆管切離断端に異型上皮は認められなかった．腫瘍細胞は高円柱状であり，染色質に富む紡錘形の核を有していた（**Fig. 8c**）．

胆道癌取扱い規約第 4 版[5]による組織学的所見は pat Bcr，m，$hinf_0$，$ginf_0$，$panc_0$，du_0，pv_0，a_0，n（－），hm_0，dm_0，em_0，adenocarcinoma，pap，med，INFα，ly_0，v_0，pn_0 で stage I であった．

術後経過：RTBD tube による瘻孔からの術後胆道鏡検査では肝管空腸吻合部に明らかな腫瘍の遺残，粘液は認められなかった．術後 7 日目の CEA，CA19-9 はそれぞれ，2.3ng/ml，32.7U/ml と低下し，術後 64 日目には 1.4ng/ml，28.8U/ml とさらに低下した．術後 65 日目で軽快退院され，

術後1年2か月が経過した現在，明らかな再発は認めていない．

考　察

本症例では腫瘍径が小さく，腹部造影CTをはじめとする通常の放射線学的検査では腫瘍の存在部位の同定が困難であったが，IDUSにより腫瘍の存在部位を同定することができ，深達度の評価も可能であった．IDUSにおいて胆管壁が3層に描出される場合，内腔側の高エコー層（第1層）は境界エコーおよび粘膜層，低エコー層（第2層）は線維筋層および外膜層，外側の高エコー層（第3層）は漿膜下層および漿膜に対応するとされている[6)7)]．IDUSの壁内深達度，脈管浸潤，壁外浸潤の診断における正診率は高く[8)]，本症例における深達度診断も病理組織学的診断と合致しており術前診断として有用であった．また，POCS，術中CSによる腫瘍の存在部位の確認，表層進展度の診断は胆管切除範囲の決定に有用であった．IDUS，POCS，術中CS，の診断により，肝切除を伴わない縮小手術が可能であった．肝門部に存在する粘液産生胆管癌に対し，肝切除を伴わず，肝外胆管切除術による根治術が可能であった症例は，我々が検索した範囲では報告されていない．また，本邦において深達度mの症例は現在12例報告されているが[9)]，リンパ節転移陽性の報告例はなく，第1群のリンパ節郭清のみで十分と思われる．

粘液産生胆管癌は胆管内の粘液のため，ERCPで胆管の解剖に関する有用な情報を得ることは困難であり[1)3)]，本症例でも同様であった．ERCPは逆行性に造影剤を注入するため，胆管下流に存在する粘液が胆管上流に流れ込み肝内胆管末梢が閉塞する．その結果，肝内胆管末梢が造影されず胆管の解剖を把握することが困難であり，腫瘍による途絶と粘液による閉塞との鑑別が困難である．本症例ではDIC-CTによって肝内胆管末梢が造影され，胆管解剖に関する情報を得ることができた．DIC-CTでは，胆管内に分泌された造影剤が胆汁，粘液とともに肝内胆管末梢から総胆管に流れたため，胆管全体が造影されたものと思われる．粘液部は陰影欠損として認められた．最近ではMRCPの有効性も報告されている[10)]．

通常の胆管癌ではERCP，POCS，PTCSによる検査が一般的であり，最近ではEUS，IDUSによる深達度評価も普及しつつある[11)~13)]．一方，粘液産生胆管癌では，PTCD施行後瘻孔を漸次拡大し，PTCSにより腫瘍の存在部位，表層進展度を診断し，胆管造影，生検を施行するのが主流となっている[3)4)]．しかし，PTCSにより胆管内に存在する癌細胞が腹腔内へ散布される可能性があり，PTCD瘻孔部再発の報告もある[2)14)]．また，瘻孔作成に伴う合併症，治療開始までの待機期間の延長といった問題点も抱えている[15)]．一方，POCSはPTCSに比べて非侵襲的に検査を行うことができ，上述のようなPTCSに伴う問題は生じない[14)16)]．本症例では，急性胆嚢炎，胆管炎に対する処置としてPTGBDを施行した．しかし，癌細胞が腹腔内に散布される可能性を考慮すると，経内視鏡的治療の方が望ましいと思われる．現在のところ有効な治療法の報告はなく，今後新たな治療法の確立が望まれる．

粘液産生胆管癌の発育は緩徐であり，適切な根治的治療を施行することにより，予後は期待できると考えられている[3)]．IDUS，POCS，DIC-CTを中心に非侵襲的な検査を施行し，瘻孔部再発，腹膜播種を防ぎ，根治的治療を進めることによりさらなる長期予後が期待できるものと思われる．

本論文の要旨は2003年7月，第58回日本消化器外科学会総会（2003年7月，東京）にて報告した．

文　献

1）Nimura Y：Staging of biliary carcinoma：cholangiography and cholangioscopy. Endoscopy **25**：76―80, 1993
2）梛野正人，二村雄次，早川直和ほか：粘液産生胆管癌の臨床病理学的研究．日外会誌 **91**：695―704, 1990
3）Sakamoto E, Hayakawa N, Kamiya J et al：Treatment strategy for mucin-producing intrahepatic cholangiocarcinoma：value of percutaneous transhepatic biliary drainage and cholangioscopy. World J Surg **23**：1038―1044, 1999
4）長谷川洋，二村雄次，早川直和ほか：経皮経肝胆道鏡検査（PTCS）により術前診断できたbiliary cystadenocarcinomaの1例．日消外会誌 **16**：1380―1383, 1983
5）日本胆道外科研究会編：胆道癌取扱い規約．第4

版．金原出版，東京，1997
6）Tamada K, Kanai N, Ueno N et al：Limitation of intraductal ultrasonography in differentiating between bile duct cancer in stage T1 and stage T2：in-vitro and in-vivo studies. Endoscopy **29**：721―725, 1997
7）三好広尚，乾　和郎，芳野純治ほか：胆道癌の進展度診断と IDUS・3D-IDUS の役割. 消画像　**4**：335―340, 2002
8）Tamada K, Inui K, Menzel J et al：Intraductal ultrasonography of the bile duct system. Endoscopy **33**：878―885, 2001
9）大塚裕一，野家　環，田原宗徳ほか：無症状で発見された粘液産生肝内胆管癌の1例．日消外会誌　**35**：527―531, 2002
10）黒川幸典，蓮池康徳，辻仲利政ほか：粘液産生肝内胆管癌の1例．日消外会誌　**33**：620―624, 2000
11）二村雄次, 神谷順一, 早川直和ほか：PTCS による表層拡大型胆管癌の診断．腹部画像診断　**6**：333―345, 1986
12）坂本英至，二村雄次，神谷順一ほか：肝門部胆管癌に対する胆管上流側切除範囲―PTBD 造影および PTCS による進展範囲診断―．日消外会誌　**30**：2069―2073, 1997
13）黒川城司，桂巻　正，平田公一ほか：肝門部胆管癌症例の術式決定に IDUS が有用であった1例．胆道　**13**：102―107, 1999
14）磯谷正敏，二村雄次，早川直和ほか：粘液産生を伴う表層拡大型肝内胆管癌の1例．日消外会誌　**19**：710―713, 1986
15）浜本哲郎，大久保美智子，三浦直也ほか：経口胆管鏡で早期診断した粘液産生を伴う肝内胆管癌の1例．消内視鏡　**44**：1089―1094, 2002
16）宇田憲司，成末允勇，金　仁洙ほか：急性膵炎を繰り返した粘液産生胆管腺腫の1例．日臨外会誌　**59**：1098―1103, 1998

A Case of Mucin-Producing Cholangiocarcinoma Diagnosed by Intraductal Ultrasonography and Peroral Cholangioscopy

Yuji Kaneda, Shiro Yogita, Takeshi Yamaguchi, Takayuki Miyauchi, Masashi Kuratate, Seigo Yada, Takahiro Horie*, ZR Qian**, Mitsuyoshi Hirokawa** and Toshiaki Sano**
Department of Surgery and *Gastroenterology, Tokushima Prefectural Miyoshi Hospital
**Department of Pathology I Tokushima University, School of Medicine

We report a case of mucin-producing cholangiocarcinoma in which POCS and IDUS were useful in preoperative diagnosis and treatment selection. A 75-year-old woman with abdominal pain was admitted with a diagnosis of obstructive jaundice. ERCP showed a widely open ampulla of Vater with an extrusion of mucin and mucinous filling defects in a dilated common bile duct. IDUS showed an asymmetrical hyperechoic layer in the bifurcation of the right anterior segmental bile duct, which we believed to be limited to the mucosal layer. We confirmed its location and assessed the longitudinal tumor spread by POCS, diagnosed as adenocarcinoma by brush biopsy. We diagnosed the tumor as mucin-producing cholangiocarcinoma localized to the bifurcation of the right anterior segmental bile duct and the mucosal layer. Histologically, the 15×10 mm tumor remained localized in the mucosal layer. Curative surgery was successful. The patient remains asymptomatic and tumor-free a year and 2 months after surgery.

Key words：mucin-producing cholangiocarcinoma, intraductal ultrasonography, peroral cholangioscopy

〔Jpn J Gastroenterol Surg 37：1417―1422, 2004〕

Reprint requests：Yuji Kaneda　Department of Surgery, Tokushima Prefectural Miyoshi Hospital
815-2 Shima, Ikeda-cho, Miyoshi-gun, Tokushima, 778-0005 JAPAN

Accepted：February 25, 2004

©2004 The Japanese Society of Gastroenterological Surgery　Journal Web Site：http://www.jsgs.or.jp/journal/