日消外会誌　37（8）：1423～1427，2004年

症例報告

リンパ節転移を伴ったインスリノーマの１例

国立東静病院外科
村瀬　勝俊　　島本　　強　　近藤　哲矢
杉本　琢哉　　尾関　　豊

症例は57歳の男性で，1998年頃から冷汗，倦怠感を認めていた．2002年11月当院を受診し低血糖を指摘された．空腹時血糖値は35mg/dlで，血中インスリン値（IRI）は19.8μU/ml，C-peptideは4.9ng/mlと軽度上昇していた．腹部CTでは膵尾部に15mm大の乏血性腫瘤を認め，また脾門部リンパ節の腫大を認めた．選択的動脈内カルシウム負荷テストでは脾動脈が陽性であった．膵尾部インスリノーマの診断で膵部分切除術を施行した．手術時に脾門部リンパ節転移が判明し，周囲リンパ節の郭清と脾摘術を追加した．術中迅速IRI測定で原発巣切除後にIRIは正常化したが，リンパ節郭清の前後では変動はなかった．病理組織学的に腫瘍は膵内分泌腫瘍でインスリンに陽性であった．術後IRIは正常化し低血糖症状も改善した．術後10か月の現在，再発徴候は認めていない．

はじめに

インスリノーマは90%が良性で単発あり，10%前後が悪性である[1]．治療は核出術が標準術式とされるが[2]，他の膵内分泌腫瘍と同様に，腫瘍の局在診断と遺残のない手術が重要である．腫瘍の完全摘出を確認するために，術中に血中インスリン値（以下，IRIと略記）を測定し判定する報告がある[3]．比較的まれなリンパ節転移を伴ったインスリノーマに対し術中迅速IRI測定を行い切除した1例を経験したので報告する．

症　　例

患者：57歳，男性

主訴：冷汗，倦怠感

家族歴：特記すべきことなし．

既往歴：特記すべきことなし．

現病歴：1998年頃から冷汗，倦怠感を自覚していた．近医を受診し低血糖を指摘されていたが治療はされなかった．症状が続くため2002年11月中旬当院を受診した．

入院時現症：体格，栄養中等度．結膜に貧血，黄疸なし．腹部は平坦，軟で腫瘤を触知しなかった．

血液検査成績：空腹時血糖（BS）が35mg/dlと低値を示し，IRIは19.8μU/mlと軽度上昇していた．IRI/BSは0.57と高値であった．C-peptideも4.9ng/mlと上昇していた．75gOGTTではグルコース負荷後も血糖値の上昇を認めなかった（**Table 1**）．

腹部造影CT所見：膵尾部末端に径約15mm

Table 1　Laboratory data on admission

WBC	3,600	/mm³	BUN	16	mg/dl
RBC	412 × 10⁴	/mm³	Cr	0.59	mg/dl
Hb	12.8	g/dl	Na	140	mEq/l
Ht	38.5	%	K	3.8	mEq/l
Plt	15.0	/mm³	Cl	103	mEq/l
			FBS	35	mg/dl ↓
TP	8.0	g/dl	IRI	19.8	μU/ml ↑
Alb	4.2	g/dl	C-peptide	4.9	ng/ml ↑
T.Bil	0.6	mg/dl	CEA	2.6	ng/ml
GOT	20	IU/l	CA19-9	2.3	U/ml
GPT	6	IU/l			
ALP	256	IU/l	【75gOGTT】		
LDH	189	IU/l	pre	45	mg/dl ↓
γGTP	7	mU/ml	60’	48	mg/dl ↓
AMY	207	IU/l	120’	70	mg/dl ↓

＜2004年2月25日受理＞別刷請求先：村瀬　勝俊
〒411-8611　静岡県駿東郡清水町長沢762―1　国立東静病院外科

Fig. 1　Enhanced CT showed a low density mass, 15 mm in size, in the tail of pancreas（arrow）.

Fig. 2　Enhanced CT showed a mass, 8mm in size, at the splenic hilum（arrow）.

大の辺縁不整で膵実質と比べ造影効果に乏しい腫瘤を認めた（**Fig. 1**）．また，retrospective に見ると脾門部に径 8mm 大の腫瘤影を認めた（**Fig. 2**）．

腹部血管造影検査所見：膵内および膵周囲に腫瘍血管増生や腫瘍濃染像は認めなかった．また，血管造影時施行した選択的動脈内カルシウム負荷テスト（selective arterial calcium injection test：以下，SACI と略記）では脾動脈が陽性であった（**Table 2**）．

以上から，膵尾部インスリノーマの診断で 2003 年１月下旬手術を施行した．

手術所見：開腹すると膵尾部末端から尾側に突出する形で径約 20mm の硬い腫瘍を認めた．術中超音波では径約 20mm の境界明瞭で内部不均一な低エコー腫瘤であった．また，カラードップラーで腫瘍は血流に乏しかった．その他の膵内に明らかな腫瘍は認めなかった．

Table 2　Selective arterial calcium injection test

	AIPD	PSPD	ASPD	SA
Pre	15.1	15.7	11.6	5.1
30	41.4	13.3	23.0	225.6
60	49.0	13.3	14.5	2,335.6
100	56.2	16.0	10.7	2,561.6
(sec.)				(μU/ml)

IRI　3～17 μU/ml　AIPD：anterior inferior pancreaticoduodenal artery　PSPD：posterior superior pancreaticoduodenal artery　ASPD：anterior superior pancreaticoduodenal artery　SA：splenic artery

膵部分切除術を施行し腫瘍を摘出した．その後に周囲を観察すると脾門部 10 番に径約 1cm 大に腫大したリンパ節を触知した．これをサンプリングし術中迅速病理検査に提出したところ，腫瘍細胞の転移を認めた．このため 9 番，10 番，11 番のリンパ節郭清と脾摘出術を追加した．

術中に腫瘍摘出の確認のため動脈血の迅速 IRI 測定を行った．腫瘍切除前の IRI は 35.8μU/ml と高値であった．腫瘍切除後でリンパ節サンプリング前とリンパ節郭清後の IRI はそれぞれ 7.4 μU/ml で 7.3μU/ml でともに正常範囲内であった．

切除標本肉眼所見：腫瘍は径 23×17mm，割面は黄褐色充実性で比較的均一な腫瘍であった（**Fig. 3**）．

病理組織学的検査：腫瘍は円形の核と比較的淡明な細胞質を有する islet cell 類似の腫瘍細胞の増生から構成されていた．一部ではロゼット様の配列構造を呈していた．腫瘍細胞は比較的核の異型に乏しいものの，一部では脂肪組織への浸潤像を呈していた（**Fig. 4**）．免疫染色では chromogranin-A，synaptophysin に陽性で，インスリンに陽性を示した（**Fig. 5**）．グルカゴン，膵ポリペプタイド，ソマトスタチンは陰性であった．追加郭清した 10 番のリンパ節の１個に同様の所見を認め，2 個のリンパ節転移を伴うインスリノーマ

Fig. 3　Cut surface of the resected specimen showed the tumor measuring 23×17mm in size.

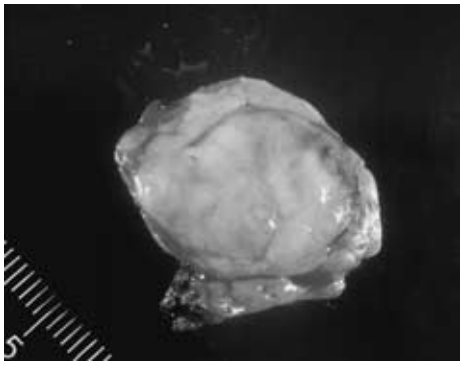

Fig. 4　Histological examination of the tumor revealed the proliferation of small, islet cell like cells. The tumor cells are arranged in solid nests with occasional rosette like appearance. (HE stain×200)

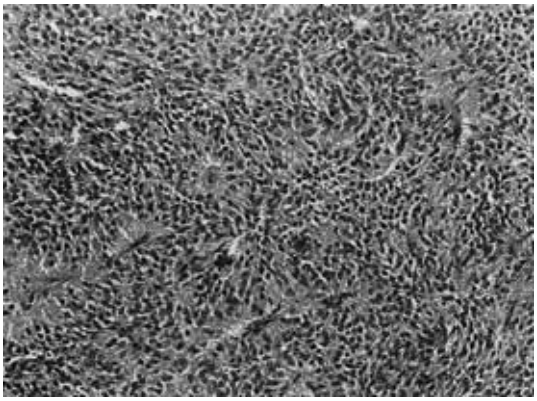

Fig. 5　Immunohistochemically, the tumor cells were positive for insulin. (insulin stain×400)

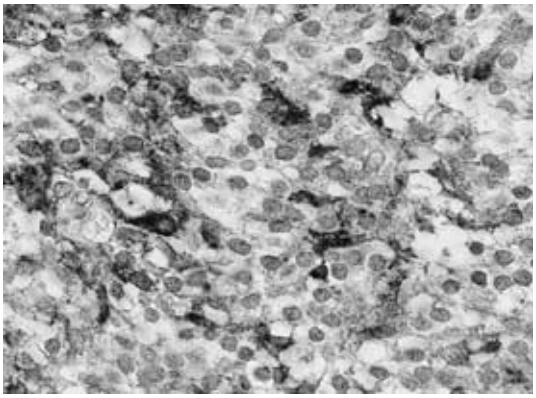

Fig. 6　Histological examination of the lymph node at splenic hilum revealed metastatic islet cells. (HE stain×40)

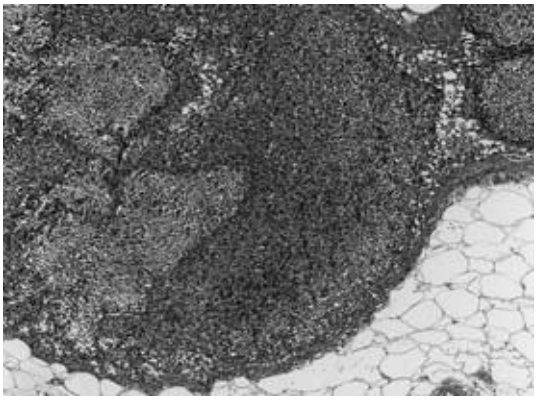

と診断した（**Fig. 6**）.

術後 IRI は正常化し, 低血糖症状も改善した. 術後 10 か月の時点で再発徴候は認めていない.

考　察

インスリノーマは 90% が良性で単発あり, 10% 前後が悪性である[1]. Soga ら[4]はインスリノーマの 14.2% に悪性を認めると報告している. 転移率は 7.2% で, その中でリンパ節転移は 50.9%, 肝転移は 70.2% と報告している.

インスリノーマは治療に際しその局在診断が重要である. CT, MRI, 血管造影などの画像診断に加え SACI が重要で総合的な診断が必要とされる[5]. インスリノーマをはじめ膵内分泌腫瘍は一般的に多血性とされるが, 自験例は乏血性であり, CT で原発巣は指摘できたが, リンパ節転移は術前に指摘できなかった. 血管造影で腫瘍は指摘できなかったが SACI で脾動脈が陽性であり, 局在診断に有用であった. その他, 膵内分泌腫瘍の原発巣, および転移巣の検索にはソマトスタチン受容体シンチが有用である[6]との報告もあるが, インスリノーマではソマトスタチン受容体の発現率が低く診断率が劣るとされる[7].

また, 手術の際は腫瘍が完全に摘出できたか否かの判定が重要である. これまでは術中超音波に

よる多発病変の検索[8]や術中の経時的血糖測定法[9]が行われてきた．しかし，術中の血糖値は麻酔や手術侵襲による血液中のepinephrine，cortisol，glucagonなどのホルモンの影響をうけるため，血糖値の変動のみでは判断できないといわれている[10]．これに対し迅速IRI測定が可能になり[11]，術中にIRIを測定することで残存腫瘍の有無を確認する報告がみられる[3]．自験例でも腫瘍の完全摘出を確認するために腫瘍摘出の前後でIRIを測定した．宗岡ら[3]は術中経カテーテル的に門脈血を採取し，門脈血のIRIを測定しているが，同時に測定された動脈血のIRIも門脈血のIRIとほぼ同レベルで推移しており，自験例では動脈血のIRIを測定した．腫瘍摘出後のIRIは転移のあるリンパ節が遺残しているのもかかわらず正常化し，またリンパ節郭清後も変動はみられなかった．自験例では術前のインスリン値もあまり高くなかったこと，原発巣に比べリンパ節転移巣の腫瘍の容積が小さかったことが，IRIに反映されなかった原因と思われる．術中迅速IRIの測定は重要な検査であるがそれだけにとらわれず，術中の十分な観察が重要と思われた．

自験例の術式に関して，リンパ節転移が判明した時点で膵尾部切除を追加するか迷ったが，術中超音波で膵内に病変が認められなかったことから膵の追加切除は行わず，脾摘除と周囲リンパ節郭清のみを行った．術後10か月の現在再発徴候は認めていないが，今後も厳重な経過観察が必要と思われる．

文　献

1）Grant CS：Gastrointestinal endocrine tumours. Baillieres Clin Gastroenterol **10**：645―671, 1996

2）Mullan MH, Gauger PG, Thompson NW：Endocrine tumours of the pancreas；review and recent advances. Aust N Z J Surg **71**：475―482, 2001

3）宗岡克樹，塚田一博，黒崎　功ほか：インスリノーマの術中局在診断．日消外会誌　**34**：150―154, 2001

4）Soga J, Yakuwa Y：Pancreatic endocrinomas：A statistical analysis of 1857 cases. J Hepatobiliary Pancreat Surg **1**：522―529, 1994

5）Brown CK, Barlett DL, Doppman JL et al：Intraarterial calcium stimulation and intraoperative ultrasonography in the localization and resection of insulinomas. Surgery **122**：1189―1194, 1997

6）Slooter GD, Mearadji A, Breeman WAP et al：Somatostatin recepter imaging, therapy and new strategies in patients with neuroendocrine tumors. Br J Surg **88**：31―40, 2001

7）Zimmer T, Stolzel U, Bader M et al：Endoscopic ultrasonography and somotostatin receptor scintigraphy in the preoperative localization of insulinomas and gastrinomas. Gut **39**：562―568, 1996

8）Boukhman MP, Karam JM, Shaverj et al：Localization of insulinomas. Arch Surg **134**：818―823, 1999

9）Katz LB, Aufses AH, Rayfield E et al：Preoperative localization and intraoperative glucose monitoring in the management of patients with pancreatic insulinoma. Surg Gynecol Obstet **163**：509―512, 1986

10）Tsagrakist S, Kaskarelis J, Malagari C et al：Reginalization of occult pancreatic insulinomas with the arterial stimulation venous sampling（ASVS）technique. Clin Endocrinol **47**：753―757, 1997

11）笹隈富治子，長谷川恭一，石川　治ほか：血中インスリンの迅速測定法の開発とインスリノーマ摘出術における局在診断への応用．臨病理　**38**：1267―1272, 1990

A Case of Insulinoma with Lymph Node Metastases

Katsutoshi Murase, Tsuyoshi Shimamoto, Tetsuya Kondo,
Takuya Sugimoto and Yutaka Ozeki
Department of Surgery, Tosei National Hospital

A 57-year-old man reporting cold sweats and general fatigue since about 1998 was found a November 2002 checkup to have hypoglycemia. His fasting blood sugar was 35mg/dl and the blood insulin level（IRI）and C peptide slightly elevated. Enhanced CT showed a low-density mass, 15mm mass in the tail of the pancreas and swollen lymph nodes at the splenic hilum. A selective arterial calcium injection test suggested that the tumor was fed by the splenic artery. Based on a tentative diagnosis of insulinoma of the tail of the pancreas, we conducted surgery. The tumor in the tail of the pancreas necessitated partial resection of the pancreas. At the operation, lymph nodes at the splenic hilum were swollen, and intraoperative pathological examination indicated lymph node metastasis. Lymph node dissection and splenectomy were then done. IRI was monitoring intraoperatively. The IRI was normalized after primary lesion resection, but no change was seen before and after lymph node dissection. Histological examination of the tumor suggested an endocrine cell tumor. Immunohistochemically, tumor cells were positive for insulin. The pathological diagnosis was insulinoma with lymph node metastasis. After surgery, blood insulin normalized and the patient remains symptom-free.

Key words：insulinoma, lymph node metastasis, intraoperative IRI monitoring

〔Jpn J Gastroenterol Surg 37：1423—1427, 2004〕

Reprint requests：Katsutoshi Murase Department of Surgery, Tosei National Hospital
762-1 Nagasawa, Shimizu-cho, Sunto-gun, Shizuoka, 411-8611 JAPAN

Accepted：February 25, 2004

©2004 The Japanese Society of Gastroenterological Surgery Journal Web Site：http://www.jsgs.or.jp/journal/