日消外会誌　37（8）：1433～1437，2004年

症例報告

脾梗塞を合併した浸潤性粘液性膵嚢胞腺癌の１例

京都第二赤十字病院外科，同　病理部*

飯塚　亮二　竹中　温　泉　浩　藤井　宏二
井川　理　宮田　圭悟　柿原　直樹　松村　博臣
斉坂　雄一　永田　昭博*

52歳の女性で，平成13年6月頃昼頃突然左側腹部から背部痛出現し近医を受診した．CTおよび腹部超音波検査にて膵尾部に4cm大の膵嚢胞を認め当院消化器科に紹介された．上腹部造影CT検査で，脾上極の梗塞とそれに連続して膵尾部から脾門部にかけて辺縁に造影効果のある嚢胞性腫瘤を認め，膵尾部腫瘍による脾梗塞と診断し手術を施行した．開腹所見は膵尾部から脾門部において硬い腫瘤を触知した．脾上極は嚢胞を形成し腫瘤と一塊となっていたため，膵尾部脾合併切除を行った．病理検査は膵尾部の嚢胞性膵癌で，脾動脈分枝内に腫瘍浸潤を認めた．またその末梢で脾は虚血性変化を示しており，嚢胞性膵癌による脾梗塞と診断された．膵疾患による脾合併症は比較的まれであり，脾梗塞を合併する事は極めてまれである．今回我々は脾梗塞を合併した浸潤性粘液性膵嚢胞腺癌の１例を経験したので報告した．

はじめに

膵疾患による脾合併症は比較的まれであり，脾梗塞を合併することは極めてまれである[1]．今回，著者らは脾梗塞を合併した浸潤性粘液性膵嚢胞腺癌の１例を経験したので，文献的考察を加え報告する．

症　例

患者：52歳，女性

主訴：腹痛

既往歴：特記すべきことなし．

家族歴：特記すべきことなし．

現病歴：平成13年6月23日昼頃突然左側腹部から背部痛を認め近医受診した．上腹部造影CT検査および腹部超音波検査にて膵尾部に4cm大の膵嚢胞を認めたため当院消化器科に紹介された．入院後精査にて膵嚢胞および脾梗塞を認め，手術目的で当科転科となった．

現症：血圧145/85mmH　体温36.5℃ 意識清明，眼球結膜，皮膚に黄疸や貧血など認めなかった．腹部は平坦で軟，左上腹部に軽度の圧痛を認めるものの腫瘤は触知しなかった．

臨床検査成績：外来受診時の緊急血液検査ではWBC 11,000/mm^3，RBC 387×10/mm^3，Hb 11.7 g/dl，Ht 35.3%，Plts 20.8×10/mm^3，CRP 1.35，AMY 135IU/L，CA19-9 116IU/ml，CEA 1.7ng/mlと軽度の白血球の上昇と腫瘍マーカーの上昇は認めたが，膵酵素の上昇は認めなかった．

腹部超音波検査：受診時当初の超音波検査では脾門部および脾外側に嚢胞を認めた．嚢胞は多房性で，内部エコーは不均一であった．同年8月の超音波検査では嚢胞の増大を認めた．

腹部CT所見：造影CTの早期相では脾上極の梗塞巣とそれに連続して膵尾部から脾門部にかけて辺縁の嚢胞壁に造影効果の有る嚢胞性腫瘤を認めた．脾上極には嚢胞を認めた（**Fig. 1a**）．脾門部の嚢胞壁は肥厚しており，造影CTの平行相では膵実質と同程度のdensityを呈した（**Fig. 1b**）．

腹部血管撮影：脾門部の血管は頭側に圧排され狭窄像を認めた．腫瘍は膵尾部にありhypovascularであった（**Fig. 2a**）．静脈相では脾静脈を認めず，側副血行路が造影された（**Fig. 2b**）．

＜2004年2月25日＞別刷請求先：飯塚　亮二
〒602-8026　京都市上京区釜座通丸太町上がる春帯町355―5　京都第二赤十字病院外科

ERCP所見：膵管に狭窄は認めなかったが，尾部で途絶していた（**Fig. 3**）.

以上より膵嚢胞腫瘍による脾梗塞と診断し，手術を施行した.

手術所見：青白色手拳大嚢胞を膵尾部に認め，脾上極は嚢胞を形成し腫瘤と一塊となっていた．また脾上極は横隔膜と強固に癒着していた．手術は膵尾部，脾合併切除を施行した.

Fig. 1　a：First phase of enhanced abdoninal CT scan showed a cystic lesion of the pancreas tail with enhanced wall and a infarction of the lienal apex continuously.
b：Second phase showed iso density pancreas body.

a

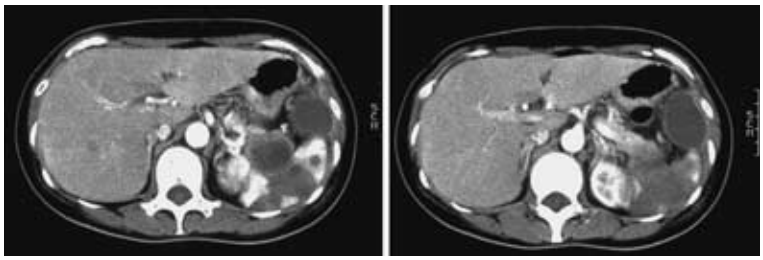

b

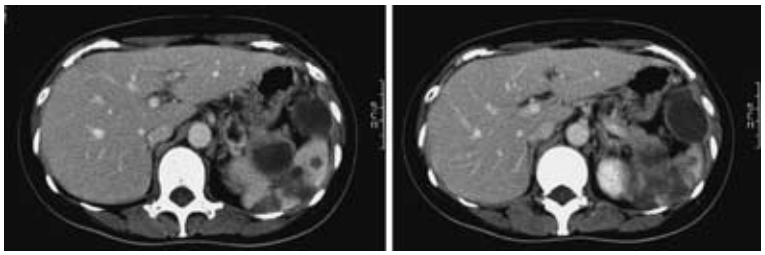

Fig. 2　a：Abdominal angiography showed an avascular area in the spleen and the conpression and the stenosis of the splenic artery.　b：In venous phase of angiography the splenic vein could not seen, but the collateral circulation was well contrasted.

a　　b

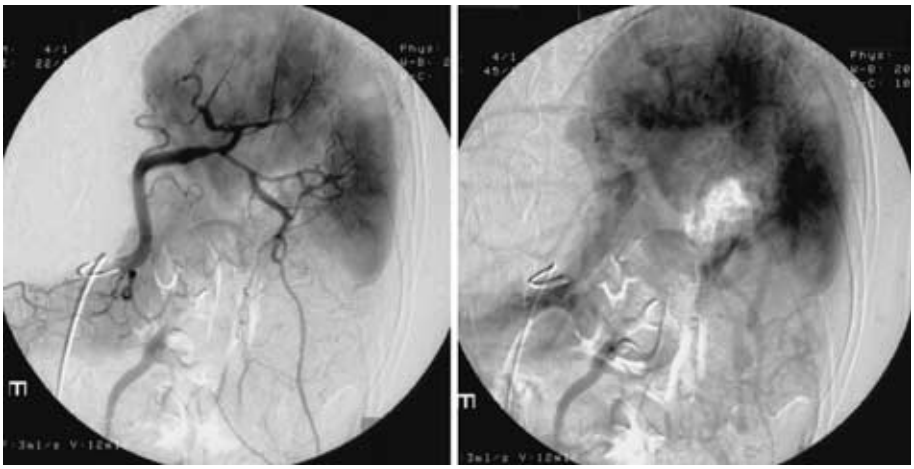

切除標本肉眼的所見：膵尾部に 15×25×12cm の単房性嚢胞を認めた．割面では，嚢胞壁は肥厚し内腔への乳頭状増殖を呈しており，内容液は粘調で淡黄色を呈していた．脾上極に梗塞と梗塞内の出血を認め，また梗塞内に嚢胞性変化を伴っており，一部壊死を起こし脱落している部分を認める．脾下極は正常であった（**Fig. 4a，b**）．

Fig. 3　Endoscopic retrograde pancretography revealed the disruption of the pancreas duct without dilatation.

病理学的所見：豊富な粘液を持った高円柱状の腫瘍細胞が，乱れた環状構造と乳頭構造をつくり浸潤性に発育しており，また卵巣様間質をも認めた．腫瘍は脾動脈周囲にびまん性に浸潤しており，血管内に腫瘍浸潤を認め腫瘍塞栓か，あるいは脾動脈狭窄が生じ，脾梗塞を合併したと考えられた．

以上より，腫瘍は膵尾部嚢胞性膵癌で，脾動脈分枝内に腫瘍浸潤を認め，その末梢で脾は虚血性変化を示しており，浸潤性粘液性嚢胞腺癌による脾梗塞と診断された Stage IV（**Fig. 5a b c d**）．

術後経過：術後経過順調にて 20 病日目に退院した．

考　察

脾梗塞はそれほどまれではなく，無症状であることもあるが約半数は上腹部の痛みを訴えるものも少なくない[2]．原因は心疾患[3]，骨髄線維症[4]，白血病[5]などによる血液疾患に伴う血栓，全身性エリテマトーデス，マラリアなどの血管炎による血栓，膵炎，膵腫瘍，血管造影の合併症による脾動脈の閉塞，脾動脈瘤や脾腫大による相対的虚血などが挙げられる[6]．以上のごとく全身疾患以外で

Fig. 4　a：Macroscopic view of the resected specium The tumor is 15×25×12cm in size.　b：Cut surface presents yellow solid. The cyst wall was thick, Mucinous fluid consist in the cyst.

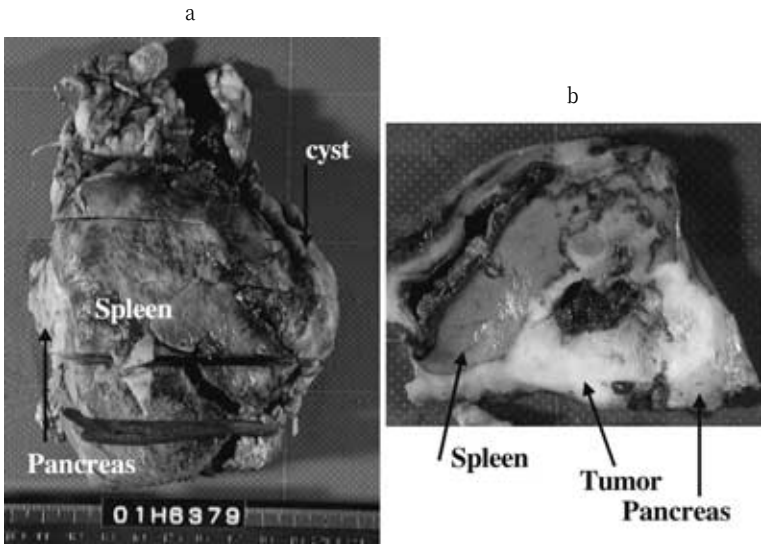

Fig. 5　a：b：Hisological findings showed invasive ductal carcinoma of pancrease and infarction of the spleen due to tumor embolism.（H,E×25,×100）　c：Hisological findings showed tumor embolism（H,E×100）　d：Hisological findings showed the densely cellular fibrous（ovarian like）storome.（H,E×100）

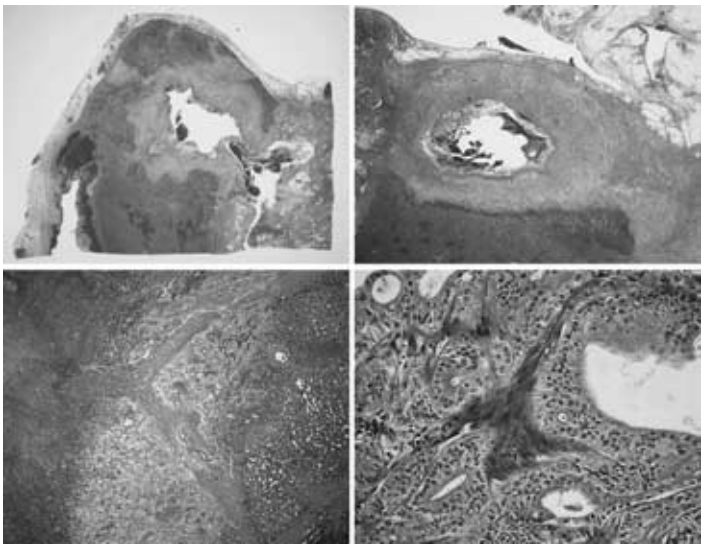

は膵臓疾患の影響を受けている．これは脾の血管は解剖学的に膵後面に直接接すること，また脾被膜が脾の血管系を包む腹膜と連続し，さらに膵前面を覆うため膵臓疾患の影響を受けやすいとされる[7]．しかし，膵癌に脾梗塞の報告が少ない理由は膵体尾部の膵癌に脾梗塞は容易に脾動脈に浸潤を来すが，発達した中膜に阻まれて浸潤に時間を要して脾動脈の閉塞が徐々に起こるため，短胃動脈や胃大網動脈からの側副血行路が発達して脾は虚血から逃れることが多いとされている[8]．その反対に膵炎では炎症が急速に脾動脈に波及して側副血行路が発達するまえに血栓を形成し脾虚血を来すと考えられる．当症例においては脾動脈周囲に癌がびまん性に浸潤したために脾梗塞をきたしたと考えられた．

また，嚢胞性腺癌はわが国の統計によると全膵癌の約2.5%に当たる発生頻度をしめしている[9]．膵体部あるいは尾部に好発し，50歳代の女性に多く見られると報告されている[10]．症状は腹部腫瘤触知，上腹部痛，体重減少，貧血が見られることが多いとされている．血管造影では血管の圧排，偏位がありそのなかで血管の豊富なtumor stainを呈することが特徴である．さらに血管壁の侵触像，A-V Shuntなどがあれば診断の確定が高いとされている[11]．本症例においては，CTにて嚢胞壁の肥厚や，造影効果を認めていたが，血管撮影にて血管に圧排と狭窄を認めたものの，腫瘍はhypovasuculaであり，膵嚢胞腺癌と診断するにいたらなかった．

膵嚢胞腺癌の予後は比較的よいとされており Hodgkinsonら[12]は治癒切除例の5年生存率を68%，Warrenら[13]は42.9%と報告している．再発例はリンパ節転移が少なく，大半が肝転移を有すると言われている．しかし西村ら[14]は肝転移を認め閉塞性黄疸をきたした症例に対しても，5FUのContinous Low Dose InfusionにMMC，CDDP，Epi-ADRを併用した化学療法にて良好な経過を得たと報告している．

本症例のように嚢胞性膵癌により脾梗塞をきたした症例は検索した限りでは過去に高岡ら[1]の1例のみであった．

文　献

1) 高岡善人，田口久雄，棟久龍夫：膵嚢胞膵癌，脾梗塞．日臨　**35**：696―697, 1977
2) Goerg C, Schwerk WB：Splenic infaraction. Sonographic patterns, diagnosis, follow up, and complications. Radiology **174**：803, 1990
3) Mahapatra PK, Agarwal JB, Chopra P：Systemic thrombolism in rheumatic heart disease. Jpn Heart J **21**：773, 1983
4) 檜山英三，三好信和，児玉　節ほか：急性腹症として発症した脾梗塞の１例．外科診療　**26**：643, 1984
5) 酒井輝文，真島康雄，酒見泰介ほか：脾梗塞の超音波所見．日超音波医会　**43**：95, 1983
6) 藤川光弘，今西好正，増岡雅子ほか：各種脾臓病変の画像診断．外科　**54**：1515―1523, 1992
7) Hasting OM, Jain KM, Khademic M et al：Intrasplenic pancreatic pseudocyst complicating severe acute pancreatitis. Am J Med **69**：182―186, 1978
8) Cohen BA, Mitty HA, Mendelson DS：Computed tomography of splenic infaraction. J Comput Assist Tomogr **8**：191, 1984
9) 大柳治正，奥村修一，齊籐洋一：膵癌の統計―全国集計から―病理と臨　**5**：965―971, 1987
10) Alvores-saavedra J, Angeles-angeles A, Nadji M et al：Mucinous cystadenocarcinoma of the panceas. Morphologic and immunocytochemical observations. Am J Surg Pathol **11**：11―20, 1987
11) Abrams RM, Beranbaum ER, Beranbaum SL et al：Angiographic studies of benign and malignant cystadenoma of the pancreas. Radiology **89**：1028, 1967
12) Hodgkinson DJ, ReMine WH, Weiland LH：A clinicopathologic study of 21 case of pancreatic cystadenocarcinoma. Ann Surg **188**：679―684, 1978
13) Wareen KW, Hardy KJ：Cystadenocarcinoma of the pancreas. Surg Gynecol Obstet **127**：738―802, 1978
14) 西村重彦，林　宏輔，東　一也ほか：化学療法に比較的反応した膵嚢胞腺癌の１例．住友病医誌　**19**：79―83, 1992

A Case Report of the Pancreatic Cystadenocarcinoma with Splenic Infarction

Ryouji Iizuka, Atsushi Takenaka, Hiroshi Izumi, Kouji Fujii, Osamu Ikawa, Keigo Miyata, Naoki Kakihara, Hiroomi Matsumura, Yuichi Saisaka and Akihiro Nagata*

Department of Surgery, Kyoto Second Red Cross Hospital

Department of Pathology, Kyoto Second Red Cross Hospital*

We report a case of pancreatic cystadenocaricinoma with splenic infarction. A 52-year-old woman seeking emergency treatment for back pain developed from the left flank was diagnosed with a 4 cm cyst in the pancreas tail by CT and ultrasonography. She reported frequent pain while scanned as an outpatient. Laboratory data showed inflammation and anemia during abdominal pain seizures, but no rise in tumor markers or amylase concentration. We found a peripherally enhanced cystic lesion from the pancreas body to the splenic hilum and a low density area at the upper spleen in CT. We diagnosed it as splenic infarction caused by the cystic pancreas tail tumor. Because laparotomy findings showed a hard mass at the pancreas tail and the infarction at the apex of the spleen could not be separated, we conducted distal pancreatosplenectomy. Histological by the resected specimen showedpancreatic cyctadenocarcinoma with splenic infarction.

Key words：splenic infarction, cystadenocarcinoma

〔Jpn J Gastroenterol Surg 37：1433―1437, 2004〕

Reprint requests：Ryouji Iizuka　Department of Surgery, Kyoto Second Red Cross Hospital
Kamanza Marutamachi, Kamigyo-ku, Kyoto, 602-802 JAPAN

Accepted：February 25, 2004

©2004 The Japanese Society of Gastroenterological Surgery　Journal Web Site：http://www.jsgs.or.jp/journal/