日消外会誌　37（8）：1443～1446，2004年

症例報告

動静脈奇形様脾内動静脈拡張を呈した１例

綾部協立病院外科，京都大学医学部核医学画像診断学*
十倉　正朗　　川﨑　　繁　　山本　　憲*

門脈圧亢進症状がなく動静脈奇形様形態を呈した脾動静脈血管拡張症例を経験した．症例は起立時めまいなどにて受診．血性腹水がみられた．血管造影にて脾動脈の脾門部での動脈狭窄とその直後での動脈瘤，脾内動静脈血管拡張蛇行を認めた．脾静脈の拡張や静脈瘤はなく，造影開始から脾静脈描出までの時間は正常であった．循環動態から①先天性動静脈奇形がもともとあり，後に脾動脈狭窄が起こり，門脈圧亢進が改善された，②動脈狭窄後血管拡張が脾内静脈まで及んでいった，③門脈圧亢進，門脈血流増加で動静脈拡張・瘤形成がもたらされたが，動脈狭窄により門脈圧亢進が改善した，などが考えられた．若年期動静脈奇形様症状がなかったこと，肝疾患や脾周囲静脈瘤がないことから２番目の機序が有力と考えられた．近年動脈瘤破裂に対して侵襲が少なく効果的な動脈塞栓術が用いられ本症例も同手技を用い症状の改善を得た．

はじめに

貧血と腹腔内出血を契機に脾門部脾動脈瘤と脾内外動静脈奇形様の珍しい拡張・蛇行を呈した血管病変症例を経験した．脾門部での動脈硬化性狭窄にて脾や門脈血流量がコントロールされていると考えられ門脈圧亢進症状はなかったが，動静脈奇形以外に原発性門脈圧亢進症に伴う脾内血管拡張や post-stenotic-dilation 機序が考えられた．脾内血管形態や脾門脈循環が興味あると思われた．

症　例

症例：74 歳，男性

既往歴：35 歳時，胃切除術

現病歴：2002 年 9 月 29 日初診．受診 3～4 日前から顔色や口唇色不良，起立時めまいなどの症状があり受診した．痴呆状態がみられた．

現症：眼球結膜やや貧血気味．血圧 78/60 mmHg と低下．不整なし．呼吸音良好．心雑音なし．腹部はやや緊張，緊満ぎみであった．四肢筋力低下を認めた．

血液検査所見：腎機能障害，貧血，血小板減少とプロトロンビン時間，APTT 時間の延長，FDP の上昇など凝固線溶系の異常を認めた．腎機能障害や血小板減少は輸液負荷など保存的療法にて改善が見られた（**Table 1**）．

上腹部内視鏡所見：胃切除後（Billroth II 法で再建）．残胃には異常なし．十二指腸 Vater 乳頭部対側に II 型腫瘤を認めた．生検では Brunnner

Table 1　Laboratory data on admission

GOT	24 IU/L	T-Chol	114 mg/dl
GPT	16 IU/L	HDL	35 mg/dl
LDH	208 IU/L	Na	136 mEq/L
ALP	169 IU/L	K	4.5 mEq/L
γ-GTP	23 IU/L	Cl	99 mEq/L
CHE	2,246 IU/L	Ca	8.6 mg/dl
S-Amy	43 IU/L	P	4.5 mg/dl
CPK	161 IU/L	BUN	25 mg/dl
T-Bil	2.5 mg/dl	CRN	2.0 mg/dl
TP	6.7 g/dl	UA	9.8 mg/dl
CRP	17.4 mg/dl	BS	100 mg/dl
WBC	14,200 /mm^3	PT	12.7 sec 67 %
RBC	313 × 10^4 /mm^3	APTT	42 sec
Hgb	8.3 g/dl	Fibrinogen	486 mg/dl
Ht	26.8 %	FDP	45.9 μ/ml
Plt	17.7 × 10^4 /mm^3	HCV antibody	(−)
		HBs antigen	(−)
		HBs antibody	(−)

＜2004 年 3 月 24 日受理＞別刷請求先：十倉　正朗
〒623-0066　綾部市駅前通り１　綾部協立病院外科

Fig. 1　Celiac angiography (A) atrerial phase, (B) capillary phase. Aneurysm which is about 2 cm diameter is seen in the hilus of spleen. Artery and vein in the spleen are dilated and tortuous, like A-V malformation. Time of the appearance of the splenic vein from the start of the contrast injection is about 12 seconds, which is almost within the normal range. Varices are not seen around the spleen.

腺過形性腺腫が示唆されたが，悪性所見はなかった．他に出血源となる病変はなかった．

腹部CT所見：単純CTにて脾臓は腫大．脾内はモザイック様を呈し，一部に出血を思わせるhigh-density領域がみられた．脾門部にはリング状石灰化を認め動脈瘤が疑われた．肝外側には出血性腹水を思わせる肝より低く水よりやや濃度の高い領域がみられた．造影CTでは脾内は強く造影される領域と全く造影されない領域が混在，拡張蛇行した動静脈，一部内部血栓が疑われた．上記リング状石灰化内部は造影され脾外動脈瘤が疑われた．脾静脈の拡張はなく，また脾や胃周囲に静脈瘤はみられなかった．

腹腔穿刺にて，腹水は濃い血性で腹腔内出血であることが確認された．

以上から脾動脈瘤の腹腔内破裂と診断．脾動脈塞栓療法を考慮し血管造影を行った．

腹部血管造影検査所見：腹腔動脈根部から造影．脾門部に石灰化に一致した直径約2cm大の動脈瘤と瘤直前で著明な動脈狭窄を認めた．脾内動脈は著明に拡張蛇行を呈し，主に脾上極と下極へと2本に分かれそのまま太く拡張蛇行した脾静脈に移行している．動静脈奇形が疑われた．しかし，脾静脈本幹の拡張は著明ではなく，また脾静脈から分岐する静脈瘤や体循環とのシャント血管などは認めず，門脈圧亢進はないと思われた．脾内の血流速度は比較的遅く，造影開始後正常時と同じ約12秒経過時点で脾静脈本幹が描出され始めた(**Fig. 1A，B**)．選択的脾動脈造影でも脾門部に著明な動脈狭窄とその直後の壁石灰化を伴った動脈瘤と脾内動静脈の拡張蛇行を確認した．出血の有無は直接証明できなかったが脾門部動脈瘤破裂による内出血と考えられたため，動脈狭窄部直前にて金属コイルを用いてほぼ完全に動脈を塞栓した(**Fig. 2A，B**)．脾臓へは短胃動脈，大網動脈などからの血流にて虚血に陥ることはないと思われた．

術後血圧は上昇，安定した．腹満は経過とともに改善．腹部圧迫に伴う苦悶症状もなくなった．1か月後の腹部CTでは脾内に拡張した血管の塞栓術による嚢胞状変性病変が認められたが，脾実質は均一に造影され，また脾腫大は改善され正常の大きさになっていた．

術後の検討で脾動脈の石灰化や狭窄が膵疾患特に慢性膵炎によることも考えられ，再検討を行ったが腹部CT上慢性膵炎の所見は見られなかった．内視鏡的逆行性膵管造影は痴呆などのため断念した．また，CT所見上過去の胃切除による脾動脈瘤への直接的影響はないと思われた．

Fig. 2　Selective splenic angiogrphy and TAE（A, B）. The stenosis of the splenic artery in the hilus of spleen are seen, which followed by the aneurysm and dilatated, tortuos intra-splenic artery and vein. We embolized the splenic artery at the proximal side of the stenosis with metalic coils.

A　　B

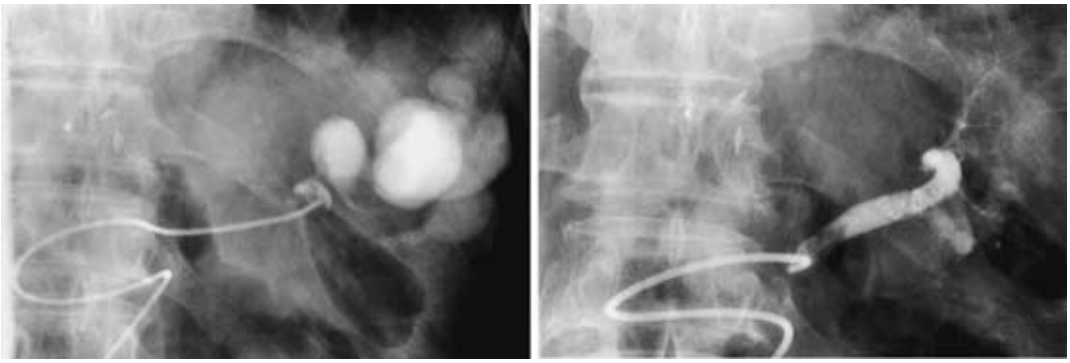

考　察

脾門部から拡張した動脈はそのまま脾静脈系に移行し血管画像診断上 A-V シャント様血管拡張蛇行所見を示す一方，脾内血流は緩徐で門脈圧亢進所見や A-V シャントに伴う臨床症状はなかった．脾門部での動脈狭窄が脾内血流をコントロールしていたと考えられる．脾動静脈循環に関した検討を行った．

脾内血管拡張に関して，まず１つ目に動静脈奇形でもともと血管拡張が存在していたとする考え方である．脾動静脈奇形の報告例でみられるように存在していたとすれば小児期を通じ脾動脈静脈シャントにて大量の腹水や門脈圧亢進症状などで相当の臨床症状を呈していたと考えられた[1)2)]．同シャントがあっても後に，例えば胃切除術時の脾動脈の結紮や動脈硬化性脾動脈狭窄により脾循環系への血流が徐々に制限され，門脈血流も減少することで門脈圧亢進症が改善されていった可能性なども考えられる．しかし，後天性に血流改善がなされてもそれまではシャント効果にて門脈圧の亢進や静脈瘤も存在したと考えられるが，それら過去をかたる臨床症状や検査所見は見あたらなかった．

２つ目には，これら脾内動脈が脾門部にて脾動脈硬化症に伴う動脈狭窄が生じた後，post-stenotic-dilation の機序にて狭窄部以降の動脈だけでなく静脈も拡張していったとする考え方である．本症例では脾内動静脈が比較的太い血管で連続的につながり，比較的速やかに静脈に移行している．この機序からのみでは脾内の動脈静脈全長にわたって蛇行と拡張が形成されることが難しいようであるが，しかし脾門部脾動脈から脾静脈への距離は比較的短く，動脈で一定の拡張が進めば静脈まで容易に拡張が進んだのかもしれない．

３つ目には門脈圧亢進と門脈系の血流増加が脾動脈瘤形成，動静脈拡張をもたらしたとする説である[3)4)]．Ueda ら[3)]は脾内外脾動脈瘤を伴った門脈亢進症症例を報告し，瘤形成の原因として脾腫大を伴った門脈系亢進症に加え，胃静脈や冠静脈，脾腎シャントなどにより門脈系血流が増大することが脾内外の動脈瘤の形成に関わっているとしている．しかし，提示された写真では多発性嚢状動脈瘤がもたらされてはいるが本症例のごとく血管の拡張蛇行を示す画像ではない．この機序では血管の拡張蛇行を形成することは難しいのかもしれない．また，本症例は肝障害や門脈血栓の他，静脈瘤もないなど門脈圧亢進症を呈する疾患はなかった．３番目の機序によるものとは考えにくい．過去にこのような症例の報告はない．最終的に２番目の説が有力なのだろうか．今後の検討を要す

る．

さらに，本症例では脾門部での動脈瘤の破裂によると思われる腹腔内出血がみられた．近年脾動脈瘤をはじめ多くの動脈瘤破裂がカテーテルによる血管塞栓術にて治療が行われている[5)6)]．侵襲が少なく，選択的，効率的，安全な治療とされている．我々も同手技を用い症状の改善を得た．脾梗塞の心配もあったが短胃動脈，大網動脈などから血流が供給されるため保存的に対処できると判断された．

文　献

1) Strassburg CP, Bleck JS, Rosenthal H et al：Diarrhea, massive ascites, and portal hypertension：rare case of a splenic arterio-venous fistula. Z Gastroenterol **34**：243―249, 1996
2) Wenger JJ, Matter D, Dupeyron JP et al：Arteriovenous fistula of the spleen revealed by ascites and profuse diarrhea. A case report including ultrasonography and arteriography findings. J Radiol **62**：321―325, 1981
3) Ueda J, Takahasi S, Furukawa T et al：Portal hypertension with intra- and extrasplenic arterial aneurysms and large venous varices. Cardiovasc Intervent Radiol **18**：243―246, 1995
4) 鈴木　聡，今村幹雄，石山秀一：IPHに合併した脾動脈瘤の1手術例．日臨外会誌　**62**(増)：740, 2001
5) Michel C, Laffy PY, Leblanc G et al：Endovascular embolization of a splenic aneurysm and of a false aneurysm of the splenic artery. J Radiol **83**：1078―1081, 2002
6) 森田　穣，前田宗宏，濱田　純ほか：コイルアンカーを用い，二重カテーテル法にて塞栓し得た脾動脈瘤の1例．Intervent Radiol　**18**：35―38, 2003

A Case Showing the Dilation of the Intra-splenic Artery and Vein Like A-V Malformation

Masaaki Tokura, Shigeru Kawasaki and Akira Yamamoto*
First Department of Surgery, Ayabe Kyoritu Hospital
Department of Nuclear Medicine and Diagnostic Imaging, Kyoto University*

We report a case of dilation of the intrasplenic artery and vein-like A-V malformation without portal hypertension. A 74-year-old man with bloody ascites caused by rupture of a splenic artery aneurysm was found in angiography to have dilation of the intrasplenic artery and vein-like A-V malformation, with arterial stenosis and aneurysm at a peripheral site in the hilus, but no dilation of the splenic vein and varices around the spleen. Time from the start of the contrast injection to portal vein filling was almost within the normal range. We discuss this case, focusing on the hemodynamics of splenic circulation. 1) Portal hypertension induced by congenital A-V malformation had been ameliorated by stenosis of the splenic artery at the hilus of the spleen. 2) The post-stenotic-dilation mechanism spread from the splenic artery to the splenic vein. 3) Portal hypertension induced the aneurysm of the splenic artery and dilation, but arterial stenosis thereafter decreased the blood flow and pressure of the portal vein. Because the man had no hepatic disease, varices around the spleen and the clinical sign of A-V malformation at a young age, the second theory may be the most promising. Transcatheter arterial embolization therapy for arterial aneurysm rupture is safe and minimally invasive.

Key words：splenic aneurysm, A-V malformation, portal hypertension

〔Jpn J Gastroenterol Surg 37：1443―1446, 2004〕

Reprint requests：Masaaki Tokura　First Department of Surgery, Ayabe Kyoritu Hospital
Ekimae-doori, Ayabe, 623-0066 JAPAN

Accepted：March 24, 2004

©2004 The Japanese Society of Gastroenterological Surgery　Journal Web Site：http://www.jsgs.or.jp/journal/