日消外会誌　37（8）：1447～1452，2004年

症例報告

空腸イレウスで発症した膵尾部癌の１切除例

日本生命済生会附属日生病院外科，同　病理*

野村　昌哉　　井上　善文　　藤田　繁雄

阪尾　　淳　　宗田　滋夫　　大嶋　正人*

症例は72歳の男性で，56歳時に胃癌で胃全摘および脾摘を受けている．上腹部痛を主訴に当科を受診し，イレウスと診断した．イレウス管からの造影で空腸に閉塞を認め，癒着性イレウスを疑って開腹術を施行した．径5cm大の膵尾部腫瘍が横行結腸間膜を超えて空腸に直接浸潤していた．膵体尾部・左副腎合併切除，空腸部分切除，横行結腸部分切除を施行した．病理組織学的には膵尾部の中分化型管状腺癌で，空腸と左副腎に直接浸潤し，進行度はstage IVaであった．術後3か月目に傍大動脈リンパ節再発を認め，gemcitabineによる全身化学療法を施行中で，術後13か月目の現在生存中である．イレウスで発症した膵癌は本邦では自験例を含め10例のみの報告で，空腸イレウスで発症したのは自験例のみであった．小腸イレウスの原因疾患として，膵癌も鑑別診断の１つとして考慮すべきと考えられた．

はじめに

膵癌において，初発症状としてイレウス症状を呈することは極めてまれで，大腸閉塞によるイレウスの報告例が散見されるのみである[1)～6)]．今回，我々は膵尾部癌が空腸へ直接浸潤し，イレウス症状を発症した極めてまれな１例を経験したので報告する．

症　　例

患者：72歳，男性

主訴：上腹部痛，嘔吐

家族歴：特記すべきことなし．

既往歴：56歳時，胃癌に対し胃全摘および脾摘を受けている．

現病歴：2002年9月下旬より上腹部痛，嘔吐が出現し，2日後に当科を受診し，精査加療のため入院となった．

入院時現症：身長172cm，体重57kgで，3か月間に3kgの体重減少あり．血圧128/62mmHg，脈拍72回/分，整．表在リンパ節を触知せず．眼瞼結膜に軽度の貧血を認めた．黄疸を認めず．上腹部に中等度の圧痛を認めたが，腫瘤を触知しなかった．

入院時検査成績：中等度の貧血を認め，便中ヒトヘモグロビンは陽性で，AST，ALT，T. Bil.，ALP，CRP値の上昇を認めた．CEAは6.6ng/ml，CA19-9は234U/mlと上昇していた（**Table 1**）．

腹部単純X線検査：拡張した小腸ガス像とniveau形成を認めた（**Fig. 1a**）．

腹部単純CT：内部にfluidが充満する拡張した空腸を認めたが，明らかな腫瘤は指摘しえなかった（**Fig. 2**）．回腸および結腸は拡張していな

Table 1　Laboratory data on admission

WBC	4,590 /mm³	TP	6.5 g/dl
RBC	354 × 104 /mm³	Alb	3.1 g/dl
Hb	11.6 g/dl	BUN	18.8 mg/dl
Ht	34.6 %	Cre	0.8 mg/dl
Plt	21.7 × 10⁴ /mm³	Na	143 mEq/*l*
AST	287 IU/*l*	K	4.6 mEq/*l*
ALT	193 IU/*l*	Cl	101 mEq/*l*
ALP	357 IU/*l*	CEA	6.6 ng/ml
T. Bil	1.8 mg/dl	CA19-9	234 U/ml
CRP	3.53 mg/dl		

＜2004年2月25日＞別刷請求先：野村　昌哉
〒550-0012　大阪市西区立売堀6―3―8　日本生命済生会附属日生病院外科

Fig. 1　Abdominal X-ray showed niveau formation of the small intestine in the upper abdomen（a）. Enterography through an ileus tube showed a beak shaped complete obstruction of the jejunum（b）.

a　b

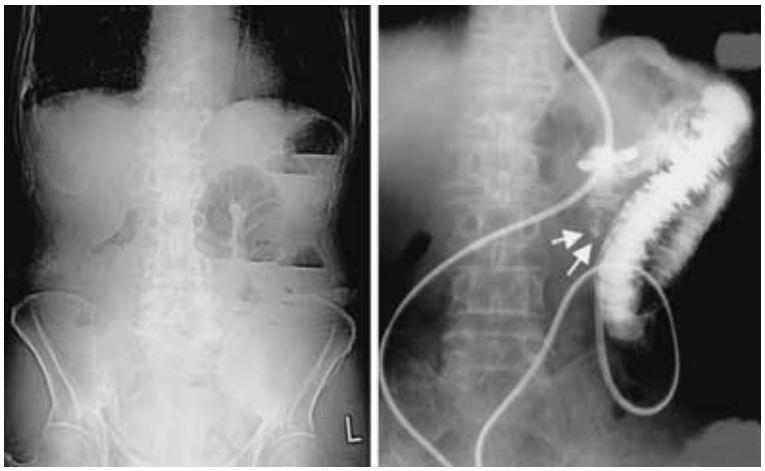

Fig. 2　Plain abdominal CT scan revealed the extremely extended jejunum filled with fluid.

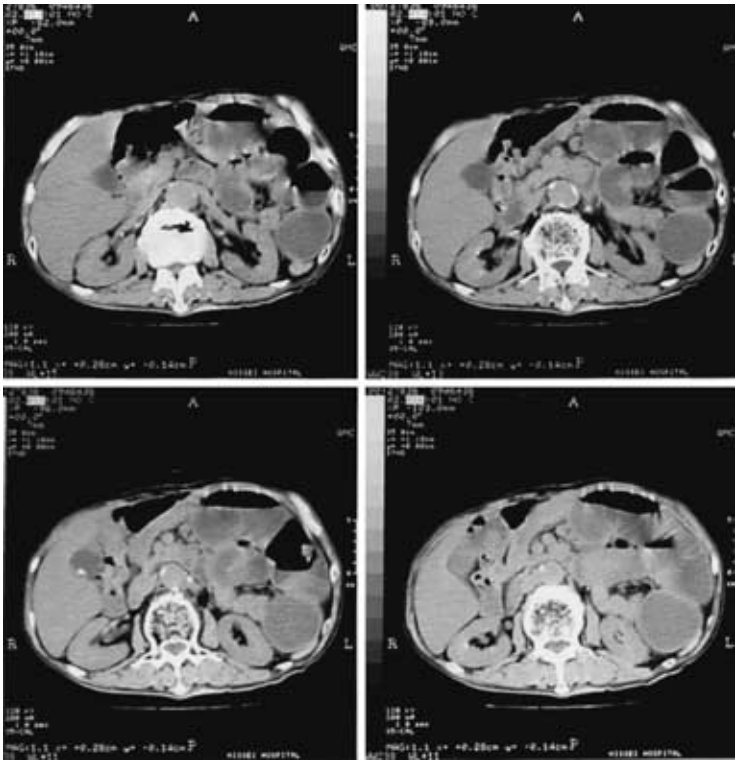

かった．胆嚢内に小結石を認めた．

イレウス管からの造影検査：保存的治療にて症状が軽減しなかったためイレウス管を挿入した．イレウス管造影では，造影剤はチューブ先端部より肛門側に進まず，空腸のほぼ完全閉塞を確認しえた（**Fig. 1b**）．

以上より，胃癌術後の癒着性イレウスを疑い，2002 年 10 月上旬手術を施行した．

Fig. 3　Scheme of the operative findings.

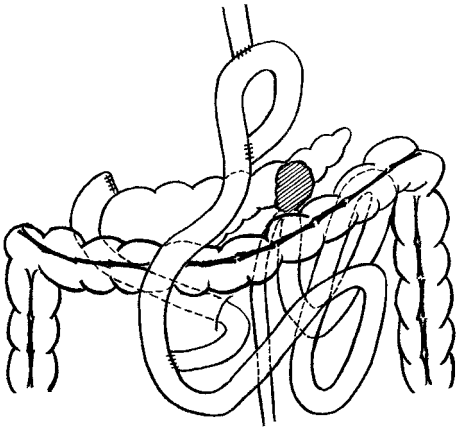

手術所見：上腹部正中切開で開腹．胃全摘後の再建は結腸前経路での挙上空腸による ρ-Roux-Y 型であった．膵尾部に径 5cm 大の硬い腫瘤を認め，左側横行結腸間膜を越えて，食道空腸吻合部から 100cm 肛門側の空腸へ直接浸潤していた（**Fig. 3**）．肝転移，腹膜播種を認めなかった．膵尾部癌の直接浸潤による空腸イレウスと診断し，膵体尾部・左副腎合併切除（D_1 郭清），空腸部分切除，横行結腸部分切除を施行した．術中所見は，Pt，TS3, 結節型，T4（左副腎），N0，M0，Stage IVa で局所癌遺残度は R0 であった．

摘出標本：膵尾部の 5.0×5.0×4.5cm の硬い腫瘤が，横行結腸間膜および空腸に直接浸潤していた（**Fig. 4a**）．割面は黄白色充実性で（**Fig. 4b**），空腸には全周性に浸潤し，ほぼ完全に閉塞していた（**Fig. 4c**）．

病理組織学的所見：膵尾部に異型腺管構造を示す腫瘍細胞の浸潤増殖を認め（**Fig. 5a**），中分化型管状腺癌と診断した．腫瘍細胞は空腸（**Fig. 5b**）および左副腎（**Fig. 5c**）に直接浸潤していた．摘

Fig. 4　Macroscopic findings of the resected specimen：Tumor of the pancreas tail, 5.0×5.0×4.5cm in size, directly invaded to the jejunum through the transverse mesocolon (a). Cut surface of the tumor was yellowish white and solid (b). A circular narrowing and an obstruction were seen at the involved jejunum (c).

出リンパ節に転移を認めず，組織学的には中間型，INFγ，ly2，v1，ne2であった．

術後経過：術後1か月目にCA19-9は28U/mlと正常化したが，術後3か月目にCA19-9の再上昇（89U/ml）と傍大動脈リンパ節再発を認め，gemcitabineを投与中である．CA19-9は正常化し，術後13か月目の現在生存中である．

Fig. 5　Histological findings showed moderately-differentiated adenocarcinoma of the pancreas tail (a) with direct invasion to the jejunum (b) and the left adrenal gland (c) (HE stain, ×100).

Table 2　Reported cases of pancreatic cancer presenting as ileus in Japan

Case	Author	Year	Age/Sex	Chief complaint	Preoperative diagnosis	Site of primary lesion	Site of involvement	Operation	Pathology	Outcome (M；month)
1	Iwami	1990	65/F	constipation, abdominal pain	ileus	tail	sigmoid colon	colostomy	adeno.	dead (10M)
2	Iwami	1990	67/F	lower abdominal pain, melena	rectal cancer	head	rectum	Mile s̈ operation & gastrojejunostomy	sig.	dead (6M)
3	Iwami	1990	73/M	abdominal pain, nausea, vomiting	colon cancer	head ～ tail	transverse colon	gastrostomy & enterostomy	?	dead (1.5M)
4	Kobayashi	1996	52/F	constipation, abdominal pain	colon cancer	tail	colon (splenic flexure), spleen, kidney	radical operation	well.	alive (72M)
5	Nihei	1997	46/M	abdominal pain, vomiting	pancreatic cancer	tail	colon (splenic flexure), spleen	radical operation	mod.	?
6	Ashizawa	2000	75/M	abdominal pain	pancreatic cancer	tail	colon (splenic flexure), spleen, adrenal gland	radical operation	well.	dead (10M)
7	Shioya	2000	70/F	vomiting, abdominal pain, constipation	colon cancer	tail	colon (splenic flexure), spleen, kidney	radical operation	mod.	dead (6M)
8	Iiai	2000	73/M	abdominal distension	pancreatic cancer	tail	colon (splenic flexure), spleen, kidney	radical operation	well.	dead (16M)
9	Morisaki	2001	55/M	abdominal pain, vomiting	pancreatic cancer	tail	colon (splenic flexure), spleen, kidney	colostomy	well.	dead (8M)
10	Our case	2003	72/M	constipation, abdominal pain	adhesive ileus	tail	jejunum, adrenal gland	radical operation	mod.	alive (13M)

考　察

膵癌の初発症状としては腹痛が最も多く，次いで黄疸，腰背部痛，食欲不振，全身倦怠感，体重減少などとなっているが，イレウス症状は極めてまれである[7]．本邦においてイレウスで発症した膵癌は，岩見ら[1]の3例の報告以来，我々が検索しえたかぎりでは，自験例を含めて10例が報告されているのみである[2)~6)]（**Table 2**）．

この10例について検討すると，年齢は46～75歳（平均65歳），男性6例，女性4例で，臨床症状としては，腹痛（10例中9例）が最も多く，次いで便秘（10例中4例），嘔吐（10例中4例）であった．血清CA19-9は，記載のあった8例中7例で上昇していた．術前に膵癌によるイレウスと診断しえたのは10例中4例のみで，3例は結腸癌，1例は直腸癌，1例（自験例）は癒着性イレウス，1例は原因不明と診断されていた．飯合ら[6]は術前診断において，腹部CTに加えてERCPや腹部血管造影が有用であったと述べている．自験例には胃癌の手術既往があり，単純CTで明らかな腫瘤を認めなかったため，癒着性イレウスと術前診断したが，腫瘍マーカーの上昇など膵癌を疑わせる所見があったため，さらなる詳細な術前検査を施行すべきであった．

膵癌原発巣の局在は，膵全体が1例，膵頭部が1例，膵尾部が8例であった．進展形式は，腹膜播種によるものが3例，直接浸潤によるものが7例であった．浸潤部位は，大腸が9例（脾彎曲部への直接浸潤6例，横行結腸，S状結腸，直腸への腹膜播種がそれぞれ1例ずつ）で，小腸への直接浸潤は自験例のみであった．自験例の胃全摘後の再建空腸は結腸前経路で挙上され，食道空腸吻合部に近い部位は左横隔膜下に位置していた．しかし，膵尾部癌の直接浸潤部位は食道空腸吻合部から100cm，Roux-Y脚から55cm肛門側の中部空腸で，術中所見では明らかに横行結腸の尾側に位置していた．すなわち，膵尾部癌が横行結腸間膜を貫いて増殖し，空腸へ直接浸潤した極めてまれな病態であると考えられた．既往手術時の腹腔内操作により，横行結腸間膜後葉と中部空腸との間に癒着がすでに存在していた可能性が高いと考えられるが，原因は明らかでない．

10例中6例で原発巣切除を含めた根治手術が施行されていた．その内訳は膵尾部癌の結腸脾彎曲部への直接浸潤5例と空腸への直接浸潤1例（自験例）であった．腹膜播種を認めた4例はいずれも姑息手術に終わっていた．予後の記載のあった9例中7例は癌死し，うち6例は1年以内の死亡と極めて予後不良であった．根治手術後6年の長期生存例[2]と術後1年4か月目に再発死した症例[6]は，ともに高分化型管状腺癌であり，組織型が重要な予後因子となると考えられた．自験例は中分化型管状腺癌であり，術後早期に傍大動脈リンパ節再発を認めたが，gemcitabineにより6か月間以上の長期NCが得られ，術後1年1か月目の現在生存中である．

Gemcitabineは，本邦で2001年4月に膵癌に保険適応が認められた新規抗癌剤で，進行膵癌に対する第1選択の抗癌剤として位置づけられるようになった[8)9)]．今回，検討した10例中gemcitabineを投与したのは自験例のみで，再発リンパ節の縮小効果はNCながらも腫瘍マーカーの有意な低下を認めた．イレウス発症の進行膵癌の生存率向上のためには，積極的な多臓器合併切除に加え，gemcitabineによる化学療法，放射線療法などを併用した集学的治療が必要と考えられた．さらに，小腸イレウスの原因疾患として，膵癌も鑑別診断の1つとして考慮すべきと考えられた．

文　献

1）岩見　昇，赤尾周一，佐々木勝海ほか：大腸イレウスが初発症状となった膵癌の3例．腹部救急診療の進歩　**10**：346―348, 1990

2）小林道也，松浦喜美夫，荒木京二郎ほか：大腸イレウスを初発症状とした膵尾部癌長期生存の1例．日消外会誌　**29**：756―760, 1996

3）二瓶　綾，御子柴幸男，糟谷　忍ほか：大腸イレウスが初発症状となった膵癌の1例．日臨外医会誌　**58**：1153, 1997

4）葦沢龍人，山本啓一郎，勝又健次ほか：大腸遠隔転移をきたした膵尾部癌の1切除例．日消外会誌　**33**：1676―1680, 2000

5）塩谷　猛，橋口陽二郎，関根　毅ほか：大腸イレウスを初発症状とした膵尾部癌の1例．埼玉医会誌　**34**：627―631, 2000

6）飯合恒夫，福田喜一，酒井靖夫ほか：大腸イレウ

スで発症し切除した膵尾部癌の１例．日臨外会誌 **61**：2469―2472, 2000
7）膵癌登録委員会編：膵癌全国登録調査報告（1993年度症例の要約）．膵臓　**9**：499―527, 1994
8）Rothenberg ML, Moore MJ, Cripps MC et al：A phase II trial of gemcitabine in patients with 5-FU-refractory pancreas cancer. Ann Oncol **7**：347―353, 1996
9）Okada S, Ueno H, Okusaka T et al：Phase I trial of gemcitabine in patients with advanced pancreatic cancer. Jpn J Clin Oncol **31**：7―12, 2001

A Resected Case of Carcinoma of the Pancreatic Tail Presenting as Jejunal Ileus

Masaya Nomura, Yoshifumi Inoue, Shigeo Fujita, Jun Sakao,
Shigeo Souda and Masato Ohshima*
Department of Surgery, Nissay Hospital, Nippon Life Saiseikai Foundation
Department of Pathology, Nissay Hospital, Nippon Life Saiseikai Foundation*

A 72-year-old man undergoing total gastrectomy with splenectomy for gastric cancer at age 56 and reporting epigastric pain was admitted under a diagnosis of ileus. Enterography through an ileus tube showed complete obstruction of the jejunum, necessitating laparotomy for suspected adhesive ileus. A tumor about 5 cm in diameter was found in the pancreatic tail and directly involved the jejunum through the transverse mesocolon. We conducted distal pancreatectomy with left adrenalectomy and partial resection of the jejunum and the transverse colon. The tumor was diagnosed as moderately differentiated tubular adenocarcinoma of the pancreatic tail with direct invasion to the jejunum and the left adrenal gland. Pathological staging was IVa. Because recurrence in the paraaortic lymph node occurred 3 months postoperatively, we conducted systemic chemotherapy with gemcitabine resulting in long NC during follow-up 13 months postoperatively. Pancreatic cancer presenting as ileus is extremely rare, and only 10 cases, including ours, have been reported in Japan. Ours is also the first with jejunal obstruction. Pancreatic cancer must thus be kept in mind as a possible differential diagnosis in obstruction of the small intestine.

Key words：pancreatic cancer, ileus, jejunal obstruction

〔Jpn J Gastroenterol Surg 37：1447―1452, 2004〕

Reprint requests：Masaya Nomura　Department of Surgery, Nissay Hospital, Nippon Life Saiseikai Foundation
6-3-8 Itachibori, Nishi-ku, Osaka, 550-0012 JAPAN

Accepted：February 25, 2004

©2004 The Japanese Society of Gastroenterological Surgery　Journal Web Site：http://www.jsgs.or.jp/journal/