日消外会誌　37（8）：1458～1462，2004年

症例報告

小腸の軸捻転をきたした結核性腹膜炎の１例

労働福祉事業団熊本労災病院外科
大佐古智文　　岡村　健二　　井上　克彦
種子田岳史　　河村祐一郎

小腸の軸捻転をきたした結核性腹膜炎の１例を経験したので報告する．症例は76歳の女性で，平成11年4月ころより臍周囲の鈍痛と微熱を自覚していた．同年6月17日，早朝より激しい腹痛が出現し，急性腹症の診断にて当科へ紹介となった．腹部CTにて小腸の腸間膜動脈を中心としたwhirl signを認め，軸捻転が疑われた．同日，緊急手術を施行したところ，腹腔内全体に蜘蛛の巣状の線維性癒着を認め，この癒着によって小腸が軸捻転を来たしていた．また，腹膜，腸間膜，腸管の漿膜上には多数の粟粒大の黄白色結節を認めた．癒着を剥離し，捻転を解除したところ腸管の色調は回復した．凍結切片にて，この結節から乾酪壊死を伴う類上皮肉芽腫を検出し，結核性腹膜炎と診断した．術後１週間目より肺結核に準じた抗結核剤を投与し，以後腹部症状は認めていない．

はじめに

肺結核が猛威を振るった時代，剖検例の９割以上に腹部結核が合併していたと報告[1]があり，腸結核，結核性腹膜炎は珍しい疾患ではなかった．しかし，近年，抗結核剤の発達，生活環境の改善，栄養状態の向上によって結核が減少し日本ではまれな疾患となった．今回，我々は小腸の軸捻転をきたした結核性腹膜炎を経験したので文献的考察を加え報告する．

症　　例

症例：76歳，女性

主訴：腹痛

既往歴：45歳時，肺結核にて内服治療．

現病歴：平成11年4月頃から臍周囲の鈍痛と微熱を自覚していた．同年6月17日，早朝より激しい腹痛が出現し，近医を受診した．同日，急性腹症の診断で当院へ紹介となった．

入院時現症：身長148cm，体重42kg，体温37.0℃，血圧168/78mmHg，脈拍70/分，栄養状態は比較的良好であった．身体所見では，腹部全体の激しい自発痛と下腹部中心に著明な圧痛を認めた．筋性防御は認めなかった．腸雑音は消失していた．

入院時検査成績：ヘモグラム，血液生化学，血液ガスでは，異常はなかった．

胸部X線検査：肺野に異常は認めなかった．

腹部X線検査：小腸ガスを認めたが，明らかなニボーは認めなかった．

腹部CT：小腸の腸間膜動脈を中心として腸間膜が渦巻き状に変化したwhirl signを認めた．腹水は貯留しておらず，他の臓器には異常はなかった（**Fig. 1**）．

腹痛の激しさ，腹部所見，腹部CTから小腸の軸捻転と診断し緊急手術を行った．

手術所見：腹水は認めず，腹腔全体に線維性癒着を認めた．この線維性癒着は蜘蛛の巣状であり，線維が非常に細く，疎であった．強固な癒着を支点に小腸が捻転するのではなく，細い線維に小腸と腸間膜が覆われる形で小腸が軸捻転を来たしていた（**Fig. 2, 3**）．捻転した小腸は軽度の暗赤色を呈していたが壊死の状態ではなく，口側腸管の拡張も認めなかった．また，腹膜，腸間膜，腸管の漿膜上には粟粒大の黄白色結節が散在していた

＜2004年3月24日受理＞別刷請求先：大佐古智文
〒866-8533　八代市竹原町1670　労働者健康福祉機構熊本労災病院外科

Fig. 1　Abdominal computed tomography revealed spiral change around the mesenteric artery of small intestines.

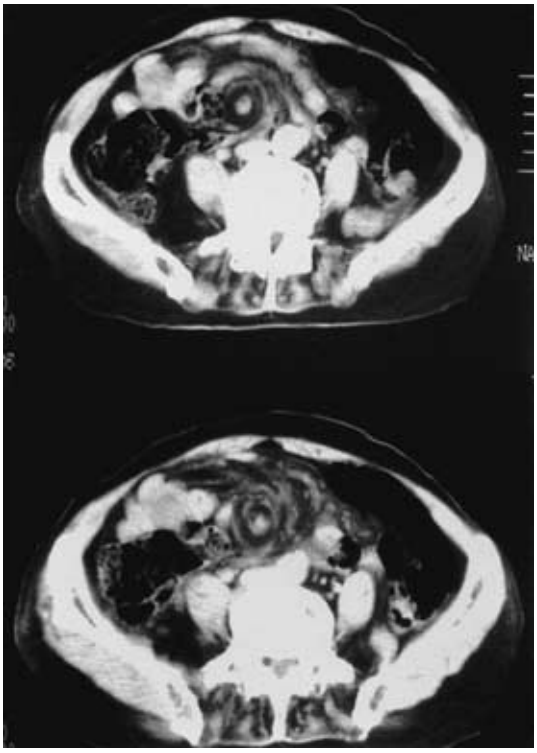

Fig. 2　Fibrous adhesion caused torsion of the small intestine, however adhesive fibers are too fine to recognize in this picture.

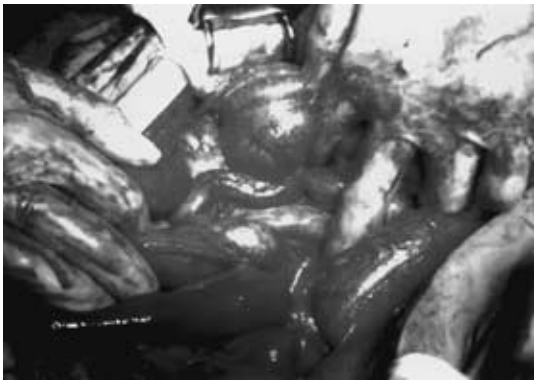

(**Fig. 4**). 癒着を剥離し軸捻転を解除したところ，捻転した小腸の色調は改善した．黄白色の小結節は表面が平滑で，臓器上に強固には固着してはお

Fig. 3　scheme of the fig. 2

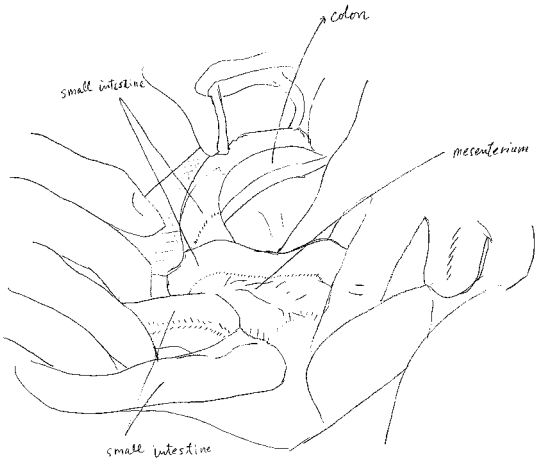

Fig. 4　Yellowish white nodules were on the the intestinal serosa. These nodules were millet-sized and had smooth surface.

らず容易に剥離できる状態であった．結節を病理検索に提出した後，胃，大腸，肝臓などの臓器を検索したが，視触診上は異常を認めなかった．凍結切片により白色結節が，結核結節と判明したため結核性腹膜炎と診断した．

病理所見：永久標本にて結節に乾酪壊死を伴う類上皮肉芽腫を認めた（**Fig. 5**）．

臨床経過：術後は順調に経過し，術後 1 週間目より肺結核に準じた抗結核剤を 6 か月投与した．以後，腹部症状は認めていない．

考　察

結核性腹膜炎は結核菌によって引き起こされる

Fig. 5　Histopathological findings revealed epithelioid granuloma with caseous necrosis in this nodule.（HE×100）

肺外病変である．肺の初期病変から血行性に潜在的に腹膜感染し，その後，活動性になると考えられている[2)3)]．活動性の肺結核や粟粒結核から血行性に播種することでも起こるとされるが，腸結核や卵管結核が臓器の壁を通過して腹腔内に播種することは，まれである[4)]と報告されている．

一般的には，腹部膨満感，腹痛，発熱，体重減少，腹水などが契機になって診断に至ることが多く，本症例のように小腸の軸捻転をきたした報告は，PubMed および医学中央雑誌で 1965 年以降の文献を検索した限りでは見当たらなかった．海外の文献では，詳述がないものの癒着による腸閉塞の報告[5)]が散見される．急性腹症としては，HIV 患者の腸結核穿孔例などが報告[6)7)]されているが，まれである．本症例が小腸の軸捻転に至った機序は不明だが，線維性癒着が病態の本質と考えられる．この癒着は一般的な術後の線維性癒着とは異なり，特定の部分が局所的に強固に癒着しているのではなく，腹腔内全体を蜘蛛の糸のような細くて疎な線維が覆っていたのが特徴的であった．結核性腹膜炎が診断までに慢性的な腹部膨満感や軽度の腹痛を繰り返す[8)]のは，この特徴的な線維性癒着による腸閉塞の前駆症状なのかもしれない．

結核性腹膜炎の確定診断は腹膜生検にて病理学的に乾酪壊死を伴う類上皮細胞肉芽腫を証明することで得られる[9)~12)]．腹膜生検は安全性と確実性の点から，開腹して行うか腹腔鏡下に行うのが望ましいとされる[12)13)]．適切に結核結節が採取された場合は，ほぼ全例で乾酪化した類上皮肉芽腫を認め，約 70% の症例で結核菌が同定される[10)]．Inadomi は 22 例の結核性腹膜炎で，腹水中に結核菌を直接同定できた症例は 1 例もなかったと報告[11)]しており，腹水中から結核菌を塗抹標本で証明するのは非常に困難と考えられている．また，腹水の培養で陽性となる結核性腹膜炎は 20% 以下であったと報告[12)]されている．Polymerase chain reaction（PCR）法で腹水中の結核菌を証明するのは，迅速で感度の高い方法であるが，信頼性にかける点が問題とされる[14)15)]．

本症例では腹膜や漿膜に多数の黄白色の結節を認め，色調や臓器との固着の程度が悪性疾患でみられる腹膜播種とは異なるものであった．しかし，結節の迅速凍結切片から病理学的に乾酪壊死を伴う類上皮細胞肉芽腫を検出してはじめて確定診断に至っており，この結節をはじめて経験する場合，肉眼所見だけでは悪性疾患による腹膜播種との鑑別は困難と思われた．

今回，肺結核に準じて抗結核剤を投与したが，Alrajhi はステロイドを追加することで腸管の癒着から生じる腸閉塞の発生率を減らすことができると報告[2)5)16)]している．しかしながら，結核性腹膜炎でのステロイドの効果が確立していないことと結核の粟粒化の危険性を考慮して，本症例にはステロイド剤は投与しなかった．

結核のピークは過ぎたとはいえ本邦を含む先進諸国での罹患率の減少が鈍っており，アメリカでは 1980 年代以降むしろ罹患率が増加している．HIV 感染，移民，ホームレスの増加が原因として挙げられているが，日本でも今後，同様の現象が起こる可能性があると思われる．現に本邦でも 1997 年に，43 年ぶりに結核罹患率がわずかだが上昇し，1999 年には「結核緊急事態宣言」が出された．老人人口が増加していること，老人患者からの各年齢層への感染，社会経済弱者の増加，などに加え医療における結核診断の遅れが指摘されている．まれな疾患とはいえ，結核は過去の病気ではなく，常に日常診療で注意を払わなければなら

ない疾患のひとつであると思われた.

文　献

1) 芳賀敏彦：わが国における結核の現状．臨と研 **67**：2318—2323, 1990
2) Singh MM, Bhargava AN, Jain KP：Tuberculous peritonitis：An evaluation of pathogenetic mechanisms, diagnostic procedures and therapeutic measures. N Engl J Med **281**：1091—1094, 1969
3) Mehta J, Dutt A, Harvill L et al：Epidemiology of extrapulmonary tuberculosis. A comparative analysis with pre-AIDSera. Chest **99**：1134—1138, 1991
4) Tang LC, Cho H, Wong Taam VC：Atypical Presentation of female genital tract tuberculosis. Eur J Obstet Gynecol Reprod Biol **17**：355—363, 1984
5) Alrajhi AA, Halim MA, al-Hokail A et al：Corticosteroid treatment of peritoneal tuberculosis. Clin Infect Dis **27**：52—56, 1998
6) 照屋　淳，出口　宝，竹島義隆ほか：血清および腹水中の CA19-9 が高値を呈した結核性腹膜炎の 1 例．日消外会誌　**33**：230—234, 2000
7) 松尾　浩，山内　一，近藤哲矢ほか：急性腹症にて発症した AIDS における腸結核の 1 例．日消外会誌　**33**：658—662, 2000
8) Lisehora GB, Peters CC, Lee YT et al：Tuberculous peritonitis—do not miss it. Dis Colon Rectum **39**：394—399, 1996
9) Chow KM, Chow VC, Hung LC et al：Tuberculous peritonitis associated mortality is high among patients waiting for the results of mycobacterial cultures of ascitic fluid samples. Clin Infect Dis **35**：409—413, 2002
10) Manohar A, Simjee AE, Haffejee AA et al：Symptoms and investigative findings in 145 patients with tuberculous peritonitis diagnosed by peritoneoscopy and biopsy over a five year period. Gut **31**：1130—1132, 1990
11) Inadomi JM, Kapur S, Kinkhabwala M et al：The laparoscopic evaluation of ascites. Gastrointest Endosc Clin N Am **11**：79—91, 2001
12) Marshall JB：Tuberculosis of the gastrointestinal tract and peritoneum. Am J Gastroenterol **88**：989—999, 1993
13) Bastani B, Shariatzadeh MR, Dehdashti F：Tuberculous peritonitis—report of 30 cases and review of the literature. Q J Med **56**：549—557, 1985
14) Pfyffer GE, Kissling P, Jahn EM et al：Diagnostic performance of amplified mycobacterium tuberculosis direct test with cerebrospinal fluid, other nonrespiratory, and respiratory specimens. J Clin Microbiol **34**：834—841, 1996
15) Lye WC：Rapid diagnosis of mycobacterium tuberculous peritonitis in two continuous ambulatory peritoneal dialysis patients, using DNA amplification by polymerase chain reaction. Adv Perit Dial **18**：154—157, 2002
16) Demir K, Okten A, Kaymakoglu S et al：Tuberculous peritonitis—reports of 26 cases, detailing diagnostic and therapeutic problems. Eur J Gastroenterol Hepatol **13**：581—585, 2001

A Case of the Tuberculous Peritonitis that Developed Torsion of the Small Intestine

Tomofumi Osako, Kenji Okamura, Katsuhiko Inoue,
Takeshi Taneda and Yuichiro Kawamura
The Department of Surgery, Labour Welfare Corporation Kumamoto Rosai Hospital

We report a case of tubercular peritonitis that developed into torsion of the small intestine. A 76-year-old woman noting periumbilical dull pain and slight fever from April 1999, was diagnosed with acute abdomen and referred for severe abdominal pain from the early morning on June 17, 1999. Abdominal computed tomography showed a spiral change in the small intestine around the mesenteric artery. We found fibrous cobweb-like adhesions throughout the abdominal cavity, causing torsion of the small intestine. During emergency surgery, we also found numerous millet-sized yellowish white nodules on the peritoneum, mesenterium, and intestinal serosa. Separation of the adhered intestine and removal of the torsion recovered intestinal color. Frozen sections showed epitheloid granuloma with caseous necrosis in this nodule and diagnosed it as tubercular peritonitis. We administered the same antituberculous agents as for pulmonary tuberculosis from postoperative day（POD）7 and abdominal symptoms completely disappeared.

Key words：tuberculous peritonitis, torsion of the small intestine, acute abdomen

〔Jpn J Gastroenterol Surg 37：1458―1462, 2004〕

Reprint requests：Tomofumi Osako　The Department of Surgery, Japan Labour Health and Welfare Organization Kumamoto Rosai Hospital
1670 Takehara-cho, Yatsushiro, 866-8533 JAPAN

Accepted：March 24, 2004

©2004 The Japanese Society of Gastroenterological Surgery　Journal Web Site：http://www.jsgs.or.jp/journal/