日消外会誌　37（8）：1475～1479，2004年

症例報告

腸軸捻転を合併した成人腸間膜乳び嚢腫の１例

日本生命済生会附属日生病院外科
文元　雄一　　井上　善文　　吉川　幸伸
野村　昌哉　　横谷　仁彦　　宗田　滋夫

腸軸捻転を合併した成人腸間膜乳び嚢腫の１例を経験したので報告する．症例は57歳の女性で，上腹部痛を主訴に近医を受診し，経膣超音波検査で下腹部に9×8cm大の嚢腫様病変を認めた．卵巣嚢腫茎捻転を疑い，当院婦人科で緊急開腹手術が施行されたが，腸間膜嚢腫を認めたため，当科に紹介となった．腸間膜嚢腫は8×6.5cm大，トライツ靱帯より170cmの空腸間膜に存在し，腸軸捻転を合併していた．嚢腫が腸管に近接していたため，空腸を合併切除して嚢腫を摘出した．嚢腫内には乳白色・無臭でエーテルに可溶性の液体が約300ml充満しており，内容液中のトリグリセライド値が5,255mg/dlと高値を示したため，腸間膜乳び嚢腫と診断した．病理組織診断はリンパ管嚢腫であった．成人腸間膜乳び嚢腫はまれな疾患であり，自験例を含めた本邦報告23例について文献的検討を加えた．

はじめに

腸間膜嚢腫は10万～20万人に１人の頻度で発生すると報告されているまれな疾患である[1]．本邦では約400例の報告があるが，その大半は小児例であり成人例は少ない．さらに，その内容液が乳びである成人腸間膜乳び嚢腫は極めて少なく，本邦報告例は自験例も含めて23例のみであった．

今回，われわれは腸軸捻転を合併した腸間膜乳び嚢腫の１例を経験したので，若干の文献的考察を加えて報告する．

症　　例

患者：57歳，女性

主訴：上腹部痛

既往歴：特記事項なし．

現病歴：平成13年12月下旬より上腹部痛が出現．数日後に近医を受診し，経膣超音波検査にて卵巣嚢腫茎捻転が疑われ，同日，当院婦人科に紹介された．

入院時現症：身長146cm，体重41kg．体温37.0℃．心拍数84回/分，血圧123/96mmHg．腹部は軽度膨満，上腹部に圧痛を認めた．腫瘤は触知しなかった．

入院時血液検査：貧血はなく，白血球数・CRP値は正常域内であった．腫瘍マーカー値（CA125・CA19-9）も正常域内であった（**Table 1**）．

腹部単純X線検査：遊離ガス像やニボー像など異常所見は認めなかった．

経膣超音波検査：下腹部に9×8cm大の境界明瞭で低エコーの嚢腫様病変を認めた．内部には微

Table 1　Laboratory data on admission

WBC	4,650 /μl	Na	142 mEq/l
Hb	13.7 g/dl	K	3.7 mEq/l
Ht	38.3 %	Cl	106 mEq/l
Plt	29.9 × 10^4 /μl	AST	19 IU/l
PT	94 %	ALT	15 IU/l
APPT	35.5 sec	LDH	168 IU/l
Fib	266 mg/dl	T-Bi	1.4 mg/dl
CA125	10 ng/ml	ALP	216 IU/l
CA19-9	13 U/ml	γGPT	11 IU/l
		ChE	4,467 IU/l
		BUN	12.3 mg/dl
		Cre	0.5 mg/dl
		TP	7.2 g/dl
		Alb	4.9 g/dl
		CRP	0.1 mg/dl

＜2004年2月25日受理＞別刷請求先：文元　雄一
〒550-0012　大阪市西区立売堀6―3―8　日本生命済生会附属日生病院外科

細な高エコー像を認めた（**Fig. 1**）.

以上の所見より，卵巣嚢腫茎捻転を疑い，緊急手術が施行された.

手術所見：下腹部正中切開で開腹すると小腸間膜に手拳大の腫瘍を認め，腸軸捻転症を合併していた．両側付属器および子宮に異常は認めなかった．この時点で腸軸捻転を合併した腸間膜嚢腫と診断され，外科に紹介された．腸間膜嚢腫はトライツ靱帯より170cmの空腸間膜に存在していた（**Fig. 2a**）．まず，腸軸捻転を解除すると，腸管の虚血や壊死は認めなかったが，嚢腫が腸管に近接していたため，空腸を約25cm合併切除して嚢腫を摘出した.

Fig. 1　Transvaginal ultrasonography detected a cystic mass, 4×4.5×3 cm in size, in her lower abdomen.

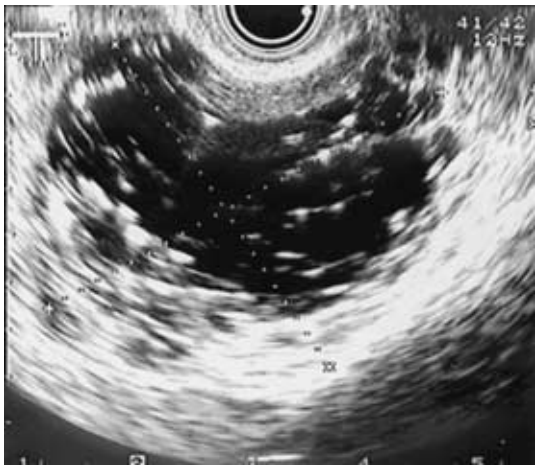

切除標本：腫瘍は8×6.5cm大の多胞性嚢胞で，嚢胞壁は薄く，内腔には乳白色の液体が約300cc充満していた（**Fig. 2b**）．内容液の性状は乳白色・無臭でエーテルに可溶性であった．生化学検査ではトリグリセライド値が5,255mg/dlと著明に高値であった．これらより内容液は乳びであると診断した．腫瘍マーカーはCEA 1.0ng/ml未満，CA19-9 3U/mlと正常域内であった．細胞診はclass IIであった.

病理組織所見：拡張した嚢胞形成を認め，嚢胞内腔面は扁平な内皮で覆われていた．一部，リンパ球の浸潤巣も認めたが，悪性所見は認めず，リンパ管嚢腫と診断された（**Fig. 3**）.

術後経過：術後経過は良好で第17病日に退院した.

考　察

腸間膜嚢腫とは腸間膜に発生するすべての嚢腫（腫瘍性嚢腫，血液嚢腫，リンパ嚢腫，乳び嚢腫，粘液嚢腫，コレステリン嚢腫など）の総称で[2]，同義語に腸間膜嚢胞がある．また，その内容液が乳びであるものは腸間膜乳び嚢腫と呼ばれる.

腸間膜嚢腫は比較的まれな疾患で，本邦での報

Fig. 2　Mesenteric cyst was located at the mesentery of the jejunum about 170 cm anal side from the Treitz ś ligament. The cyst was filled with about 300 ml chyle.
(a) operative findings, (b) Macroscopic findings

a　　b

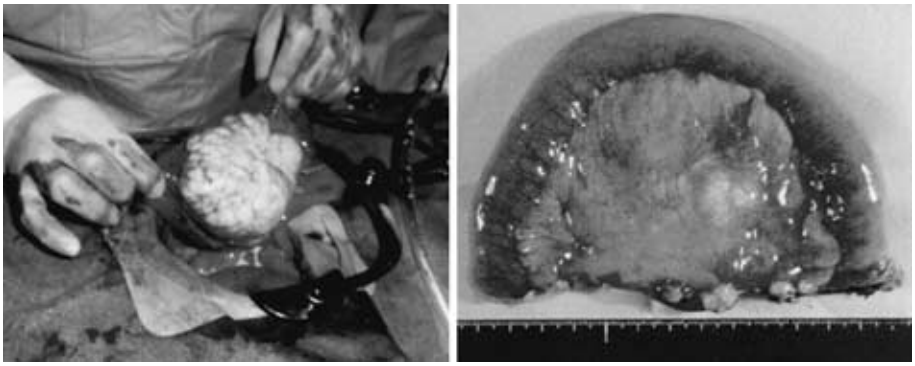

告例は約 400 例であるが，その大半は小児例であり，成人例はそのうちの約 25% にすぎない[3]．さらに，嚢腫の内容液はリンパ液や乳びであることが多く，欧米では約半数が乳びであるのに対し，本邦での頻度は低く，5〜21% であると報告されている[4)5)]．成人腸間膜乳び嚢腫の本邦報告例は医学中央雑誌より検索しえたかぎりでは 2003 年 6 月までに自験例も含めて 23 例のみであった[3)6)〜11)]（**Table 2**）．年齢は平均 44.6 歳（24〜69 歳），男性 8 人，女性 15 人と中年女性に多く認められた．発生部位では空腸間膜が 82.6% と極めて高頻度で，腸管からの脂質の吸収が特に空腸で行われることと関連があると推察される．腸軸捻転やイレウスなど合併症を呈した症例が 21.7% で，腸管の合併切除を要した症例が 39.1% であった．

Fig. 3　Histological examination revealed cystic lymphagioma.

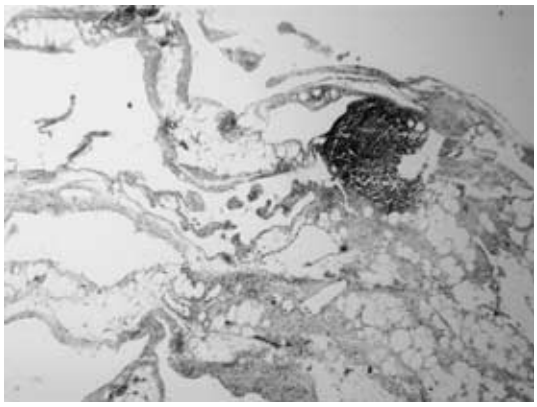

自験例における嚢腫の内容液は乳白色・無臭で，トリグリセリド値が異常高値を示し，エーテルに可溶性であったことから容易に乳びであると診断することができた．内容液中の CEA 値を測定した報告例も散見されるが，いまだ症例数も少なく，その値に一定の規則性が見いだせないことから，上田ら[11)]は CEA 値で良・悪性を鑑別することは困難で，今後の症例の蓄積を待たなければならないと述べている．自験例においても内容液中

Table 2　23 cases of adult mesenteric chylous cyst reported in Japan

Year	Author	Age	Sex	Abdominal sympton	Location	Complication	Intestinal resection
1937	Yamada	26	F	mass	ileum		yes
1953	Fujishima	31	F	pain	jejunum	volvulus	no
1959	Taira	40	F	mass	the root of mesentery		
1975	Asagoe	24	M	mass	jejunum		yes
1981	Kojima	51	F	pain	jejunum		no
1982	Tabata	66	F	mass	jejunum		no
1984	Okushiba	40	F	lumbago	transverse colon		no
1984	Okushiba	48	M	mass	jejunum		no
1986	Nakamura	48	M	pain	jejunum		yes
1987	Saito	49	F	pain, mass	jejunum	volvulus	no
1988	Komatsu	39	F	pain	jejunum		yes
1988	Shiotani	25	F	pain, mass	jejunum		no
1988	Tadaoka	68	M	mass	ileum		yes
1991	Kojima	44	M	mass	jejunum		no
1992	Miyamoto	24	F	mass	jejunum	Ireus	no
1992	Takagi	43	F	pain, mass	jejunum		no
1993	Inoue	46	F	mass	jejunum		no
1993	Tominaga	69	F	mass	jejunum		yes
1995	Shibata	35	M	pain	jejunum	strangulation ileus	yes
1996	Isaka	38	F	pain	jejunum		no
1998	Ueda	44	M	pain	jejunum		yes
2001	Sano	67	M	mass	jejunum		no
2003	Our case	57	F	pain	jejunum	volvulus	yes

のCEA値, CA19-9値はそれぞれ正常域内であった.

腸間膜嚢腫の発生原因についてはいまだ明らかでないが，小児例では①先天的なリンパ組織の連絡欠如[12]②迷入リンパ組織の増殖[13]③リンパ組織の自律的増殖[14]などが考えられており，成人例ではこれらに加えて外傷・炎症・妊娠・分娩などの後天的要素がリンパ管の閉塞やうっ滞を引き起こす増悪因子として考えられている[15].

腸間膜嚢腫の臨床症状としては腹痛・腹部腫瘤が最も多く，その他，悪心嘔吐・腹部膨満など消化器一般症状が主で, 本症に特異的なものはない. しかし，しばしばイレウス・腸軸捻転・嚢胞内出血・嚢胞破裂などを合併することがあり，緊急手術が施行されることも多い．診断では超音波検査・CT検査が特に有効であり，これらの検査法の普及に伴い，1987年以降では術前診断率が66.7%と著明に向上したと報告されている[16]．超音波検査では嚢腫はcystic patternとして描出され，内容液が乳びである場合には微細な内部エコーを認める．CT検査では嚢腫は低吸収領域として描出され，CT値から内容液の成分を推測することができる[17]．しかし，これらの検査法で嚢腫と腸間膜の連続性を正確に診断することは困難なことが多く，鑑別疾患として卵巣嚢腫・膵嚢胞・腎嚢胞・水腎症・類皮嚢腫が挙げられている[7]．自験例においても腸軸捻転を合併して腹痛で発症したために十分な検査が施行できず，卵巣嚢腫茎捻転との術前診断にて緊急手術となったので，開腹所見にてはじめて腸間膜嚢腫と診断がつく結果となった.

治療の原則は嚢腫の完全切除である．嚢腫が腸管に近接している場合や腸軸捻転などによる腸管壊死がみられる場合には腸管の合併切除を行う. 自験例でも嚢腫が腸管に近接していたため，空腸合併切除を要した．また，嚢腫の境界が不明瞭であったり，嚢腫が腸間膜根部に存在する場合にはやむなく嚢腫の亜全摘や穿刺ドレナージを施行することもある[17]．この場合には本疾患の再発例の報告もあり[18]，厳重な経過観察が必要である．また，極めてまれではあるが腺癌や平滑筋肉種などの悪性腸間膜嚢腫の報告例[19][20]もあり, これらの問題も念頭において治療にあたらなければならない.

文　献

1) Liew SC, Glenn DC, Storey DW et al：Mesenteric cyst. Aust NZ J Surg **64**：741, 1994
2) 細井秀雄，森脇義弘：腸間膜嚢腫. 別冊日本臨床. 領域別症候群　11．日本臨床社，大阪，1996, p184―186
3) 佐野　純，山田　誠，梅本敬夫：腹腔鏡下に摘出した成人腸間膜乳び嚢胞の1例．日内視鏡外会誌 **6**：569―574, 2001
4) 山本　宏，安田是数，笠原小五郎ほか：急性腹症にて発症し術前に診断された腸間膜嚢胞の1治験例．日消病会誌　**81**：1842―1847, 1984
5) 黒岩　実，松山四郎，鈴木則夫ほか：術前診断し得た腸間膜嚢胞の2例．日小児外会誌　**24**：1122―1131, 1988
6) 高木　格，丹羽　傅，谷脇　聡：成人の腸間膜乳び嚢腫の1例．外科　**55**：1144―1148, 1993
7) 井上匡美，竹中博昭，角村純一ほか：腸間膜嚢胞内容液中のcarcinoembrynonic antigenを検索した2例．日消外会誌　**26**：1110―1114, 1993
8) 冨永洋平，千々岩一男，黒木祥司：可動性極めて良好な空腸腸間膜嚢胞の1例．日臨外医会誌 **54**：2677―2681, 1993
9) 柴田浩平，上尾裕昭，渡辺英宣ほか：炎症性索状物による亜イレウスを併発した腸間膜嚢胞状リンパ管腫の1例．大分病医誌　**24**：139―142, 1995
10) 井坂直秀，高垣俊郎，宮本　寛ほか：成人腸間膜乳び嚢胞の1例．日臨外医会誌　**57**：3069―3072, 1996
11) 上田佳秀，山下善正，市川幹郎ほか：内容液中CEAが高値を示した腸間膜嚢胞の1例．内科 **81**：757―759, 1998
12) Godart S：Embryological significance of lymphangiomas. Arch Dis Child **41**：204―206, 1966
13) Sabin FR：The lymphatic system in human embryos with a consideration of the morphology of the system as a whole. Am J Anat **9**：43―91, 1909
14) Grausman PM, Jaffe HL：Cystic lymphangioma of the greater omentum. Ann Surg **87**：66―73, 1923
15) 酒井章男，上原孝一郎，清松瑶一郎：成人腸間膜リンパ管腫の1例．日臨外医会誌　**51**：773―779, 1990
16) 大塚恭寛，小沢弘侑，飯野正敏ほか：小児巨大腸間膜嚢腫の1例．日小児外会誌　**28**：1372―1377, 1992

17）森脇義弘，新明紘一郎，細井英雄ほか：成人腸間膜嚢腫の 1 治験例．日消外会誌 **25**：2431―2435, 1992
18）横井健二，川上和之，川浦幸光：再発腸間膜リンパ管腫の 1 例．日臨外医会誌 **56**：2726―2730, 1995
19）原川伊寿，蜂須賀喜多男，山口晃弘ほか：腸間膜嚢胞腺癌の 1 例．日消外会誌 **20**：2397―2400, 1987
20）酒井弘典，清利省三，片岡和彦ほか：腸間膜原発平滑筋肉腫の 1 例．臨外 **47**：533―537, 1992

A Case of Adult Mesenteric Chylous Cyst with Volvulus

Yuichi Fumimoto, Yoshifumi Inoue, Yukinobu Yoshikawa,
Masaya Nomura, Hirohiko Yokotani and Shigeo Souda
Department of Surgery, Nissay Hospital, Nippon Life Saiseikai Foundaition

We report a case of adult mesenteric chylo cyst with volvulus. A 57-year-old woman admitted to another hospital for upper abdominal pain was suspected of torsion of an ovarian cyst because a 4×4.5×3 cm cystic mass was detected in the lower abdomen by transvaginal ultrasonography. In emergency surgery, we found a 8×6.5 cm mesenteric cyst in the mesentery of the jejunum about 170 cm from the anus from Treitz s̆ ligament complicated with volvulus. The cyst was so close to the small intestine that we resected the cyst with a part of the jejunum. The cyst was filled with about 300 ml of milky, odorless fluid soluble in ether. TG in the fluid was, 5,255 mg/dl, so she was diagnosed with a mesenteric chylo cyst, histologically cystic lymphagioma. Adult mesenteric chylo cysts are very rare. We clinically review 23 cases reported in Japan, including this case.
Key words：mesenteric chylous cyst, volvulus, cystic lymphagioma

〔Jpn J Gastroenterol Surg 37：1475―1479, 2004〕

Reprint requests：Yuichi Fumimoto Department of Surgery, Nissay Hospital, Nippon Life Saiseikai Foundaition
6-3-8 Itachibori, Nishi-ku, Osaka, 550-0012 JAPAN
Accepted：February 25, 2004

©2004 The Japanese Society of Gastroenterological Surgery Journal Web Site：http://www.jsgs.or.jp/journal/