日消外会誌　37（8）：1485～1490，2004年

症例報告

術前化学療法が著効し切除しえた十二指腸浸潤大腸内分泌細胞癌の１例

広島市立広島市民病院外科，宮崎医科大学第２病理学教室*

津谷　康大　　青木　秀樹　　原野　雅生　　佐々木　寛
小野田　正　　塩崎　滋弘　　大野　　聡　　二宮　基樹
高倉　範尚　　瀬口　智子*

術前化学療法が著効し根治切除しえた大腸内分泌細胞癌を経験したので報告する．症例は38歳の男性で，急性心筋梗塞を契機に貧血の精査で十二指腸浸潤を伴う横行結腸原発内分泌細胞癌が発見された．CT上，右上腹部に認めた腫瘍は急速に増大し腸閉塞となり，回腸瘻造設による減圧後，術前化学療法としてCisplatin（CDDP）＋CPT-11療法を施行した．CT上腫瘍は完全に消失し，根治術として結腸右半切除，胃十二指腸部分切除，胆嚢摘出術を施行した．病理組織学的検査では大腸粘膜面にわずかに癌細胞を認めるのみで組織学的効果Grade 2であった．術後もCDDP＋CPT-11療法施行後退院し，1年2か月後の現在無再発生存中である．大腸内分泌細胞癌は非常に予後不良な疾患で，外科的切除のみでは限界があると思われるが，術前化学療法を含めた集学的治療により予後の改善が見込める可能性があると思われた．

はじめに

大腸内分泌細胞癌は極めてまれで，予後不良な疾患である[1]．今回，急速に増大する横行結腸内分泌細胞癌に対し，術前化学療法を施行し根治切除しえた１例を経験したので文献的考察を加えて報告する．

症　　例

患者：38歳，男性

現病歴：平成12年10月，急性心筋梗塞にて他院入院．右冠動脈の閉塞に対し保存的治療施行．入院時より認められた貧血の精査として上部消化管内視鏡検査施行したところ，十二指腸球部に易出血性の潰瘍性病変を認め（**Fig. 1a**），生検組織の免疫染色でchromogranin Aおよびsynaptophysin抗体陽性所見より内分泌細胞癌と診断された（**Fig. 2**）．CT上右上腹部中心に腫瘤陰影を認め2週間で急速に増大し腸閉塞を来たし，11月当科紹介入院となる．

既往歴：特記事項なし．

家族歴：両親ともに心筋梗塞にて冠動脈バイパス術施行（当院）．

入院時血液検査：Hb 11.8g/dlと軽度貧血を認めた．腫瘍マーカーはCEA 3.7ng/ml，CA19-9 9.2 U/ml，NSE 5.5ng/mlと正常値であった（**Table 1**）．

理学的所見：身長185cm，体重98kg，腹部膨満，上腹部に軽度圧痛あり．

イレウス管造影検査：イレウス管挿入を試みたが，十二指腸の狭窄部を通過しなかった．

以上より十二指腸癌の大腸浸潤による腸閉塞と考え，根治術には膵頭十二指腸切除および大腸切除が必要と考えられたが，心エコー上左室駆出率が15%と心機能が極めて不良であることより，とりあえず腸閉塞の解除目的で緊急手術として回腸瘻造設術を施行し，この後化学療法を行う方針とした．

第4病日より化学療法としてCisplatin（CDDP）＋CPT-11療法（CDDP 50mg/day，CPT-11 60mg/

＜2004年2月25日受理＞別冊請求先：津谷　康大
〒790-0007　松山市堀之内13　国立病院機構四国がんセンター外科

Fig. 1　a：Gastrointestinal fiberscopy showed the ulcerative tumor on the first portion of duodenum. b：After 1 course of chemotherapy, the tumor was not shown.

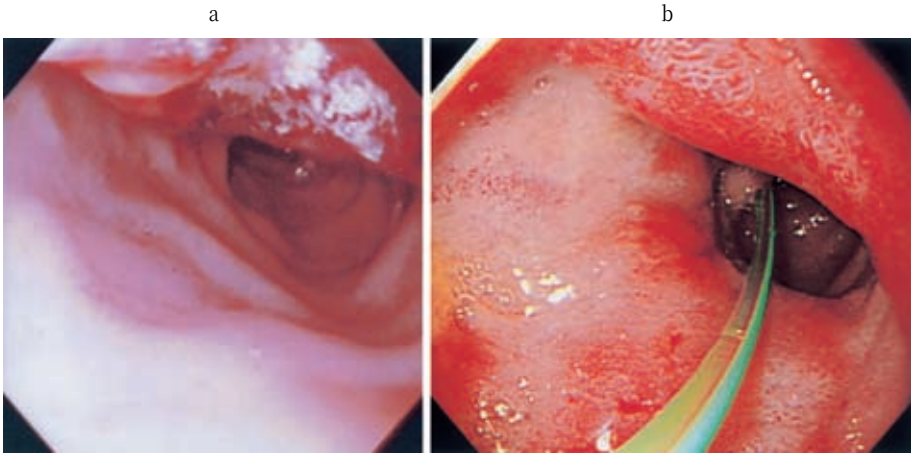

Fig. 2　Microscopic examination of the duodenal tumor. a：Positive chromogranin A staining. b：Positive synaptophysin staining. c：Hematoxylin-eosin staining；The tumor consisted of polygonal-shaped cells and grew in solid pattern.

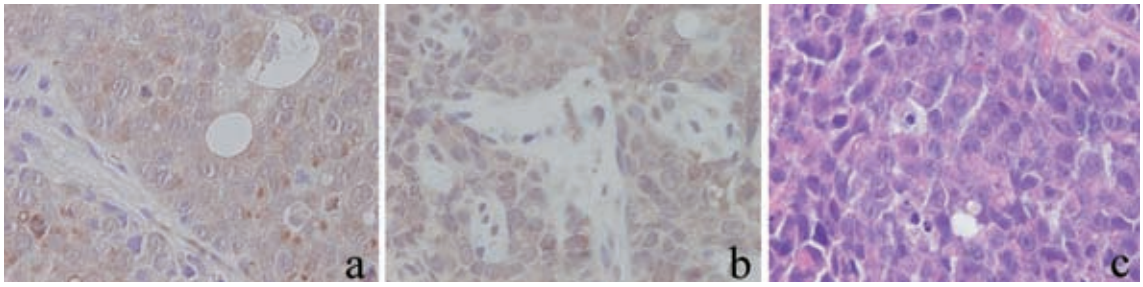

Table 1　Laboratory findings on admission

WBC	8,900 /μl	ALT	42 IU/l	Alb	3.1 g/dl
RBC	5.04 × 10^6 /μl	LDH	642 IU/l	BUN	19 mg/dl
Hb	11.8 g/dl	CK	38 IU/l	Cr	0.8 mg/dl
Ht	35.4 %	CK-MB	19 IU/l	CEA	3.7 ng/ml
PLT	26.7 × 10^3 /μl	LAP	98 IU/l	CA19-9	9.2 U/ml
T-Bil	0.7 mg/dl	ALP	464 IU/l	NSE	5.5 ng/ml
AST	36 IU/l	TP	7.0 g/dl	EF	15 %

day）をday1, 2, 3, 8, 9, 10と2週投与2週休薬を1コースとし，計2コース施行した(**Table 2**)．経過中有害事象としてGrade 4の好中球減少を認めたが，G-CSF投与により改善した．

初回CTでは右上腹部に8cm大の腫瘤陰影を認めた(**Fig. 3a**)．この腫瘤は2週間で急速に増大して径10cm大となり，腸閉塞を来たした（**Fig. 3b**)．

化学療法1コース終了時にはCT上腫瘤の縮小を認め，原発は大腸と思われた(**Fig. 3c**)．上部消化管内視鏡検査では，十二指腸粘膜は発赤のみで明らかな腫瘍は認めなかった(**Fig. 1b**)．発赤部の

Table 2 Regimen of chemotherapy；The combination of CDDP and CPT-11

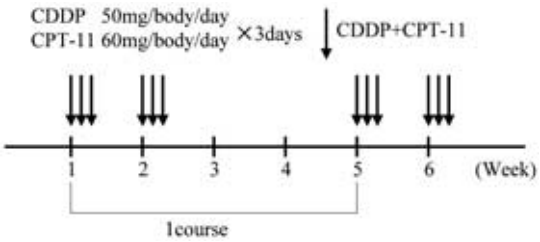

生検は Group I であった. 注腸造影では, 肝彎曲部で瘻孔を介して十二指腸が造影された(**Fig. 4a**). また経過中, 十二指腸の狭窄は徐々に改善し経口摂取も可能となった.

化学療法 2 コース終了時には CT 上明らかな腫瘤は認めず, 縮小率は 100% と判断した (**Fig. 3 d**). 下部消化管内視鏡検査では横行結腸肝彎曲部

Fig. 3 a, b：CT showed rapid growth of the tumor in right upper abdomen for a period of 2 weeks. c：The tumor was reduced after 1 course of chemotherapy. d：After 2 course of chemotherapy, the tumor disappeared.

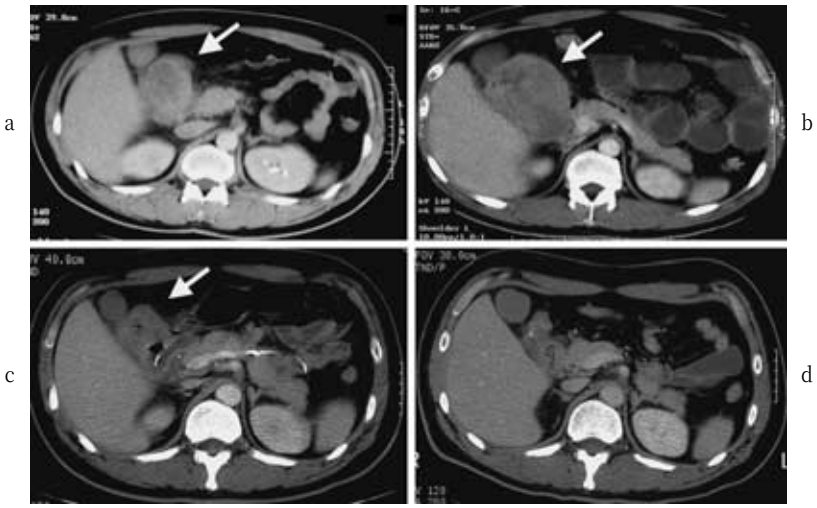

Fig. 4 a：Gastrographin enema showed a duodenal fistula at hepatic flexure after 1 course of chemotherapy. b：Duodenal fistula was not shown from ileostomy after 2 course of chemotherapy.

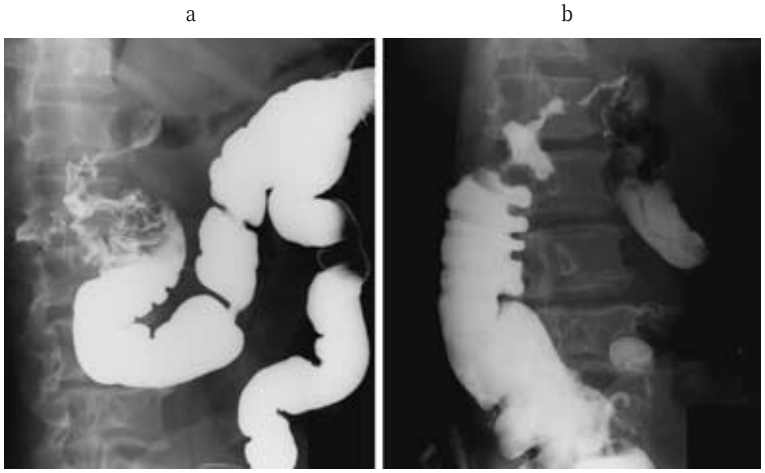

付近に全周性の狭窄を認め，ファイバーは通過しなかった．回腸瘻からの造影では肝彎曲部に全周性の狭窄を認めたが，十二指腸は造影されなかった（**Fig. 4b**）．

以上の所見から，膵頭十二指腸切除を併施せずとも根治術可能と考えられた．左室駆出率は化学療法2コース終了時点でも15%とやはり不良であったが，全身状態も改善しており耐術可能と判断し，手術を行うこととした．

手術所見：開腹所見では肝転移，腹膜播種は認めず，横行結腸肝彎曲部，十二指腸球部，胆嚢は高度に癒着していた．また肉眼的には明らかなリンパ節転移は認めなかった．以上よりSi（十二指腸）P0 H0 N（－）M（－）Stage IIIa大腸癌の診断で結腸右半切除, D2郭清, 胃十二指腸部分切除, 胆嚢摘出術を施行した．胃は幽門輪の2cm口側で切離し，十二指腸は乳頭3cm口側まで切離し，断端は縫合閉鎖し，胃空腸吻合（Billroth II法再建）を行った．

切除標本：結腸粘膜面は瘢痕化し全周性に狭窄していたが，肉眼的に明らかな腫瘍は認めなかった．また十二指腸粘膜面にも明らかな腫瘍は認めなかった（**Fig. 5**）．

病理組織学的検査：腫瘍の大部分は壊死し，結腸粘膜面にわずかにcarcinoma cellを認めるのみで，組織学的効果Grade 2であった（**Fig. 6a，b**）．ly0，v0，n0，ow（－），aw（－）であった．

術後補助療法としてCDDP＋CPT-11療法1コース施行後退院した．外来にてUFT投与中で術後1年2か月現在無再発生存中である．

考　察

大腸癌は大部分が高・中分化型腺癌であり，低・未分化癌は全大腸癌の約2.4%とまれである．内分泌細胞癌はこの低・未分化癌の約9%と極めてまれで[1]，全大腸癌の約0.2%となるが，早期より血行性，リンパ行性転移をきたす悪性度の極めて高い疾患であることが知られている[2]．本邦での報告例，集計によれば[1)3)~10)]，性差はなく，半数以上は直腸に発生し，結腸では右側結腸に多い傾向がある．深達度はss，a1以深がほとんどで，脈管侵襲度が高く，Onodaら[10]の48例の集計では，発見時リンパ節転移79.2%，肝転移62.5%，腹膜転移10.4%で，1年生存率は11.9%と非常に予後不良である．

発生母地としては，①一般組織型腺癌，②カルチノイド腫瘍，③非腫瘍性多分化能幹細胞，④非腫瘍性幼若内分泌細胞が想定されている[11]．

Fig. 5　Surgical specimens showed no tumor clearly.

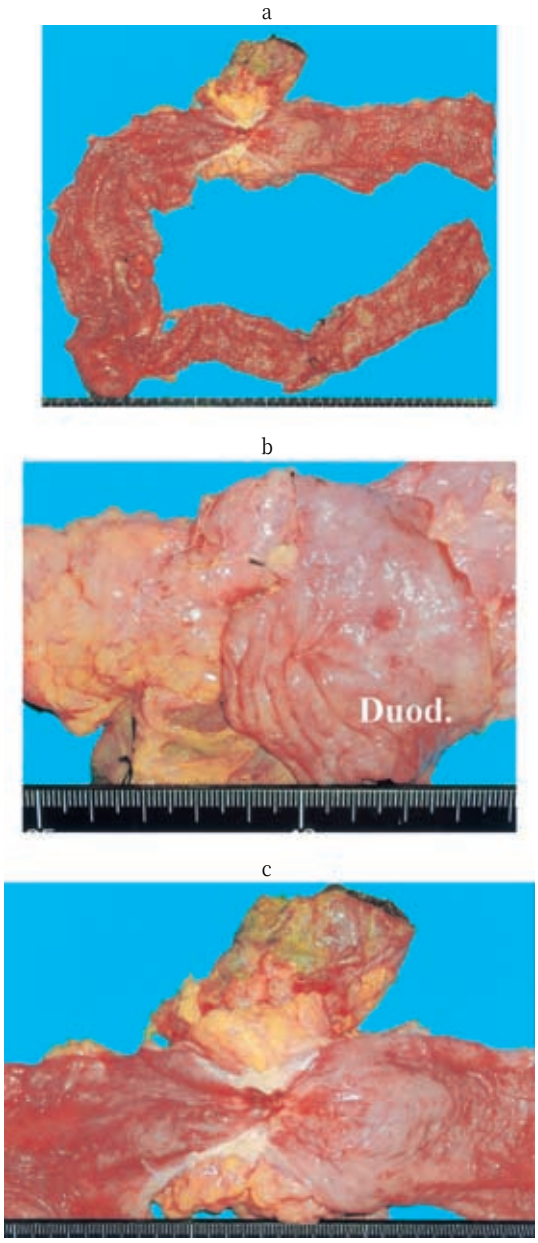

Fig. 6　Histopathological findings of resected specimens. a：Most of carcimona cells were turned into necrotic tissues. b：Only a few carcinoma cells remained in the mucous membrane of the colon.

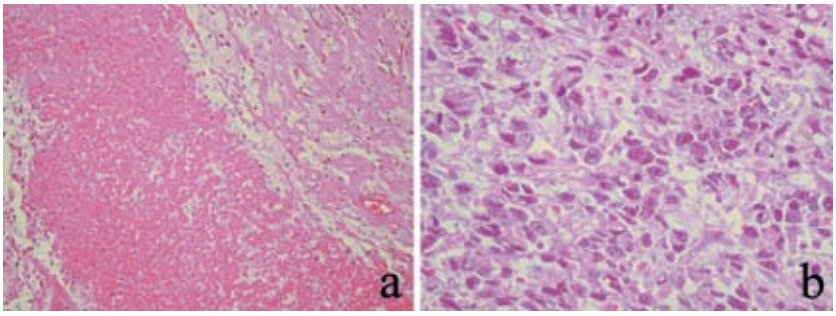

通常の HE 染色における特徴としては NC 比の高い弱好酸性細胞質と染色質に富み，核小体の鮮明～不鮮明な，小型から大型で円形から多角形の核と多数の分裂像を示す細胞が，大結節ないしシート状に増殖するものとされているが[1]，低・未分化癌と鑑別困難なこともあり，低・未分化癌が疑われる症例には Chromogranine A や synaptophysin 抗体などの免疫染色や電子顕微鏡により内分泌顆粒の有無を確認することが必要である．

治療法としては一般的には全身状態が許す限り手術が施行されていることが多いが，前述のごとく予後は不良であり，周術期の補助療法は必須と考えられる．化学療法に関して，Redman ら[12]，Staren ら[13]は肺小細胞癌治療で行われる CAV 療法（cyclophosphamide，doxorubidin，vincristine）が有効であったという報告を，Okuyama ら[14]，大島ら[7]は再発例に CDDP＋5-FU 療法が奏効したと報告しているが，化学療法の著効例の報告は非常に少ない．本症例は術前に内分泌細胞癌と診断がついていたが，患者の全身状態が不良なこと，腫瘍の急速な増大を認め非常に予後が不良と予想されることから，根治術より先に化学療法を施行することとした．急性心筋梗塞発症後であることより，心毒性のある薬剤は使用すべきでないと考え，特に肺小細胞癌に対し高い奏効率を示す化学療法を参考とし CDDP＋CPT-11 療法を選択した．これは当初，十二指腸原発と考えていたためであるが，結果的には大腸癌であり，大腸癌取扱い規約[15]では内分泌細胞癌は小細胞癌とみなすとの記載もあり，この選択は妥当であったと思われた．

CPT-11 投与時には高度の下痢が問題となるが，本症例では回腸瘻を造設していたため下痢による QOL の低下は認めず，化学療法が継続可能で，経過中経口摂取も可能となった．また重大な有害事象は認めなかった．結果的に組織学的効果 Grade 2 と，大腸粘膜に極わずかに癌細胞を認めるのみであり，術前生検で癌を認めた十二指腸には癌細胞を認めず，術前化学療法により down staging が得られ，根治術しえた非常に貴重な症例であったと思われる．また我々が検索しえた限りではこれまでに大腸内分泌細胞癌に対し，術前化学療法を施行したという報告は認めない．

以上のことより，術前に内分泌細胞癌と診断をつけることは困難であるが，低分化・未分化癌が疑われる症例に対しては積極的に免疫染色などを行い診断をつけ，内分泌細胞癌に対しては術前化学療法を含めた集学的治療を行うことによって予後の改善が期待できるのではないかと考えられた．

文　献

1）大塚正彦，加藤　洋：大腸の低・未分化癌の臨床病理学的検討―分類および内分泌細胞癌との関連について．日消外会誌　**25**：1248―1256, 1992
2）Saclarides TJ, Szeluga D, Staren ED：Neuroendocrine cancers of the colon and rectum. Results of a ten year experience. Dis Colon Rectum **37**：635―642, 1994
3）森脇義弘，山崎安信，須田　嵩ほか：上行結腸原発内分泌細胞癌の 1 例．日消病会誌　**96**：1062―1066, 1999

4）佐藤美信，丸田守人，前田耕太郎ほか：大腸内分泌細胞癌の2例．日臨外会誌　**56**：1061―1067, 1998
5）田崎達也，中井志郎，藤本三喜夫ほか：横行結腸内分泌細胞癌の1例．日臨外会誌　**63**：639―643, 2002
6）小林正明，安田有利，古川雅也ほか：横行結腸に発生した内分泌細胞癌の1例．Endosc Digest Dis **12**：116―120, 1996
7）大島　貴，山崎安信，牧野達郎ほか：CDDP＋5-FU療法が著効した肛門管内分泌細胞癌肺転移の1例．日消外会誌　**26**：314―318, 2003
8）河内康博，神保充孝，重田匡利ほか：結腸内分泌細胞癌の検討．日消外会誌　**36**：503―508, 2003
9）那須二郎，固武健二郎，小山靖夫：結腸内分泌細胞癌の一例．日本大腸肛門病会誌　**49**：161―166, 1996
10）Onoda N, Kobayashi H, Satake K et al：Neuroendocrine carcinoma of the sigmoid colon：Report of a case. Surg Today **29**：1079―1082, 1999
11）岩淵三哉，渡辺英伸，石原法子ほか：消化管のカルチノイドと内分泌細胞癌の病理―その特徴と組織発生―．臨消内科　**5**：1669―1681, 1989
12）Redman BG, Pazdur R：Colonic small cell undifferentiated carcinoma：A distinct pathological diagnosis with therapeutic implication. Am J Gastroenterol **82**：382―385, 1987
13）Staren ED, Gould VE, Warren WH et al：Neuroendocrine carcinomas of the colon and rectum：A clinicopathologic evaluation. Surgery **104**：1080―1089, 1988
14）Okuyama T, Korenaga D, Tamura S et al：The effectiveness of chemotherapy with cisplatin and 5-Fluorouracil for recurrent small cell neuroendocrine carcinoma of the rectum：Report of a case. Surg Today **29**：165―169, 1999
15）大腸癌研究会編：大腸癌取扱い規約．第6版．金原出版，東京，1998

Effectiveness of Neoadjuvant Chemotherapy Against Neuroendocrine Carcinoma of the Colon with Duodenal Invasion；Report of a Case

Yasuhiro Tsutani, Hideki Aoki, Masao Harano, Hiroshi Sasaki,
Tadashi Onoda, Shigehiro Shiozaki, Satoshi Ohno, Motoki Ninomiya,
Norihisa Takakura and Tomoko Seguchi*
Department of Surgery, Hiroshima City Hospital
The Second Department of Pathology, Miyazaki Medical College*

We report a case of neuroendocrine carcinoma of the colon that responded to neoadjuvant chemotherapy. A 38-year-old man admitted for acute myocardial infarction with anemia was found in detailed examination to have neuroendocrine carcinoma of the transverse colon with duodenal invasion. CT showed rapid growth of right upper abdominal tumor resulting in ileus. After temporizing ileostomy, a combination of cisplatin (CDDP) and CPT-11 was given as neoadjuvant chemotherapy. Post chemotherapy CT showed tumor disappearance and radical right hemicolectomy, partial duodenectomy, and cholecystectomy were done. Histopathological examination of surgical specimens showed that only a few carcinoma cells remained in the mucous membrane of the colon, which was histologically Grade 2. After combined CDDP and CPT-11 adjuvant chemotherapy, he was discharged. To date, 14 months after surgery, there is no evidence of recurrence. Neuroendocrine carcinoma of the colon has very poor prognosis and radical treatment cannot be achieved by surgical therapy alone. Combined therapy including neoadjuvant chemotherapy may be effective in fighting this disease.

Key words：neuroendocrine carcinoma, neoadjuvant chemotherapy, colon cancer

〔Jpn J Gastroenterol Surg 37：1485―1490, 2004〕

Reprint requests：Yasuhiro Tsutani　Department of Surgery, National Hospital Organigation, Shikoku Cancer Center 13 Horinouchi, Matsuyama, 790-0007 JAPAN

Accepted：February 25, 2004

©2004 The Japanese Society of Gastroenterological Surgery　Journal Web Site：http://www.jsgs.or.jp/journal/