日消外会誌　37（8）：1491～1496，2004年

症例報告

横行結腸間膜裂孔ヘルニアの１例

鶴岡市立荘内病院外科
角南　栄二　　鈴木　　聡　　三科　　武
小向慎太郎　　大滝　雅博　　松原　要一

内ヘルニアの中でもまれな横行結腸間膜裂孔ヘルニアの１手術例を経験した．症例は81歳の男性で，開腹手術の既往はないが過去に２度原因不明のイレウスでの入院歴があった．2002年１月初旬腹痛，腹部膨満，嘔吐を認め精査，治療目的に当院内科に入院した．イレウスの診断でイレウス管による減圧を行ったが，Treitz靱帯を越えた付近から管の前進が緩徐となり左上腹部でとぐろを巻くように停滞し，十分な減圧が得られなかった．そのため保存的治療開始24日後に手術を施行した．Treitz靱帯直上の横行結腸間膜に径約4cmの欠損孔を認め，そこから網嚢腔にほぼ小腸全体が嵌入しており，横行結腸間膜裂孔による小腸イレウスと診断した．小腸は容易に整復され血行障害も軽度で欠損孔修復を行った．術後経過は順調だった．本症は極めてまれな病態ではあるが，開腹歴のないイレウスの原因として念頭に置くべき疾患の１つであると考えられた．

はじめに

内ヘルニアの１つである腸間膜裂孔ヘルニアは，腸間膜の異常裂孔に腸管が嵌頓する比較的まれな疾患である．絞扼性イレウスで発症し早期の外科的対応を迫られ大量の腸切除を要し，しかも術前診断は困難で開腹して確定診断されることが多い．私達は腸間膜裂孔ヘルニアの中でも報告例の少ない横行結腸間膜裂孔による網嚢ヘルニアを経験したので若干の文献的考察を加えて報告する．

症　　例

症例：81歳，男性

主訴：腹痛，腹部膨満，嘔吐

家族歴：特記すべき事項なし．

既往歴：特記事項，手術歴なく，また腹部外傷の既往もない．

現病歴：2001年１月に20日間および同10月に13日間イレウスで当院内科に入院し，保存的治療で軽快退院した．その際の小腸造影では減圧後の小腸に異常を認めず，また腹部CTでは胆嚢内結石を認めるのみであった．2002年１月初め腹痛，腹部膨満，嘔吐を認め翌日イレウスの診断で近医に入院治療したが症状の改善を認めず，３日後当院内科に紹介入院となった．

入院時現症：身長164cm，体重56kg，血圧132/62mmHg，脈拍84/分，整で発熱を認めなかった．眼瞼結膜に貧血・黄疸なく，体表リンパ節を触知しなかった．腹部は膨満しているが自発痛，疼痛は軽度であった．反跳痛，筋性防御を認めず，腸雑音は減弱していた．肛門指診でも異常を認めなかった．

入院時検査成績：血液生化学検査ではNa 123 mEq/*l*，Cl 91mEq/*l*と低下し，CRPは10.2mg/dlと上昇していた（**Table 1**）．

腹部単純X線検査：上腹部を中心に著明な小腸ガス拡張像を認めた（**Fig. 1**）．

腹部CT所見：肝表面から上腹部にかけて広範に腹水が存在した．また，拡張した小腸が胃の背側から脾門部にはまり込むように一塊になって認められ，小腸の拡張は終末回腸にまで及んでいた．さらに，胆嚢内に結石を認めた（**Fig. 1**）．

＜2004年２月25日受理＞別刷請求先：角南　栄二
〒959-1700　新潟県中蒲原郡村松町1404―1　南部郷総合病院外科

以上より原因は明らかではなかったがイレウスの診断でイレウス管を留置し，腸管の減圧を試みた．**Fig. 2** に押し進められたイレウス管の経時的変化を示す．**Fig. 2a** は留置後6日目，**Fig. 2b** は8日目，**Fig. 2c** は18日目の腹部単純X線写真であるが，イレウス管は左上腹部でとぐろを巻くように停滞した．その間腹痛や腹部膨満は消失し排便，排ガスもあったが，イレウス管からは連日1,000ml以上の排液を認め改善傾向はみられなかった．イレウス管造影を施行したが閉塞部位を明らかに描出できないにもかかわらず小腸の拡張が続いていたため，保存的治療の限界と判断し入院後25日目に外科転科のうえ手術を施行した．

Table 1 Laboratory data on admission（2002. 1）

WBC	7,300 /cmm	TP	6.0 g/dl
Rbc	411 × 10^4 /cmm	GOT	18 IU/*l*
Hb	13.6 g/dl	GPT	12 IU/*l*
Ht	40.4 %	ALP	123 IU/*l*
Plt	26.2 × 10^4 /cmm	LDH	145 IU/*l*
Na	123 mEq/*l*	TB	0.9 mg/dl
K	4.4 mEq/*l*		
Cl	99 mEq/*l*		
Bun	26.6 mg/dl		
Cre	0.9 mg/dl		
CRP	10.2 mg/dl		

手術所見および術式：上腹部正中切開で開腹すると，腹水はなく腸管の癒着はなかった．また，胆嚢結石を触知した．Treitz 靱帯直上の横行結腸間膜に径約4cmの欠損孔が存在し，そこから小腸がほぼ全長にわたり網嚢内に嵌入し拡張していた（**Fig. 3**）．裂孔は横行結腸間膜移行部寄りに見られたが，Treitz 靱帯とは連続性はなかった．小腸を用手的に整復し検索したが，血行は比較的保たれていたため腸管切除は不要と判断し欠損孔を縫合・閉鎖し，胆嚢摘出術を付加して手術を終了した．

術後経過：経過は良好で，術後第18病日に退院した．

考　察

内ヘルニアは「体腔内の異常に大きい窩や孔の中に臓器が入ること」とされ Steinke[1]は腹膜窩を

Fig. 1　Plain abdominal X-ray and abdominal computed tomography demonstrate massive ascites and remarkable dilatation in the whole jejunum and ileum with intestinal juice and gas.

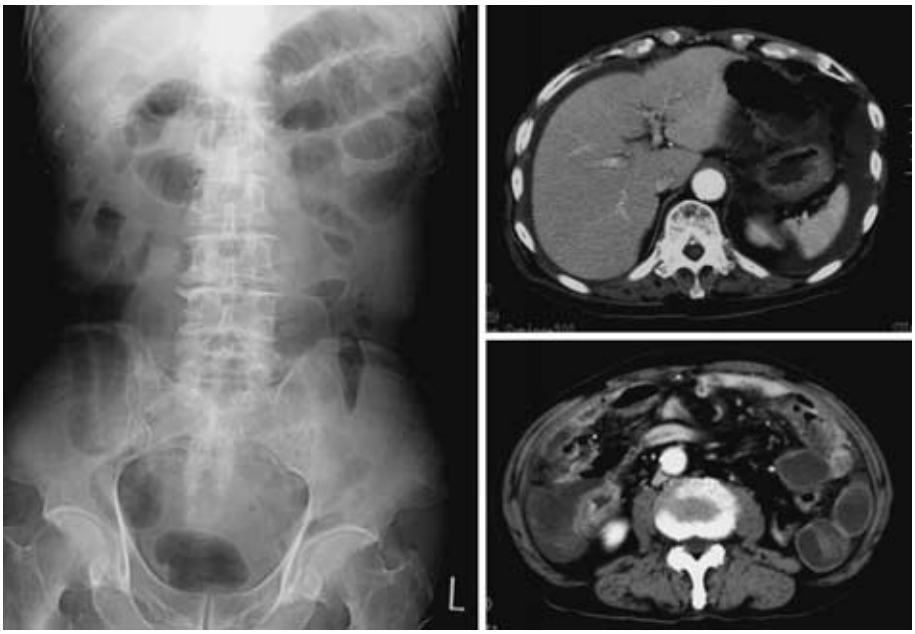

通じて後腹膜へ入り込む腹膜窩ヘルニアと，腸間膜あるいは大網の裂孔を介する異常裂孔ヘルニアに分類している．内ヘルニアはそのほとんどがイレウスで発症し，高橋ら[2]は全イレウスの 0.01～5% 前後が内ヘルニアによるもので，そのうち腹膜窩ヘルニアが約 40%，異常裂孔ヘルニアが約 60% と報告している．

1986 年から 2001 年までの 15 年間に医学中央雑誌（以後，医中誌）に集録されている会議録，抄録あるいは原著論文で報告された腸間膜裂孔へ

Fig. 2　Plain abdominal X-ray films with insertion of long-tube,（a）6 days（b）8 days（c）18 days after insertion of long-tube. These films revealed that long-tube stagnates in the left upper abdomen and is ineffective to improve ileus.

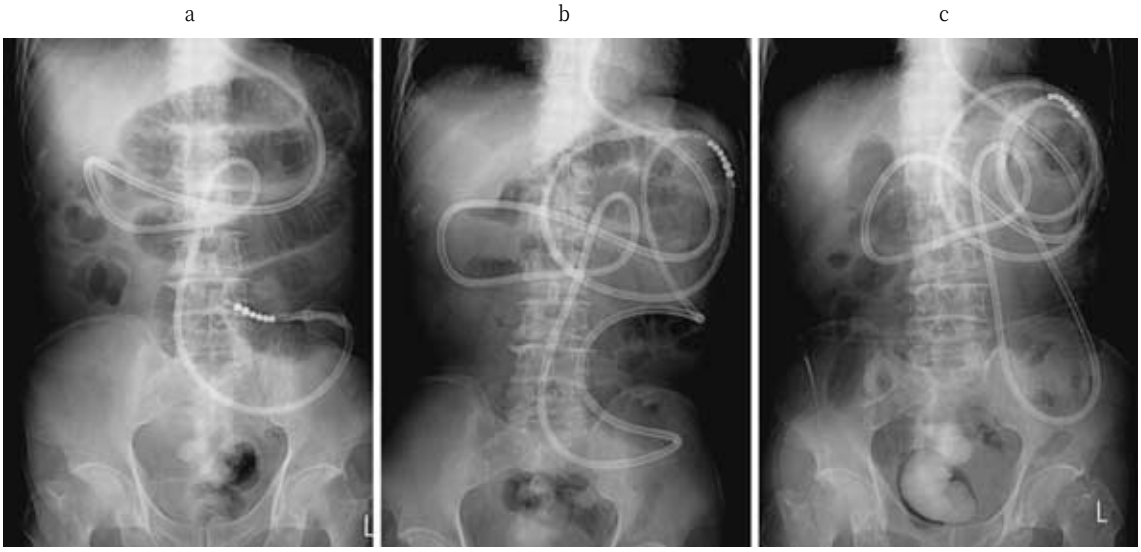

Fig. 3（a）Intraoperative photograph shows an oval defect in about 4cm in diameter in the mesentery of the transverse colon.（b）Schema demonstrates that most of small intestine except the terminal ileum was invaginated through the defect into omental cavity.

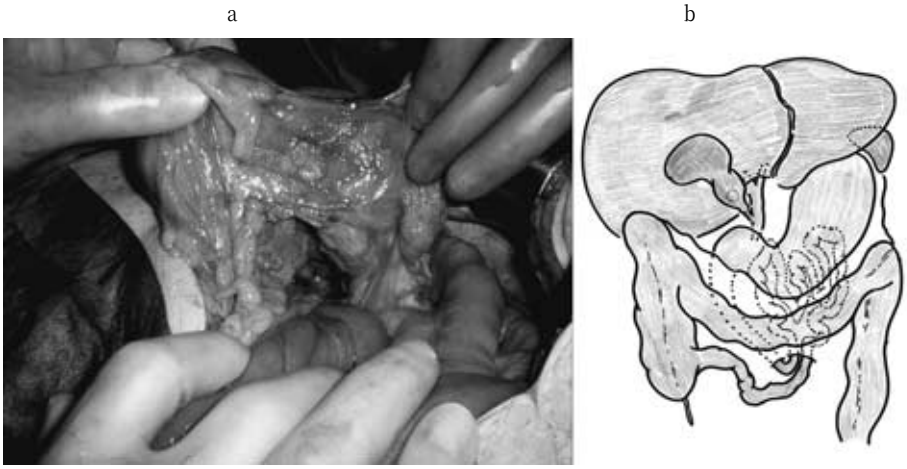

Table 2　Correlation between age and location of the mesenteric defect in Japan（n=147, 1986-2001）

Age	Small intestine	A-colon	T-colon	D-colon	S-colon
～15 days	9		2		
～1	7				
1～5	21				1
6～10	12				
11～20	15				3
21～30	12				2
31～40	2		3		2
41～50			2		6
51～60	3		3	1	9
61～70	7		4		4
71～80	6		2		5
81～		1	2		1
Total（cases）（%）	94（64.0）	1（0.7）	18（12.2）	1（0.7）	33（22.4）

Table 3　Correlation between diameter of mesenteric defect and operative method (a), diameter and location of the defect (b). (n=74, 1986～2001)

(a) Diameter of the defect (cm)	Intestinal resection/colectomy (cases)	Repair of the defect (cases)	
～2	10（52.6%）	9（47.4%）	ns, ns, ns
2～4	20（62.5%）	12（37.5%）	
4～8	8（61.5%）	5（38.5%）	
8～	5（50.0%）	5（50.0%）	
	43（58.1%）	31（41.9%）	total 74 cases
(b) Diameter of the defect (cm)	**Small intestinal mesentery**	**Colonic mesentery**	
～2	9（50.0%）	9（50.0%）	ns, ns, ＊
2～4	19（55.9%）	15（44.1%）	
4～8	8（66.7%）	4（33.3%）	
8～	9（90.0%）	1（10.0%）	
	45（60.8%）	29（39.2%）	total 74 cases

ns：not significant　＊：significant by Fischer's exact probability test（$p < 0.05$）

ルニア症例をわれわれが検索したかぎり147例であった（**Table 2**）．性別は女性が51.7%とやや多く，発症年齢は出生前から91歳までであった．発症部位別では小腸間膜が94例（64.0%）と多く，続いてS状結腸間膜33例(22.4%)，横行結腸間膜18例(12.2%)，上行および下行結腸間膜1例ずつ(0.7%)であった．全症例のうち5歳以下のものは39例で26.5%となり，藤井ら[10]が報告した48%に比べ低かった．しかし5歳以下発症の39例中S状結腸間膜裂孔ヘルニアの1例を除いた38例が小腸間膜裂孔ヘルニアであり，20歳以下の発症でも70例中64例が小腸間膜裂孔ヘルニアで，若年者の腸間膜裂孔ヘルニアのほとんどは小腸間膜に発症していた．

腸間膜裂孔ヘルニアの発生原因は先天性によるものが多く報告されている．われわれの集計から小腸間膜裂孔ヘルニアは，先天的な異常裂孔によって乳幼児・若年期に引き起こされることが多いと考えられた．それに対し結腸間膜裂孔ヘルニアは，S状結腸間膜裂孔ヘルニアで33例中25例(75.7%)，横行結腸間膜裂孔ヘルニアで18例中16例（88.9%）が41歳以降に発症していた．また最高齢の手術報告は上行結腸間膜裂孔ヘルニアで91歳であった．このように結腸間膜裂孔ヘルニアは小腸間膜裂孔ヘルニアに比べ晩年発症が多い傾向にある．

腸間膜裂孔ヘルニアの治療はほとんどが外科的治療によるイレウス解除術を施行されている．その理由は内ヘルニアの場合ヘルニア嚢を持たないことが多く，イレウスとして発症した時には腸管の絞扼によって急激な症状を呈し進行していくことが多いからと考えられている[10]．術式として腸切除を行ったのは91例(61.9%)で，中田ら[11]が報告した79.7%より低かった．さらに，裂孔の最大径と術式がいずれも明記されている74例について，**Table 3a**にてその相関を検討した．高橋ら[2]は裂孔径がある程度小さくなると腸切除の割合が高くなると報告しているが，われわれの集計では裂孔最大径が2cm未満の症例群と2cm以上の症例群との間で，腸切除を施行した割合に一定の傾向は認められなかった．また，**Table 3b**は裂孔径の大きさが，小腸間膜と結腸間膜では差があるかどうかを示した．その結果，裂孔径が4cm以上の症例が小腸間膜では45例中17例(37.8%)を占め，結腸間膜では29例中5例（17.2%）にすぎなかった．また，裂孔径8cm以上の報告例が小腸間膜裂孔ヘルニアで有意に多く，小腸間膜の裂孔径は結

Table 4 Reported cases of transmesocolonic hernia in the mesentery of the transverse colon in Japan（1998 ～ 2003）

Auther（year）	Age/Sex	Past history	Chief complaint	Preoperative diagnosis
1 Ishii （1988）	35/M	inguinal hernia	epigastralgia	Internal hernia
2 Matsukuma （1992）	8 days/F	none	vomiting, BW loss	Duodenal stenosis
3 Kureyama （1993）	40/M	Malignant Lymphoma	vomiting, melena	GI tract bleeding
4 O-shita （1995）	75/M	Gastric ca. Postop.	abd. pain	Strangulation ileus
5 Kin（1996）	3 days/F	none	abd. pain, vomiting	Strangulation ileus
6 Yamada（1997）	51/M	DM	abd. pain	Ileus
7 Imamura（1999）	49/F	Crohn disease	abd. discomfort	Crohn disease
8 Fujii（1999）	57/M	none	abd. pain, vomiting	Omental hernia
9 Nakata（2001）	78/M	none	anorexia	Internal hernia
10 Miyazaki（2001）	34/F	none	abd. pain, vomiting	Strangulation ileus
11 Tanaka（2002）	80/F	GBS postop.	Vomiting, fever up	Ileus
12 Our case（2003）	81/F	none	abd. pain, abd. distention	Ileus

Table 5 Following Table 4

Auther（year）	Period of conservative Tx.	Incarcerated intestine/colon	Diameter of defect	Operative procedure
1 Ishii（1988）	1 day	jejunum ～ ileum 100cm	5cm	repair of the defect, jejunoileal resection
2 Matsukuma（1992）	1 day	duodenum ～ ileum	4 × 3cm	repair of the defect
3 Kureyama（1993）	1 day	jejunum ～ ileum over 300cm	?	repair of the defect
4 O-shita（1995）	3 days	ileum	wide as neonatal head	repair of the defect, ileal resection
5 Kin（1996）	0 day	ileum 10cm	2.5 × 2.5cm	repair of the defect
6 Yamada（1997）	14 days	jejunum ～ ileum 310cm	4 × 5cm	repair of the defect
7 Imamura（1999）	2 months	almost all the intestine	?	repair of the defect, massive intestinal resection
8 Fujii（1999）	0 day	almost all the intestine	5cm	repair of the defect
9 Nakata（2001）	0 day	jejunum 30cm	3cm	repair of the defect
10 Miyazaki（2001）	0 day	ileum 130cm	3 × 3cm	repair of the defect（Laparoscopy）
11 Tanaka（2002）	0 day	jejunum 50cm	2.5cm	repair of the defect
12 Our case（2003）	24 days	almost all the intestine	4cm	repair of the defect

腸間膜に比べると大きい傾向にあることがわかった.（検定には Fischer の直接検定法を用い $p<0.05$ を有意差ありとした.）このことは小腸間膜裂孔ヘルニアが若年期に腸管の嵌頓を引き起こす 1 つの要因となりうることが示唆された.

つぎに医中誌に掲載され，1988 年から 2002 年までに本邦で原著論文として報告された横行結腸間膜裂孔ヘルニア 12 例を検索した[3)～13)]（**Table 4，5**）．発症年齢は 3 生日から 82 歳までで，男性 7 例，女性 5 例であった．腹部症状や全身状態から，多くが絞扼性イレウスあるいは十二指腸閉塞など緊急性の高い疾患と診断され，全例に手術が施行された.

一般に内ヘルニアの診断は，CT やイレウス管からの消化管造影が有用とされているが，術前に横行結腸間膜裂孔ヘルニアと診断した症例はなく，術前診断はほとんど困難と考えられた．自験例では発症早期に CT などの画像所見から横行結腸間膜裂孔ヘルニアを診断することは retrospective にみても困難であったと考えるが，その後の経過から内ヘルニアを強く疑える所見もあり，早期診断の可能性が考えられた．過去 2 回のイレウスは，手術歴や腹部外傷歴がないことから小腸が横行結腸間膜裂孔に嵌頓と自然整復を繰り返した

ためと推測された．手術既往のないイレウスの診療にあたっては，内ヘルニアも念頭においた診断，治療が重要と考えられた．

文　献

1) Steinke CR：Internal hernia. Arch Surg **25**：909―925, 1932
2) 高橋英世，永井米次郎：内ヘルニアによるイレウス．小児外科　**12**：447―453, 1980
3) 石井　博，高倉範尚，森　雅信ほか：横行結腸間膜裂孔による網嚢ヘルニアの1例．広島医　**41**：1840―1842, 1988
4) 松隈義則，垣迫三男，前野泰樹ほか：新生児結腸間膜裂孔ヘルニアの1例．小児臨　**8**：1641―1645, 1992
5) 呉山泰進，片岡　誠，桑原義之ほか：悪性リンパ腫の化学療法中に大量下血をきたした横行結腸間膜窩ヘルニアの1例．外科　**55**：1025―1028, 1993
6) 大下裕夫，田中千凱，種村廣巳ほか：胃切除術後に発生した横行結腸間膜ヘルニアの1例．日腹部救急医会誌　**15**：1125―1127, 1995
7) 金　一，遠藤　薫，藤井祐二ほか：特徴的な注腸造影を示した新生児結腸間膜裂孔ヘルニアの1例．小児外科　**28**：1499―1502, 1996
8) 山田太郎，岡本育夫，幸島孝志ほか：アミラーゼ上昇を伴い腹痛で発症した大網，腸間膜ヘルニアの1例．埼玉外医誌　**31**：930―932, 1997
9) 今村幹雄，岩本一亜，國井康男ほか：横行結腸間膜裂孔ヘルニアを合併したクローン病による横行結腸空腸瘻の1手術例．日本大腸肛門病会誌　**52**：613―618, 1999
10) 藤井　努，末永裕之，桐山幸三ほか：網嚢内に大量小腸の嵌入を認めた横行結腸間膜裂孔ヘルニアの1例．日臨外会誌　**60**：3011―3014, 1999
11) 中田岳成，小山　洋，熊木俊成ほか：高齢にて発症した横行結腸間膜裂孔による網嚢ヘルニアの1例．日臨外会誌　**62**：821―823, 2001
12) 宮崎恭介，佐々木剛志，中村　透ほか：腹腔鏡が有用であった横行結腸間膜裂孔ヘルニアの1例．臨と研　**78**：933―935, 2001
13) 田中弘之，臼間康博，中川　昇ほか：横行結腸間膜裂孔ヘルニアの1例．手術　**56**：127―131, 2002

A Case of Transmesocolonic Hernia in the Mesentery of Transverse Colon

Eiji Sunami, Satoshi Suzuki, Takeshi Mishina, Shintaro Komukai,
Masahiro O-taki and Yo-ichi Matsubara
Department of Surgery, Tsuruoka Municipal Shonai Hospital

We report a rare case of transmesocolonic hernia in the mesentery of the transverse colon due to internal hernia. A 81-year-old man, with no history of surgery but twice admitted previously with a diagnosis of ileus, reported abdominal pain, abdominal distention, and vomiting. Under a diagnosis of ileus, we conducted conservative long-tube therapy. Complications were arose when the tube passed through the Treitz ligament, stagnated in the left upper abdomen, and failed to relieve intestinal dilatation, nessecitating surgery 24 days after admission. Laparotomy showed an oval defect about 4 cm in diameter in the mesentery of the transverse colon, and most of the small intestine had invaginated through the defect into the omental cavity. The small intestine was reverted by manipulation and had no necrosis, so the defect was repaired by suture. The postoperative course was uneventful. Transmesocolonic heria is rare, but should be considered a differential diagnosis of ileus with no history of surgery.

Key words：intenal hernia, transmesocolonic hernia, transverse colon

〔Jpn J Gastroenterol Surg 37：1491―1496, 2004〕

Reprint requests：Eiji Sunami　Department of Surgery, Nanbugo General Hospital
1404-1, Muramatsu-machi, Niigata, 959-1700 JAPAN

Accepted：February 25, 2004

©2004 The Japanese Society of Gastroenterological Surgery　Journal Web Site：http://www.jsgs.or.jp/journal/