日消外会誌　37（8）：1497～1502，2004年

症例報告

下行結腸癌を合併したCrohn病の1手術例

東北大学大学院生体調節外科学（胃腸外科），同　消化器病態学[1]，東北大学医学部保健学科病理検査学分野[2]

長尾　宗紀　　舟山　裕士　　福島　浩平　　柴田　　近
高橋　賢一　　小川　　仁　　橋本　明彦　　木内　喜孝[1]
増田　高行[2]　佐々木　巌

症例は29歳の男性で，家族歴に特記事項はない．平成11年11月に大腸型Crohn病の診断を受け，以後近医にて経過観察されていた．平成13年2月に腸閉塞を発症し，IVH管理となっていたが，下行結腸にCrohn病による著明な狭窄を認め，全身状態も不良であったため，同4月に緊急手術にて回腸瘻造設術のみを施行し，平成13年11月，大腸亜全摘，回腸直腸吻合，回腸瘻閉鎖術を施行した．病理組織学的には全層性の炎症像，非乾酪性肉芽腫など，Crohn病としての典型的な像が見られたが，病変部の中に深達度ssの高分化型腺癌の合併と周囲粘膜にp53陽性のdysplasiaが認められた．術後第33病日より化学療法を施行し，特に副作用なく退院となった．現在，癌の再発の徴候を認めず，当科外来にて化学療法を継続中である．Crohn病においても常に癌合併の可能性を念頭におくべきであり，今後は癌の早期発見のための手法の確立が必要と考えられた．

はじめに

近年，Crohn病患者の長期経過例の増加に伴い，Crohn病に合併した大腸癌の報告も散見されるようになってきた．潰瘍性大腸炎と同様，Crohn病も大腸癌発生の危険率は高いとされるが[1]，現在のところ，文献上でのCrohn病合併癌の本邦報告例は二十数例のみである．その約半数は直腸・肛門に発生したものであるが，今回，Crohn病としての経過年数が短いにもかかわらず下行結腸に癌を合併したCrohn病の症例を経験したので報告する．

症　　例

症例：29歳，男性

主訴：腹痛

家族歴，既往歴：特記事項なし．

現病歴：1999年11月に下痢，腹痛が出現し，近医を受診した．投薬にていったん症状は軽快したが，同12月に粘血便が出現したため同医を再受診し，精査の結果Crohn病の診断を受けた．その後5-ASA製剤の内服のみで経過観察されていたが，2000年12月，2001年2月と，2回腸閉塞を発症し，近医に入院の上でIVH管理となっていた．しかし，症状が改善しないため2001年4月に当院消化器内科紹介，入院となった．入院後，腸閉塞症状の改善を認めなかったために外科紹介となり，翌日に緊急手術を施行したところ，下行結腸にCrohn病による著明な狭窄を認めた．術前の状態として高度の貧血と低栄養を認めたため，手術侵襲をできるだけ少なくするために狭窄病変には手をつけずに回腸瘻造設術のみを施行した．その後当科外来にて経過観察し，2001年11月，2期的手術目的に当科入院となった．

入院時現症：身長168cm，体重60kg，体温35.9℃，血圧112/80mmHg，脈拍62/分，整．腹部は平坦，軟．正中に手術瘢痕と，右下腹部に造設された回腸瘻が認められる．肛門部には痔瘻，肛門周囲膿瘍などのCrohn病に関連すると思われる肛門病変を認めない．

入院時一般検査所見：Hbが13.1g/dlと軽度低

＜2004年2月25日受理＞別刷請求先：長尾　宗紀
〒980-8574　仙台市青葉区星陵町1―1　東北大学大学院生体調節外科

Table 1 Labolatory data on admission (　): normal range

WBC	6,500 /μl	(3,200 ～ 9,600)
RBC	4.31 × 10^6 /μl	(4.28 ～ 5.66)
Hb	13.1 g/dl	(13.6 ～ 17.4)
Plt	384 × 10^3 /μl	(155 ～ 347)
GOT	13 IU/L	(12 ～ 30)
GPT	12 IU/L	(8 ～ 35)
ALP	386 IU/L	(112 ～ 330)
LDH	231 IU/L	(254 ～ 474)
s-Amylase	117 IU/L	(56 ～ 176)
BUN	16 mg/dl	(8 ～ 20)
Creatinine	0.6 mg/dl	(0.4 ～ 1.0)
Na	138 mEq/L	(135 ～ 147)
K	4.2 mEq/L	(3.5 ～ 4.8)
Cl	103 mEq/L	(98 ～ 108)
TP	6.6 g/dl	(6.5 ～ 8.2)
Albumin	4.2 g/dl	(4.2 ～ 5.3)
Glucose	74 mg/dl	(68 ～ 106)

下，血小板数が384×10^3/μl，ALPが386 IU/Lと軽度上昇，LDHが231IU/Lと軽度低下を認める他は正常範囲内であった（**Table 1**）.

注腸造影検査：著明に拡張した横行結腸と，脾彎曲部付近の下行結腸の強い狭窄を認めた（**Fig. 1**）.

腹部CT：上行結腸の著明な拡張を認め，さらに下行結腸には全周性の壁肥厚と内腔の強い狭窄を認めた.

以上より，Crohn病による下行結腸狭窄の術前診断にて，同日，手術を施行した.

手術所見：盲腸～横行結腸にかけては全体に拡張し，浮腫性の変化を認めた．下行結腸～S状結腸は拡張を認めないが，壁の肥厚が著明であり，内腔の狭窄が疑われた．腸間膜は脂肪組織が増生し肥厚していたが，明らかなリンパ節の腫大などは認めなかった．回腸瘻より肛門側の回腸は著明に拡張し，浮腫性の変化を認めた．小腸には炎症や癒着，狭窄，瘻孔などは認めず，腹腔内に腹水や播種性の変化は認めなかった．以上の所見より，大腸型Crohn病として結腸亜全摘，回腸直腸吻合，回腸瘻閉鎖術を施行した.

標本所見：切除した大腸は全長42cmであった．下行結腸～S状結腸は著明に肥厚し，内腔の狭窄を認め，その口側の腸管には拡張と瘢痕化した縦走潰瘍を認めた．全長にわたり粘膜は萎縮しており，島状に炎症性ポリープを認めたが，明らかに肉眼的に癌を疑わせる腫瘍性病変は認められなかった．腸間膜は全体に肥厚していたが，明らかなリンパ節の腫大は認められなかった（**Fig. 2**）.

病理組織所見：摘出標本の広い範囲にわたって粘膜下層を中心に非乾酪性肉芽腫の形成が目立ち，マクロファージの浸潤も著明で，Crohn病と

Fig. 1 Severely dilated transverse colon and stenosis of descending colon near the splenic flexure.

Fig. 2 Severe thickening of the wall and stenosis were seen at the descending colon and sigmoid colon (arrow), but no apparent tumor was seen macroscopically. Longitudinal ulcer and cobble stoning were observed in the proximal colon.



Fig. 3　Severe inflammation and non-caseous epitheloid granulomas are observed.（Hematoxilin-Eosin stain×100）

Fig. 4　Infiltration of well differentiated adenocarcinoma extending into the subserosal layer was seen at the part of stricture in the descending colon.（Hematoxilin-Eosin stain×200）

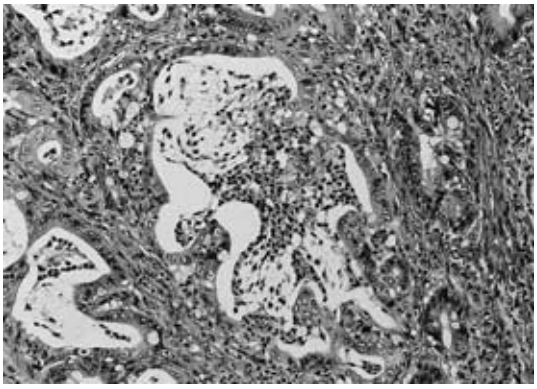

しての強い炎症像を認めた（**Fig. 3**）．さらに下行結腸の狭窄部に約 2cm×4cm の範囲に広がる深達度 ss の高分化型腺癌を認め，一部には粘液癌も認めた（**Fig. 4**）．癌取扱い規約上は ly_0，v_2，n_0 であった．標本は全割して検索したが，他の部位に癌は認められなかった．また，特殊染色の結果，浸潤部では大部分で p53 蛋白が過剰発現しており（**Fig. 5**），Ki67 陽性細胞も多数含まれていた．浸潤部周辺の肉眼的に腫瘍を認めない粘膜でも，異型性のない上皮の中に部分的に p53 蛋白の過剰発現を認め，前癌的病変である可能性が示唆された．

Fig. 5　The epithelium of carcinoma was positive on immunohistochemical staining of p53.（×100）

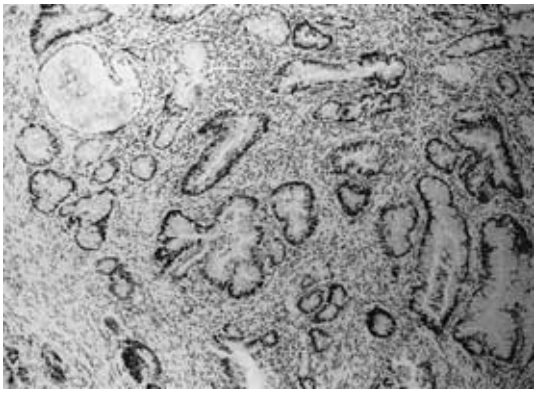

術後経過：術後一過性に腹痛，炎症反応の増悪を認めたが，おおむね経過は良好であった．術後の腫瘍マーカーは 1.3ng/ml，CA19-9 は 4.3U/ml と正常範囲内であったが第 33 病日，第 40 病日に 5-FU 750mg，isovorin® 250mg の化学療法を施行し，著変なく第 43 病日に退院となった．2003 年 4 月現在，CEA は 2.0ng/ml，CA19-9 は 4.0U/ml と正常範囲内であり，肝転移，肺転移，腹腔内リンパ節転移，腹水などの再発を疑わせる徴候を認めず当科外来にて経過観察中である．

考　察

1948 年に Warren ら[2]が Crohn 病に合併した大腸癌を報告して以来，文献上 1995 年までに 128 例が報告されている[3]．その頻度は Crohn 病全体の 2.2～3.1% で[4]，一般人口に比べ 4～20 倍の危険性がある[5]とされる．一方，潰瘍性大腸炎における癌合併の頻度は，1.0～6.3% という報告がある．

本邦では，2003 年に橋本ら[6]が学会報告例も含め 1971 年以降 31 例の Crohn 病合併大腸癌の報告があったとしている．その頻度は欧米に比べると低く，0.4%～0.6% ほどである[7][8]．同様に本邦における潰瘍性大腸炎における癌合併の頻度は 1.0% との報告がある．Crohn 病に合併した大腸癌では，一般の大腸癌に比べその発症年齢は若年の傾向があり，Crohn 病の罹患期間が長いものが多いとされる[3][5]．また，癌の発生部位は，小腸癌で

Table 2　The report of the colonic cancer with Crohn's disease in Japan

No	Author	Year	Age	Sex	Duration of Crohn's disease before detection of colonic cancer（month）	Site of cancer	Type
1	Ide	1971	47	F	36	ascending colon	mucinous
2	Nagasako	1972	76	M	unknown	sigmoid colon	well
3	Shimoda	1973	62	F	4	cecum	papillary
4	Shiroishi	1976	75	M	unknown	ascending colon	unknown
5	Okui	1977	41	M	240	sigmoid colon	papillary
6	Mashita	1983	54	M	1	sigmoid colon	papillary
7	Yamamoto	1985	58	F	2	sigmoid colon	well
8	Kawaguchi	1988	65	M	unknown	sigmoid colon	well
9	Hara	1989	40	M	unknown	ascending colon	moderately
10	Kanagawa	1997	55	M	unknown	transverse colon	moderately
11	Kin	1999	47	M	12	ascending colon	well
12	Kagaya	2001	56	F	unknown	ascending colon	mucinous
13	Yao	2002	62	F	444	sigmoid colon	mucinous
14	present case	2003	29	M	24	descending colon	well

はバイパスされ盲端となっている小腸や狭窄形成部位[9]，瘻孔部[10]，活動性病変の存在部[5]に多く，大腸癌では約半数が直腸・肛門管に発生し，残りが他の部位の結腸である．一般の大腸癌に比べ，癌の発生部位の近傍には上皮の異形成が高頻度にみられるという報告が欧米の文献において散見されるが[5)11)12]，本邦の報告でCrohn病合併大腸癌の近傍に上皮の異形成が見られたという報告は少なかった[13]．Crohn病合併癌の早期発見についてみると，小腸癌は内視鏡的アプローチに限界があり，小腸癌でも大腸癌でも，慢性の炎症性変化を肉眼的に癌と判断するのは非常に困難である[3)5]うえ，組織学的にも診断が困難であることが少なくない．このように，Crohn病に合併した癌の早期発見は困難であるため，実際には進行癌の状態で発見されることも多く，予後も良好とは言えない[5]．潰瘍性大腸炎に対しては，癌合併のハイリスク群である10年以上経過した全大腸炎型の症例に対し，癌の早期発見を目的としたサーベイランスが勧められている一方で，Crohn病に対しては疫学的に癌が合併しやすいrisk factorの検討はなされている[11)13]が，サーベイランスの意義についてはいまだ統一した見解は得られていない[5)6)14]．また，近年Crohn病合併癌とp53遺伝子の関係が注目されており，通常の大腸癌ではp53の過剰発現が47%にみられたが，Crohn病合併癌においてはp53遺伝子の過剰発現が73%にみられた[15]という報告がある．さらにp53とKi67の陽性細胞が，正常粘膜に比較し異形成あるいは癌の部分で増殖していたとの報告もあり[16]，Crohn病合併癌の早期診断において，何らかの形でp53あるいはKi67が有用となりうる可能性を示している．

本邦におけるCrohn病に合併した結腸癌の報告は，我々が医学中央雑誌において1971年以降で検索しえた範囲では自検例を含め14例であった[4)6)12)17)～20]（**Table 2**）．そのうち下行結腸に癌が存在したという報告はみられなかった．Crohn病の罹患期間は，不明確なものもあるが，数か月のものも多かった．また，高齢で発見されている例も多く，Crohn病に関連して発生した癌なのか，Crohn病と無関係に発生した癌なのかどうかは定かではない．組織型としてはその多くが中分化～高分化型腺癌であり，粘液癌も数例見られた．自検例は，癌診断時年齢が29歳と非常に若年であること，また，Crohn病発症から癌の診断までの期間が約2年間と非常に短期間であること，癌発生部位が下行結腸であるということ，本邦報告例には報告の少ない癌近傍の上皮に異形成がみられたことなどが過去に報告されているCrohn病合併大腸癌と異なる点であった．

本症例において，2 期的手術の術前には，下行結腸の狭窄は Crohn 病の病変の存在に由来するものと考え大腸亜全摘，回腸直腸吻合を施行した．組織所見上は深達度 ss の高分化型腺癌であり，ly_0，v_2，n_0 とリンパ管侵襲が確認されなかったため，追加手術によるリンパ節郭清は行わず，現在，外来にて化学療法を施行中である．今後，残存直腸に対しては定期的な内視鏡検査ならびに組織検査を行い，もしも異型性の強い粘膜が認められれば p53，Ki67 などの免疫染色による検索も考慮し，さらに肝転移，肺転移等の血行性転移に特に注意して経過観察をすべきであると考える．

若年であり，Crohn 病の罹患期間が短くとも，保存的治療に反応しない Crohn 病の病変や，手術の結果盲端となっている部位の存在する Crohn 病患者においては，常に癌合併の可能性を考慮すべきであり，また，Crohn 病合併癌の早期発見のための手法の確立が必要であると考えられた．

なお，本稿の要旨は第 173 回日本消化器病学会東北支部例会（2002 年 7 月，秋田市）において発表した．

文　献

1) Charles N, James F, Erich K et al：Cancer risk in patients with inflammatory bowel disease. Cancer **91**：854—862, 2001
2) Warren S, Sommers SC：Cicatrizing enteritis (regional enteritis) as a pathologic entity. Am J Pathol **24**：475—501, 1948
3) George N, Todd E, Seymour K et al：Crohn's disease and colorectal carcinoma：rectal cancer complicating longstanding active perianal disease. Am J Gastroenterol **90**：216—219, 1995
4) 中崎隆行，飛永晃二，武冨勝郎ほか：Crohn 病に合併した直腸癌の 1 例．日臨外会誌　**59**：450—453, 1998
5) Petras RE：Dysplasia and cancer in Crohn's disease. Edited by Bayless TM. Current management of inflammatory bowel disease. B.C. Decker Inc, Toronto, Philadelphia, 1989, p360—363
6) 橋本明彦，舟山裕士，内藤広郎ほか：肛門管癌を合併した Crohn 病の 1 例．日本大腸肛門病会誌 **56**：351—356, 2003
7) 鈴木公孝：Crohn 病の癌化とサーベイランス．武藤徹一郎，八尾恒良，名川弘一ほか編．炎症性腸疾患．医学書院，東京，1999, p200—201
8) Connel W, Sheffield J, Kamm M et al：Lower gastrointestinal malignancy in Crohn's disease. Gut **35**：347—352, 1994
9) Marchetti F, Fazio VW, Ozuner G：Adenocarcinoma arising from a strictureplasty site in Crohn's disease. Dis Colon Rectum **39**：1315—1321, 1996
10) Mauro B, Adrian J, Tomas M et al：Adenocarcinoma of the small intestine in Crohn's disease. Surgery **173**：343—349, 1991
11) Stanley R：Colorectal carcinoma in patients with Crohn's disease. Gastroenterology **89**：398—407, 1985
12) Robert E, Seid H, Richard G：Crohn's disease and intestinal carcinoma. A report of 11 cases with emphasis on associated epithelial dysplasia. Gastroenterology **93**：1307—1314, 1987
13) 八尾哲史，岩下明徳，西村　拓ほか：Crohn 病に合併した大腸癌 4 例の臨床病理学的検討．胃と腸 **37**：1047—1058, 2002
14) Sonia F, Peter H, Carol B et al：Screening and surveillance colonoscopy in chronic Crohn's colitis. Gastroenterology **120**：820—826, 2001
15) Rashid A, Hamilton SR：Genetic alterations in sporadic and Crohn's-associated adenocarcinomas of the small intestine. Gastroenterology **113**：127—135, 1997
16) Uesugi H, Mitomi H, Sada M et al：A case of adenocarcinoma of the small intestine in a Japanese patient with Crohn's disease：A case report with immunohistochemical and oncogenic analyses. Scand J Gastroenterol **34**：1162—1167, 1999
17) 井手博子，矢沢知海，名尾良憲ほか：結腸癌を合併した非特異性右側結腸炎の 1 治験例．手術 **25**：774—780, 1971
18) 下田光紀，小林二郎，石塚敬太郎ほか：大腸 Crohn 病に合併せる大腸癌の 1 例．日消病会誌 **70**：1218—1223, 1973
19) 原　　均，後藤　司，福本　進ほか：大腸癌を併存した Crohn 病の 1 例．日消外会誌　**22**：2130—2133, 1989
20) 牧山和也，伊津野稔：早期大腸癌—Crohn 病．総合臨　**41**：285—290, 1992

A Case of Crohn's Disease Complicated with Colonic Cancer

Munenori Nagao, Yuji Funayama, Kouhei Fukushima, Chikashi Shibata,
Kenichi Takahashi, Hitoshi Ogawa, Akihiko Hashimoto,
Yoshitaka Kinouchi[1], Takayuki Masuda[2] and Iwao Sasaki
Department of Surgery, Division of Biological Regulation and Oncology
(Division of GI & Colorectal Surgery), Division of Gastroenterology[1],
Tohoku University Graduate School of Medicine,
Division of Pathology, Tohoku University School of Health Sciences[2]

A 29-year-old man diagnosed with Crohn's disease at age 27 underwent emergency ileostomy for an intestinal obstruction on April 5, 2001. After his general condition improved, subtotal colectomy was done on November 8, 2001, due to stenosis of the descending colon. Histological examination of the descending colon showed transmural inflammation and granulomatous change, typical of Crohn's disease. The infiltration of well-differentiated adenocarcinoma in the diseased descending colon to the subserosal layer was also observed. p53 positive mucosa without structural atypia was found around the carcinoma. Follow-up has yet to indicate recurrence.

Key words：Crohn's disease, colonic cancer

〔Jpn J Gastroenterol Surg 37：1497—1502, 2004〕

Reprint requests：Munenori Nagao　Department of Surgery, Division of Biological Regulation and Oncology,
Tohoku University Graduate School of Medicine
1-1 Seiryo-machi, Aoba-ku, Sendai, 980-8574 JAPAN

Accepted：February 25, 2004

©2004 The Japanese Society of Gastroenterological Surgery　Journal Web Site：http://www.jsgs.or.jp/journal/