日消外会誌　37（8）：1503～1508，2004年

症例報告

直腸穿孔を合併したSLEの1例

東京都立駒込病院外科
鈴木　友宜　荒井　邦佳　岩崎　善毅　片柳　創
高橋　慶一　山口　達郎　松本　寛　宮本　英典

症例は45歳の男性で，1986年，発熱，皮疹，リンパ節腫脹にて発症し，全身性エリテマトーデス（systemic lupus erythematosus：以下，SLE）と診断された．2003年1月17日より発熱・嘔吐・腹痛を認め，1月24日の腹部CT検査にて，腹腔内遊離ガスを認め，消化管穿孔，汎発性腹膜炎と診断し，同日，緊急開腹手術を施行し，壊死した直腸S状部に穿孔を認めた．組織標本より，壊死型虚血性腸炎と診断した．術後，エンドトキシン吸着療法・持続的血液濾過を導入し，集学的治療にて軽快した．自験例のように，SLEに消化管穿孔を伴った症例は，本邦で過去28年間に23例報告されている．なかでも23例中9例が死亡し，そのうち5例が下部消化管穿孔であった．SLEの経過中みられる消化器症状として穿孔はまれではあるが，発症すると致死率は高く，SLE患者が腹部症状を訴えてきた際には，その存在と危険性を十分に理解する必要があると考える．

はじめに

SLEは，多彩な臨床症状を呈するが，経過中に消化器症状をしばしば認め，ときに出血，潰瘍など重篤な症状に進展することも知られている．しかし，SLE患者に消化管穿孔を生じた症例報告は少ない．今回，直腸穿孔を合併したSLEの1症例を経験したので，若干の文献的考察を加えて報告する．

症　例

患者：45歳，男性

主訴：発熱，嘔気，腹痛

家族歴：父親が糖尿病．叔父が肺癌．

既往歴：特になし．

現病歴：1986年8月，発熱，右頚部から肩にかけての疼痛，発疹を認めたため，精査目的にて当院内科に入院した．蝶形紅斑，口腔内潰瘍，血液学的異常（白血球・リンパ球減少，血小板減少），免疫学的異常（LE細胞），以上米国リウマチ協会の診断基準4項目を満たし，SLEと診断された．1988年，ループス腎炎を併発し，1992年，肝機能障害，凝固機能異常を認め，エンドキサンパルス療法を受けた．以降，prednisolone 10mg/dayの内服にて安定していた．2002年4月に，発熱，食思不振，全身倦怠感が出現し，断続的に続いたため，同年11月よりprednisolone 30mg/dayに増量された．2003年1月17日，発熱，嘔気，腹痛が出現し，1月22日に腹痛が増強したため，近医に入院した．翌23日，急性腹症の診断にて，当院内科に転院した．

入院時現症：身長162cm，体重49kg，脈拍84回/分・整，体温36.5℃，血圧118/86mmHg．眼瞼結膜に軽度の貧血を認めた．心肺機能に異常は認めなかった．上腹部を中心とした腹部全体におよぶ圧痛を認めたが，腹膜刺激症状は認めなかった．

入院時検査所見：入院時検査所見を**Table 1**に示す．CRPの上昇と貧血を認め，さらにAlbの低下と腎機能低下より，ループス腎炎の関与が考えられた．

入院後経過：1月23日，腹膜刺激症状がなく，胸部単純X線にて腹腔内遊離ガスも認めないため，緊急手術の適応はないと判断し保存的に経過

＜2004年3月24日受理＞別刷請求先：鈴木　友宜
〒113-8677　東京都文京区本駒込3―18―22　東京都立駒込病院外科

Table 1　Laboratory date on admission

Complete blood count		Serological test	
Hb	9.2 g/dl	CRP	36.5 mg/dl
Plt	185,000 /mm^3	Anti-ds-DNA Ab.	53.0 IU/ml
WBC	8,800 /mm^3	Anti-ss-DNA Ab.	902.8 AU/ml
Hemostatic Date		Anti-RNP Ab.	(−)
PT	79 %	Anti-Sm Ab.	(−)
APTT	32.0 s	Anti-Nucl. Ab.	(+−)
Fib	666 mg/dl	LE-test	(−)
FDP	29.6 μg/dl	CH_{50}	57.1 CH_{50}U/ml
Blood chemistry		C3	113 mg/dl
TP	4.1 g/dl	C4	23.6 mg/dl
Alb	1.7 g/dl	IgG	517 mg/dl
GOT	18 IU/*l*	IgM	＜5 mg/dl
GPT	14 IU/*l*	P-ANCA	(−)
LDH	221 IU/*l*	Urinalysis	
ALP	381 IU/*l*	protein	2＋
CK	24 IU/*l*	occult blood	(+−)
AMY	62 IU/*l*		
BUN	84 mg/dl		
Cr	3.6 mg/dl		

Fig. 1　Intraoperative photograph and schema showed rectum being necrosis over 7 cm（arrow：the site of perforation）

a　b

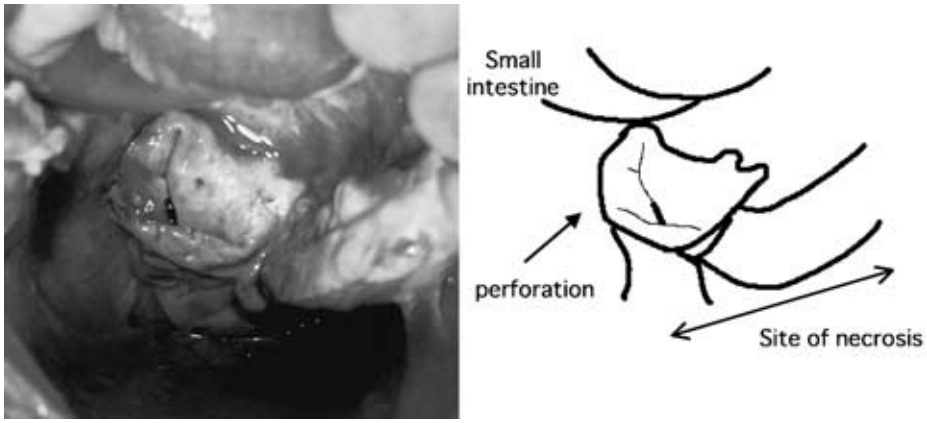

観察とした．翌24日，腹痛の増強および筋性防御を認め，さらに腹腔内遊離ガスを胸部単純X線，腹部CTにて認めた．消化管穿孔・汎発性腹膜炎と診断し手術目的に外科転科し，同日に緊急手術を施行した．

手術所見：腹腔内には，便臭の強い混濁した腹水を多量に認めた．直腸Rs〜Ra上部は約8cmにわたって，壊死し紙様に菲薄化しており，この部位に穿孔があるものと考えられた（**Fig. 1**）．さらに，下行結腸も全体に細く色調不良があり，血行障害が疑われた．腹膜翻転部より1cm口側で直腸を切離し，壊死部と下行結腸を含めるように横行結腸脾弯曲部にて切離し人工肛門を造設するHartmann手術を行った．

Fig. 2　a：Resected specimen showed that interstinal wall became thin and was necrotic in about 7.2 cm from anal side. The border of necrosis is relatibely clear. Normal intestine was brown by pseudomelanosis　(arrow：the site of necrosis)　b：Histological specimen showed stenosis of blood vessel, breaking of elastic laminae of arteries and calcification in subserosa at the site of necrosis. Disorder of circulation caused necrosis of intestine. (EVG stain×400)

a　　b

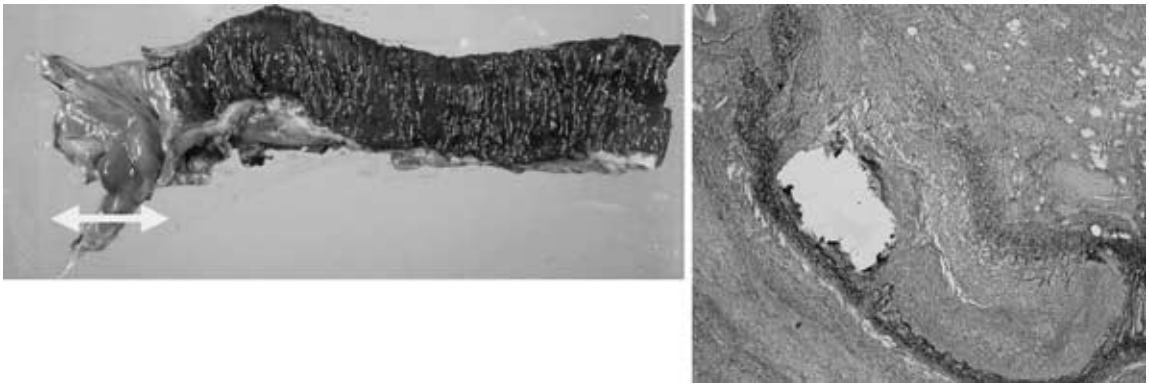

切除標本所見：肉眼的に，肛門側切離縁より約7.2cm の範囲で腸管壁の菲薄化と壁全層性の壊死を認めた．非壊死部との境界は比較的明瞭であった(**Fig. 2a**)．組織学的には，壁全層に及ぶ凝固壊死と漿膜側の好中球を主体とした炎症細胞浸潤，フィブリンの滲出を認めた．さらに壊死部の漿膜下層には，動脈の内弾性板の凝縮・一部途絶，中膜筋層の線維化，内膜肥厚・内腔閉塞，動脈内腔を埋める石灰化，粥状硬化，破綻した血管壁内の毛細血管増生など多彩な像を認めた(**Fig. 2b**)．健常部では，粘膜下層に軽度の浮腫性変化を伴うが，壁内の血管の変化は認めなかった．

術後経過：術後，覚醒が不良のため，抜管せずにICU に入室した．エンドトキシン吸着療法と持続的血液濾過を 3 日間施行した．抗生剤は，cefmetazole sodium 1g/day clindamycin 1.2g/day を 11 日間投与した．ステロイドは，prednisolone 100m/day を術後 4 日間投与し，以後 30mg/day を維持量とした．術後 1 日目抜管し順調であったが，術後 4 日目に発熱，血行障害によると思われる人工肛門の色調不良を認め，断端切除を行った．切除検体に明らかな異常は認めず，切除後の人工肛門も特に異常を認めなかった．尿量は furosemide 80mg/day 静注にて維持した．以後，重大な合併症もなく術後 5 日目に ICU から一般病棟へ移り，術後 8 日目より経口摂取を開始し，predonisolone と furosemide は内服に変更した．術後 19 日目に軽快退院した．

考　察

SLE は，多彩な臨床症状を呈するが，消化器症状を伴うことも多く，平山ら[1]によると，SLE 83 例中 53 例（60.2%）に腹痛・悪心・嘔吐などの症状を認めている．さらに，潰瘍・出血・穿孔・腹膜炎・腸管閉塞・腸管壊死などが報告されている．我々が，医学中央雑誌刊行会 Web 版・MEDLINE を用いて検索した範囲では，腸管穿孔をきたした本邦報告例は，23 例[2)~22)]であった（**Table 2**）．SLE の発生率は男女比 1：9 とされているが，腸管穿孔例は男性 2 例，女性 21 例であり，ほぼ SLE の発生比率と一致している．年齢は 8 歳から 56 歳であり，平均年齢は 35.6 歳であった．穿孔発症までの SLE 罹病期間は 3 週間から 30 年であり，中央値：11 年であった．穿孔部位は，小腸 10 例，回盲部 1 例，横行結腸 2 例，下行結腸～S 状結腸 1 例，S 状結腸 2 例，直腸 6 例，不明 1 例で，小腸穿孔例が最多であった．23 例中 9 例が死亡して

Table 2　Reported cases of the bowel perforation with SLE in Japan

Year	Sex	Age	Chief complaint	Suffering term	PSLmg/day	Site of perforation	Result
1975	M	28	fever・bloody feces	2y9m	30	rectum	dead[2]
1980	F	22	pain・nausea	1y6m	30	ileum	alive[3]
1980	F	15	bloody feces	4y	unknown	ileum	dead[4]
1981	F	38	fever・bloody feces	unknown	unknown	unknown	dead[5]
1982	F	8	vomiting・gastromegaly	3w	Pulse	jejunum	alive[4]
1983	F	32	pain	5y	60	ileum/jejunum	alive[6]
1984	F	36	systemic convulsion	2y	unknown	desending/sigmoid	alive[7]
1985	F	37	diarrhea・vomiting	14y	unknown	ileum	dead[8]
1985	F	31	dyschezia	11y	unknown	rectum	dead[9]
1986	F	34	pain	1y	30	ileum	alive[10]
1988	F	28	pain	unknown	unknown	ileum	alive[11]
1988	F	27	pain	9y	Pulse	sigmoid	dead[11]
1992	F	51	dyschezia・pain	15y	SemiPulse	sigmoid	unknown[12]
1993	F	40	pain	21y	unknown	transverse	alive[13]
1993	F	46	fever・diarrhea	17y	unknown	rectum	alive[14]
1994	M	41	fever・diarrhea	25y	10	rectum	alive[15]
1995	F	43	edema・fatigue	17y	15	ileocecum	dead[16]
1996	F	54	fever・no appetite	25y	10～15	rectum	dead[17]
1997	F	53	pain	13y	10	ileocecum	alive[18]
1997	F	24	fever・pain	5y	unknown	jejunum	alive[19]
1998	F	51	fever	13y	unknown	rectum	alive[20]
1999	F	24	pain	6y5m	15	transverse	dead[21]
2000	F	56	pain	30y	unknown	jejunum	unknown[22]

おり，そのうち5例が下部消化管の穿孔によるものであったが，穿孔部位による死亡率に差はなかった．

Zizicら[23]によると，SLEの死亡例15例中，消化器病変によるものが5例と最も多く，そのうち4例が大腸穿孔であった．Bergら[24]は，Steroidによる抗炎症作用により腹部症状が隠され（Steroid masking）診断の遅れにつながることも，この高い致死率の背景にあると報告している．

大腸病変の成因について，SLEの活動性亢進による血管炎と穿孔との関連性を示唆する報告[10]があり，組織学的所見として，Pollarkら[25]は，粘膜と粘膜下組織の血管にfibrinoid壊死が認められると報告している．また免疫組織学的所見として，大腸潰瘍部の小血管内膜だけに，IgM，C_3の陽性像が得られたという報告[26]があり，血管炎の発生原因として，このIgMとC_3の免疫複合体の関与をあげている．さらに，ステロイドを長期使用している症例も多いことから，薬剤により潰瘍性病変が引き起され，穿孔に至る可能性を示唆する報告[27]もある．本症例では，腹部症状の出現から1週間で穿孔に至ったが，穿孔したとみられる1月23日午後9時頃には強い腹痛を自覚しており，Steroid maskingが軽度であったと思われる．また，SLEの活動期にみられる所見として，①血球減少（WBC減少，Plt減少）②血清補体価減少③抗DNA抗体増加，免疫複合体増加④抗Sm抗体増加などがあげられるが，本症例では，抗DNA抗体の増加を認めるだけで，活動性は軽度であった．組織学的には，壊死部に特徴的とされるfibrinoid壊死を認めなかったが，内腔閉塞を伴った多彩な像を認め，陳旧性血管炎による変化，血栓による変化，粥状硬化など複数の機序で動脈障害が発生したと推測した．

治療に関してZizicらは，SLEにおける下部消化管穿孔に対する唯一の救命方法は，早期診断早期手術であると指摘している[23]．本症例を救命しえた要因として，消化管穿孔を早期に疑って手術を施行し，術直後よりエンドトキシン吸着療法・持続的血液濾過を施行した点があげられる．本邦

報告例においても，生存例は全例手術を行っており，他の治療法での生存例は認めていない．

SLE 患者が腹部症状を訴えた場合，ステロイドにより症状が軽減されている可能性を，常に念頭に置き診療にあたるべきと考える．

文　献

1）平山洋二：全身性エリテマトーデスにおける消化器病変．Gastroenterol Endosc **24**：405―421, 1982
2）佐生　隆，伊従　茂，阿部道夫ほか：大腸穿孔をきたした全身性エリテマトーデスの 1 剖検例．内科　**42**：515, 1978
3）鬼塚正孝，更科広美，尾野　睦ほか：腸管穿孔と腸狭窄を合併した SLE の 1 例．日消外会誌　**14**：1639―1644, 1981
4）檜山英三，市川　徹，横山　隆ほか：小児 SLE に合併した小腸穿孔の 2 例．日小児外会誌　**20**：1239―1246, 1984
5）三友紀男，栗野隆行，平上博資ほか：壊死性血管炎による腸穿孔にて死亡した非定型的 SLE の 1 剖検例．日内会誌　**72**：517, 1983
6）大西利明，今中孝信：閉塞性血管病変により小腸穿孔をきたした SLE の 1 症例．リウマチ　**24**：626, 1984
7）潮平芳樹，上原　元，松本広嗣ほか：全身性エリテマトーデスの急性腹症の 2 例．リウマチ　**33**：235―241, 1993
8）江口つや子，守内順子，市川幸延ほか：ループス膀胱炎を合併し多彩な腹部症状のあと小腸穿孔にて死亡した全身性エリテマトーデスの 2 例．リウマチ　**26**：543, 1986
9）五十嵐正広，勝又伴栄，小林清典ほか：SLE 治療中に直腸潰瘍穿孔をきたした 1 例．胃と腸　**26**：1285―1290, 1991
10）荻原恵理，青木昭子，川井孝子ほか：腸穿孔を合併した全身性エリテマトーデスの 2 例．日臨免疫会誌　**14**：321―326, 1991
11）北村　薫，中林　恒，手島康一ほか：SLE に合併した小腸穿孔の 1 治験例．日消病会誌　**85**：1603, 1988
12）大久保貴生，久保田芳郎，大矢正俊ほか：SLE 経過中，ステロイド大量投与後に S 状結腸穿孔を起こした一例．手術　**48**：1409―1412, 1994
13）天野浩文，石川直美，戸叶嘉明ほか：特発性腸穿孔を併発した SLE の 1 例．日内会関東会抄集　**6**：151, 1995
14）加藤知子，栗原亮子，白崎有正ほか：直腸穿孔より敗血症をきたした SLE の 1 例．日内会関東会抄集　**6**：171, 1995
15）Teramoto J, Takahashi Y, Katuki S et al：Systemic lupus erythematosus with a giant ulcer and perforation. Intern Med **38**：643―649, 1999
16）船越　元，柏木陽一郎，横田英介ほか：小腸潰瘍の穿孔をきたした全身性エリテマトーデスの 1 例．日腹部救急医会誌　**20**：898, 2000
17）小関　至，阿部　敬，酒井　基ほか：腸穿孔を来した SLE のまれな 1 例．リウマチ　**38**：523―528, 1998
18）西島弘二，西村元一，伏田幸夫ほか：経過中に小腸穿孔をきたした抗リン脂質抗体陽性の全身性エリテマトーデスの 1 例．日臨外会誌　**60**：1947―1951, 1999
19）迎山恭臣, 高橋　晃, 大藪久則ほか：SLE・粟粒結核患者に生じた回腸穿孔の 1 例．日腹部救急医会誌　**18**：180, 1998
20）寺内誠司，藤井久男，畑　倫明ほか：SLE 患者に合併した直腸穿孔の 1 例．日本大腸肛門病会誌　**52**：974, 1999
21）井上靖浩，湊　栄治，山本隆行ほか：横行結腸穿孔を来した SLE の 1 例．日消外会誌　**35**：342―346, 2002
22）米山公康，秋山芳伸，戸枝弘之ほか：腸管穿孔をきたした全身性エリテマトーデスの 1 例．日腹部救急医会誌　**20**：898, 2000
23）Zizic TM, Shulman LE, Stevens MB et al：Colonic perforation in systemic lupus erythematosus. Medicine（Baltimore）**54**：411―426, 1975
24）Berg P, Postel AH, Lee SL：Perforation of the ileum in steroid-treated systemic lupus erythematosus. AM J Dig Dis **5**：274―282, 1960
25）Pollark VE, Grove WJ, Kark RM et al：Systemic lupus erythematosus stimulating scute surgical conditions of the abdomen. N Eng J Med **259**：258―266, 1958
26）八木田旭邦，佐藤秀昭，湯浅祐二：SLE に合併した大腸多発潰瘍の 1 例．胃と腸　**16**：889―895, 1981
27）浜本哲郎, 西向栄治, 前田直人ほか：SLE 経過中，ステロイド大量投与ならびに cyclophosphamide 投与後に生じた，全周性狭窄を伴う小腸潰瘍の 1 例．Gastroenterol Endosc **32**：1709―1714, 1990

A Case of Systemic Lupus Erythematosus with Perforation of the Rectum

Tomoyoshi Suzuki, Kuniyoshi Arai, Yoshiaki Iwasaki, Soh Katayanagi, Keiichi Takahashi,
Tatsuo Yamaguchi, Hiroshi Matsumoto and Hidenori Miyamoto
Department of Surgery, Tokyo Metropolitan Komagome Hospital

A 45-year-old man, who had been diagnosed as systemic lupus erythematosus（SLE), was admitted for high fever, vomiting and abdominal pain without remarkable development of disease activity of SLE. As intestinal perforation and pan-peritonitis was suspected with intraperitoneal free-air on abdominal CT scan, an emergency operation was perfomed. Laparotomy disclosed the perforation of the rectum, and recto-sigmoidectomy and colostomy（Hartmann's procedure）were carried out. Histological examination of the resected specimen showed the necrotizing ischemic colitis. He recoverd by intensive therapy including blood purification. Although intestinal perforation in SLE is a rare complication and only 23 patients have been reported to date in Japanese literature, mortality rate is high（39%). When a case of SLE with the abdominal complaints is encountered, we should pay attention to the life-threatening complication such as intestinal perforation.

Key words：SLE, intestinal perforation

〔Jpn J Gastroenterol Surg 37：1503—1508, 2004〕

Reprint requests：Tomoyoshi Suzuki　Department of Surgery, Tokyo Metropolitan Komagome Hospital
3-18-22 Honkomagome, Bunkyo-Ku, Tokyo, 113-8677 JAPAN

Accepted：March 24, 2004

©2004 The Japanese Society of Gastroenterological Surgery　Journal Web Site：http://www.jsgs.or.jp/journal/