日消外会誌　37（9）：1582～1587，2004年

症例報告

Non-steroidal anti-inflammatory drug 投与によると考えられた多発性横行結腸穿孔の1例

NTT 東日本東北病院外科[1)]，東北大学大学院歯学研究科口腔病理学分野[2)]
佐藤耕一郎[1)]　佐川　純司[1)]　一迫　　玲[2)]
熊本　裕行[2)]　山口　正人[1)]

本邦ではまれな diclofenac sodium によると考えられる多発性横行結腸穿孔の1症例を経験したので報告する．症例は31歳の男性で，慢性扁桃炎に対する扁摘後の疼痛管理に diclofenac sodium を75―112.5mg/日，頓用として同坐薬50-100mg/日を使用していたところ，術後第13病日に突然強い心窩部痛を訴えた．白血球26,440/μl，CRP8.1mg/dl であり，局所所見では腹部全体が板状硬，腹部 X-P にて右横隔膜下に free gas を認めたことにより，消化管穿孔による腹膜炎と診断し，緊急手術を行った．術中所見では多発性横行結腸穿孔による汎発性糞便性腹膜炎であり，穿孔部周囲の血流は良好であった．同症例に対し，穿孔部を含めた広範囲の上行，横行結腸部分切除を行った．病理学的所見では穿孔部を含め，多発性の深い潰瘍形成が認められ，アポトーシス小体も散見された．術後経過は良好で，第22病日に退院した．

はじめに

Non-steroidal anti-inflammatory drug（以 下，NSAID）による消化性潰瘍は古くから広く知られているが，その多くは胃，十二指腸潰瘍であり，下部消化管で穿孔にまで至ったものはまれである．1983-2003年までで医学中央雑誌で検索しえた症例のうち，NSAID により大腸穿孔に陥ったものは会議録を含めて6例であり，原著ではわずか2例しか報告されていない．今回，我々は NSAID（diclofenac sodium）によると考えられるまれな多発性横行結腸穿孔の1例を経験したので報告する．

症　　例

症例：31歳，男性

主訴：心窩部痛

既往歴：5-6歳時に気管支喘息，30歳時に急性扁桃炎にて入院し，保存的治療を行った．

家族歴：特記すべきことなし．

＜2004年3月24日受理＞別刷請求先：佐藤耕一郎
〒984-8560　仙台市若林区大和町2―29―1　NTT 東日本東北病院外科

現病歴：小学生の頃より頻繁に扁桃炎を繰り返し，保存的治療にて対処していたが，咽頭痛発作をくり返すため，手術の適応のある慢性扁桃炎として平成15年7月初め当院耳鼻科にて扁桃摘出術を施行した．術後より diclofenac sodium（25mg）3T/日を術後疼痛緩和のために使用し，創痛増強時には同徐放剤（37.5mg）1-2T/日追加投与，熱発時には更に同坐薬（50-100mg）で対応していた．第10病日には食欲も改善し，退院の話もでていた．しかし，咽頭部痛は持続し，diclofenac sodium の服用は継続していた．第13病日 PM 9：30より突然激しい心窩部痛を訴え，その後痛みが増強し，第14病日 AM 3：00当科紹介となり，腹部 X-P にて free gas が認められたため，消化管穿孔の診断にて当科転科となった．

受診時現症：身長170cm，体重51kg，血圧110/70，脈120回/分整，体温38.8℃．局所所見では腹部全体が板状硬で，特に下腹部に筋性防御が強かった．

転科時検査成績：血液生化学検査で白血球26,440/μl，CRP 8.1mg/dl と著明に上昇しており，

Fig . 1 Abdominal computed tomography scan shows multiple free gases and ascites in abdominal cavity. Arrow indicates free gas.

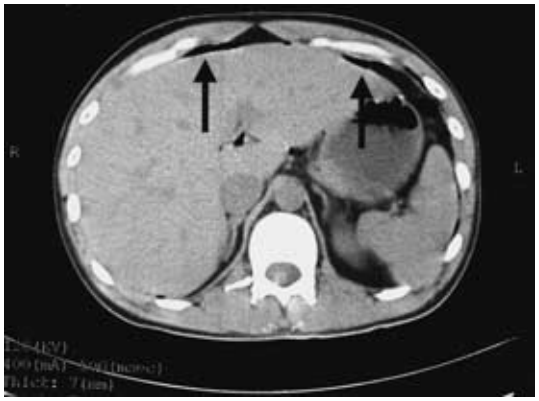

Fig. 2 Macroscopic findings of resected specimen show multiple perforations in transverse colon. Arrows indicate perforated holes.

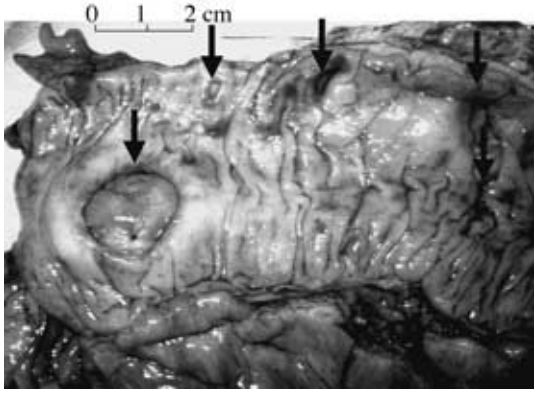

肝トランスアミナーゼ値も GOT 73 IU，GPT 147 IU と軽度上昇していた． 腹部 CT にて free gas，腹水を確認した（**Fig. 1**）．以上より消化管穿孔による汎発性腹膜炎の診断にて同日緊急手術を行った．

手術所見：下腹部中心に糞便色の腹水が中等量認められ，横行結腸に 5 か所の穿孔部が認められた．そこより便汁が漏れ出ており，回腸がその部を被服していた．漿膜面からは穿孔部以外に異常所見は認められず，特に穿孔部周囲の動脈拍動ははっきりと確認され，虚血の所見は全く認められなかった．

以上より多発性横行結腸穿孔による汎発性腹膜炎と診断し，穿孔部より十分離れた切除線を求め，上行，横行結腸部分切除を行った．切除標本では腸間膜側を中心に，最大径約 2.0×2.5cm の穿孔部を持つ潰瘍が認められ，その他にも 4 か所に径約 5–9mm の穿孔を伴う潰瘍が認められた（**Fig. 2**）．

病理学的所見では穿孔を伴う多発性の深い潰瘍形成が認められ，固有筋層が欠損して潰瘍底は漿膜下の脂肪組織となっていた．潰瘍面には壊死組織やフィブリンの析出物が認められるが，血管炎，クローン病，虚血変化を示唆する所見は認められず，非特異的炎症所見と考えられた．また，近傍の正常腺管にはアポトーシス小体が腺腔内と表皮および陰窩上皮内に認められた（**Fig. 3**）．

術後経過：手術創の感染は認められたものの，全身状態は順調に改善し，第 7 病日より経口摂取を開始し，第 22 病日に退院した．

退院 1 か月後に施行された胃内視鏡検査では軽度の胃炎のみで，s 状結腸までの内視鏡検査では異常を認めず，注腸造影検査でも異常を認めなかった．

考　察

NSAID による下部消化管穿孔例は少なく，1983–2003 年までの 21 年間で医学中央雑誌で検索しえた症例のうち，大腸穿孔に陥ったものは会議録を含めて 6 例[1)~6)]であり，原著ではわずか 2 例[2)6)]の報告例しかない．また，小腸穿孔の報告例は 10 例[7)~16)]あり， そのうち成人は 6 例であった．また，瘻孔を作成したものが 2 例[5)8)]あった．

診断基準として Goldstein[17)]らは 1）大腸炎の存在，2）診断時の NSAID の内服の確認，3）薬剤中止のみによる臨床症状の改善，4）大腸炎と憩室炎の既往がない，5）便培養陰性をあげている．また松本[18)]，本多[19)]らは 1）下部消化管にび漫性の炎症病変ないし局所性の潰瘍病変，2）発症前からの NSAID の使用歴が明らかで抗生物質の併用がない，3）便ないし生検組織の培養検査が陰性，4）NSAID の中止あるいは変更のみで内視鏡的に治癒が確認，5）生検組織で特徴的炎症所見を認めないを診断基準としてあげている．本症例は非特異

Fig. 3　Histological findings
A：Apoptotic bodies in the gland lumen (arrow) and surface epithelium (arrowhead) of the colon.
B：An apoptotic body in the crypt epithelium（arrow）of the colon.

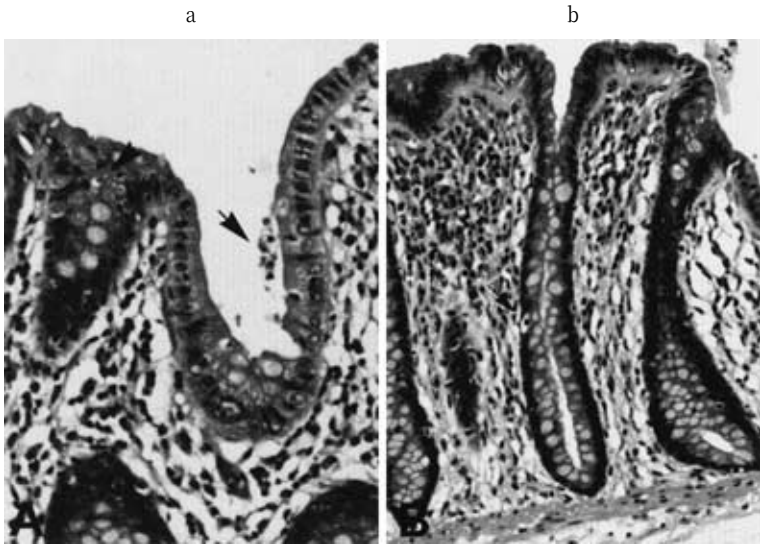

的炎症所見が認められ，また術後 diclofenac sodium の中止により同症状はすべて消えており，また既往歴として大腸炎と憩室症の既往がなく，術前の便培養は施行されていなかったが，Goldstein らの診断基準にほぼ合致しいると考えられた．

八尾ら[20]によれば NSAID による腸炎は，1）潰瘍型，2）大腸炎型，3）終末回腸型，4）小腸横隔膜症の 4 型に分けられるとしている．そのなかでも潰瘍型は非特異性炎症型と虚血性腸炎型に分けられ，非特異性炎症型の特徴は 1）炎症性細胞浸潤は軽度から中等度，2）核分裂やアポトーシス小体が認められるなどであり，虚血性腸炎型の特徴は 1）粘膜固有層の浮腫と立ち枯れ壊死などが認められる，2）粘膜下層にフィブリン血栓が認められるなどである．本症例はこの分類によると潰瘍を形成し，炎症性細胞浸潤は軽度から中等度であり，アポトーシス小体が認められることにより潰瘍型の非特異性炎症型と考えられた．

発症の機序は徐々に解明されてきている．NSAID は粘膜内の粘膜保護に働いているプロスタグランジンの合成障害を引き起こすことは周知

Fig. 4　Administration dose of diclofenac sodium
There is no clear relationship between the episode of perforation and total dose of diclofenac sodium.

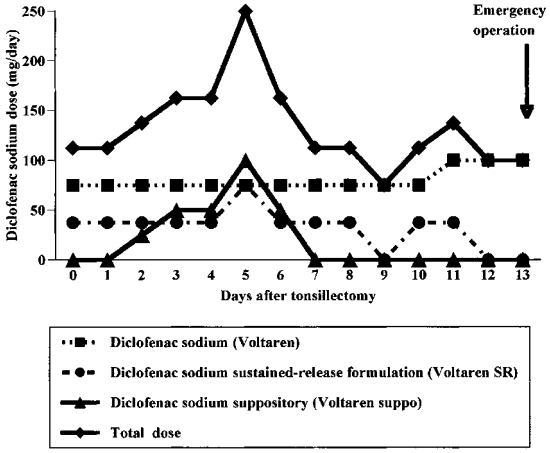

に事実であるが，その機序は，プロスタグランジンの合成酵素である Cyclooxygenase 1（COX1）と Cyclooxygenase 2（COX2）を抑制する作用によるものである．COX1 は細胞保護に働いており，これが障害されれば，内因性プロスタグランジンが低

Table 1　Case reports of perforated colon by non-steroidal anti-inflammatory drugs in Japan

Case	Year	Author	Age	Sex	Location	Ulcer	Perforation	Shape	Perforation part	Therapy	Prognosis
1	1997	Egami[1]	65	F	Transverse	Unknown	1	3mm	Anterior wall	Colostomy	Alive
2	1998	Hamazoe[4]	59	M	Transverse	Multiple	Multiple	Unknown	Unknown	Transverse colectomy	Unknown
3	1999	Yokochi[3]	65	M	Sigmoid	Multiple	1	Unknown	Opposite side of mesocolon	Sigmoid colectomy	Unknown
4	1999	Ito[6]	79	F	Transverse	Unknown	1	4 × 1cm	Unknown	Colostomy	Alive
5	2001	Kikkawa[5]	55	F	Rectum	1	1	15 × 12cm	Unknowm	Colostomy	Alive
6	2003	Hukahara[2]	69	F	Transverse	Multiple	1	Irregular	Opposite side of mesocolon	Colostomy	Death (Reperforation)

下し，leukotrieneが増加し，粘膜の微小循環，粘液分泌，アルカリ分泌を抑制し，粘膜障害を引き起こす．COX2は炎症刺激に反応して発現する酵素であり，アポトーシス抑制作用があり，これが抑制されれば，アポトーシスが誘導され，腸障害が発生する[2)21)22)]．

また，NSAIDが腸上皮で吸収されるとき，腸粘膜のミトコンドリア内のATP合成を抑制したり，循環血流の低下を介して不撹拌水層と呼ばれる粘液層の菲薄化と粘膜糖質タンパク合成低下を起こし，小腸粘膜の透過性が亢進し，胆汁酸，加水分解酵素，タンパク分解酵素，細菌由来物質が粘膜内にはいりやすくなり，粘膜内に炎症がじゃっ起され，潰瘍形成や出血が起こるといわれている[23)24)]．プロスタグランジンの合成障害によるleukotrieneの増加により白血球の血管内皮細胞に対する接着が粘膜の微少循環不全をじゃっ起するともいわれている[25)]．

本症例では穿孔発症とdiclofenac sodiumの総投与量との間に明確な関係は，認められなかった(**Fig. 4**)．しかし，松本ら[18)]は大腸潰瘍型では腎不全の頻度が高く，NSAIDの血中濃度あるいは腸管内濃度の上昇が発症に関与すると推測されるとしている．他に，常用量服用にても発症が報告されている症例[3)9)]も存在し，投与量と病変の発症に関しては，さらに今後の検討が必要と考えられた．

治療の基本は，NSAIDの変更，中止，補液などによる腸管の安静であるが，sulfasalazine，metronidasol，misoprostol投与にて病態が改善したという報告もある[23)24)]．また，プロトンポンプインヒビターやH2ブロッカーも有用[21)]という報告もある．

また，潰瘍が進行し，いったん穿孔が起こってしまった場合の外科的処置として，穿孔部の切除はもちろんであるが，**Table 1**のごとく多発性の潰瘍形成が粘膜面に起こっている可能性が極めて高く，切除範囲の決定が極めて重要なポイントとなってくると思われる．虚血が絡んでくるものであれば漿膜面より潰瘍部位を判断できる可能性もあるが，本症例のように腸管の血流は良好に保たれているのが特徴であり，肉眼的に漿膜面より潰

瘍部位の範囲を推定するのは非常に困難と考えられる．この範囲を実際の潰瘍病変部より狭く決定すると **Table 1** の Case 6 の症例のように再穿孔にて死に至ってしまう可能性も高い．この再穿孔をさけるために切除範囲は，病変部を含めて十分広くとらねばならず，そのためには本症例では施行されなかったが，術中内視鏡なども積極的に使用して潰瘍病変部を正確に把握するべきだと考えられた．本症例は，上行結腸を含めた広範囲の切除後，NSAID の中止のみで症状は消失し，再発もおこらず，術後第 22 病日で退院した．

文　献

1）江上　聡，中崎久雄，森屋秀樹ほか：強皮症治療中に大腸穿孔を起こした1治験例．神奈川医会誌 **24**：284, 1997
2）深原俊明，岡部　聡，永井　鑑ほか：非ステロオイド系抗炎症薬（NSAIDs）に起因する多発大腸潰瘍，穿孔の1例．手術　**57**：375―378, 2003
3）横地啓也，榎本克己：経口非ステロイド経口炎症剤によると思われるS状結腸潰瘍穿孔の1例．日臨外会誌　**60**（臨）：603, 1999
4）浜副隆一，村田陽子：NSAID 連用患者に発生した多発性大腸潰瘍穿孔の1例．日腹部救急医会誌 **18**：768, 1998
5）橘川嘉夫，津田裕紀子，松村竜太郎ほか：消炎鎮痛剤坐薬長期大量使用後に直腸潰瘍穿孔，直腸皮膚瘻を形成した混合性結合組織病（MCTD）の一例．日消病会誌　**98**（臨）：A564, 2001
6）伊藤嘉行，阿部　敬，池田幸穂ほか：大腸穿孔をきたした慢性関節リュウマチの1例．釧路病医誌 **11**：102―106, 1999
7）平岡　圭，西山　徹，高橋　亮ほか：非ステロイド性抗炎症薬（NSAID）起因性と考えられた小腸潰瘍穿孔の1例．日臨外会誌　**64**：105―108, 2003
8）伊原栄吉，落合利彰，佐々木達ほか：穿孔瘻孔をきたした非ステロイド系消炎症剤（NSAID）起因性腸症の2例．日消病会誌　**100**：322―327, 2003
9）大谷真一，岡田真樹，小西文雄ほか：非ステロイド系抗炎症薬（NSAIDs）起因性の小腸潰瘍穿孔の1手術例．手術　**55**：2003―2006, 2001
10）森屋秀樹，大芝　玄，幕内博康：多発性の穿孔を呈した原発性非特異性小腸潰瘍の1例．日腹部救急医会誌　**21**：577―581, 2001
11）内藤英明，神代龍之介，奥　研二ほか：急性多発性穿孔性小腸潰瘍の1例．消外　**13**：1273―1277, 1990
12）河野由実，金田朋治，長田郁夫ほか：Indomethacin 持続投与中に限局性消化管穿孔をきたした超出生体重時の1例．日未熟児新生児会誌　**11**：491, 1999
13）大久保明子，今枝博之，都築義和ほか：非ステロイド系消炎鎮痛剤起因性回腸潰瘍穿孔の1例．Prog Dig Endosc **50**：200―202, 1997
14）川上俊介，大野康治，兼松隆之：インドメタシンが原因と考えられる超小未熟児回腸穿孔の1例．日小児外会誌　**33**：613, 1997
15）工藤道也，市川英幸，今井寿生ほか：鎮痛剤による多発性穿孔性小腸潰瘍の1例．信州医誌　**36**：302, 1988
16）小浜守安，安次嶺馨，松本広嗣ほか：動脈管開存症に対するメフェナム酸の予防投与後に消化管穿孔をきたした1卵生双生児．小児外科　**20**：583―588, 1988
17）Goldstein NS, Cinenza AN：The histopathology of nonsteroidal anti-inflammatory drug-associated colitis. Am J Clin Pathol **110**：622―628, 1998
18）松本主之，飯田三雄，蔵原晃一ほか：NSAID の起因性下部消化管病変の臨床像．胃と腸　**35**：1147―1158, 2000
19）本多啓介，飯田三雄，小堀陽一郎ほか：非ステロイド性抗炎症剤（NSAIDs）が原因と考えられた下部消化管病変の臨床的，内視鏡的検討．臨と研 **77**：766―770, 2000
20）八尾隆史，松本主之，飯田三雄ほか：非ステロイド系抗炎症剤（NSAID）起因性腸炎の病理組織学的特徴と鑑別診断．胃と腸　**35**：1159―1167, 2000
21）中村孝司，屋嘉比康治：NSAID の臨床．日消病会誌　**97**：551―559, 2000
22）吉田　豊，村田有志：薬物による腸病変とは．発症機序と起因薬物．日内会誌　**84**：67―74, 1995
23）末次　浩，木下芳一：非ステロイド系消炎鎮痛薬起因性腸炎．Geriatr Med **37**：719―722, 1999
24）Bjarnason I, Hayllar J, MacPherson AJ et al：Slice effect of nonsteroidal anti-inflammatory drugs on the small and large intestine in humans. Gastroenterology **104**：1832―1847, 1999
25）Gerkens JF, Shand DG, Flexner C et al：Effect of indomethacin and aspirin on gastric blood flow and acid secretion. J Pharmacol Exp Ther **203**：646―652, 1977

A Case Report of Multiple Perforations of Transverse Colon Induced by a Non-steroidal Anti-inflammatory Drug（Diclofenac Sodium）

Koichiro Sato[1], Junji Sagawa[1], Ryo Ichinohasama[2],
Hiroyuki Kumamoto[2] and Masato Yamaguchi[1]
Department of Surgery, NTT East Tohoku Hospital[1]
Division of Oral Pathology, Tohoku University Graduate School of Dentistry[2]

We report a case of multiple perforations of the transverse colon induced by a nonsteroidal antiinflammatory drug（NSAID), which is quite rare in Japan. A 31-year-old man admitted for chronic tonsillitis was administered 75-112. 5 mg/day of diclofenac sodium tablets and 50-100 mg/day of suppository as painkiller after tonsillectomy. Thirteen days postoperatively, he suffered sudden severe epigastralgia. Abdominal computed tomography showed free air and ascites in the abdominal cavity, leading to a diagnosis of panperitonitis caused by gastrointestinal tract perforation, necessitating emergency surgery. Multiple perforations at the transverse colon necessitated partial transverse and ascending colectomy. Histological findings showed that multiple perforated ulcers with necrosis masses and fibrin at the transverse colon, presumed to be nonspecific inflammatory findings. He recovered well, and was discharged on postoperative day 22.

Key words：NSAID, colon, perforation

〔Jpn J Gastroenterol Surg 37：1582—1587, 2004〕

Reprint requests：Koichiro Sato
6-78-1-108 Kunimi, Aoba-ku, Sendai, 981-0943 JAPAN

Accepted：March 24, 2004

©2004 The Japanese Society of Gastroenterological Surgery Journal Web Site：http://www.jsgs.or.jp/journal/